

## Implantate

# Falldarstellung mit 10-Jahres-Follow-Up

**Ein Behandlungserfolg stellt sich in der Implantologie erst im Laufe der Zeit ein. Implantatgetragener Zahnersatz, der unmittelbar nach Eingliederung wie ein Erfolg aussieht, kann sich nach ein paar Monaten oder Jahren als Misserfolg entpuppen. Entscheidend für den langfristigen Behandlungserfolg in der modernen Implantologie ist der Erhalt des periimplantären Hart- und Weichgewebes. Freiliegende Implantatschultern sind schwer therapierbar, immer mit ästhetischen Nachteilen verbunden und führen letztendlich zu unzufriedenen Patienten.**

## Falldarstellung

Im folgenden Fall wurden vor 10 Jahren in regio 11 und 13 ANKYLOS®-Implantate (DENTSPLY Implants, Mannheim) inseriert. Die Implantation erfolgte im Anschluss an eine Augmentation mit monokortikalem Blocktransplantat.

Im Januar 2002 stellte sich der damals 57-jährige Patient mit parodontalen Beschwerden an den Zähnen 11 und 13 in unserer Praxisklinik vor. Der Patient war Nichtraucher und anamnestisch unauffällig. Er beklagte eine zunehmende Lockerung seiner Zähne 11 und 13 (Abb. 1, 2). Die Zähne 11 und 13 waren aufgrund des parodontalen Befunds nicht erhaltungswürdig. Der Knochenabbau an Zahn 12 beschränkte sich auf das koronale Wurzeldrittel, der Zahn wies keine nennenswerte Lockerung auf und war naturgesund. Gemeinsam mit dem Patienten entschieden wir uns für die Extraktion der beiden Zähne 11, 13, und versorgten ihn mit einer Interimsprothese. Nach den Extraktionen zeigte sich das gesamte Ausmaß der knöchernen Defekte. Aufgrund der Größe der Defekte musste der Implantation eine Augmentation mit monokortikalem Blocktransplantat vorausgehen.

Für den operativen Eingriff erfolgte eine präoperative antibiotische Abschirmung mit Clinda-saar (Chephasaar, St. Ingbert). Ende März 2002 führten wir die Augmentation durch. In regio 48 wurde in Lokalanästhesie ein monokortikaler Block entnommen. Die Empfängerregion 11–13 wurde durch Präparation eines großzügigen Mukoperiostlappens übersichtlich dargestellt. Zur lateralen und vertikalen Augmentation konnten die Knochenblockteile mit je einer Osteosyntheseschraube im ortständigen Knochen in regio 11 und 13 fixiert werden (Abb. 3). Die Kanten der Transplantate wurden abge-

rundet und Inkongruenzen mit dem Knochenersatzmaterial Bio-Oss fein (Geistlich, Wolhusen) aufgefüllt. Abschließend wurden die Augmentate mit selbstresorbierenden Membranen (Bio Gide, Geistlich, Wolhusen) bedeckt und diese mit je 2 Titanpins fixiert. Das Periost wurde geschlitzt und der Wundverschluss erfolgte

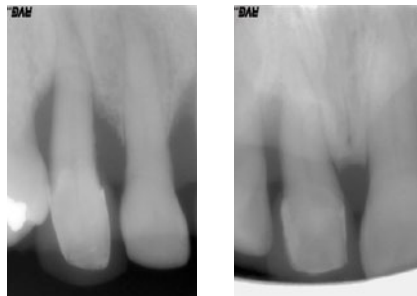


Abb. 1, 2 Ausgeprägter Knochenverlust an den Zähnen 11 und 13.

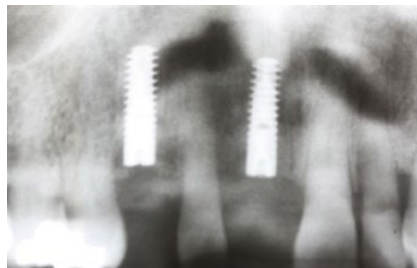


Abb. 4 Röntgendarstellung der leicht subkrestal inserierten Implantate.

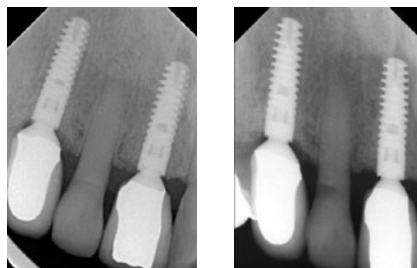


Abb. 6 Röntgenkontrolle nach Eingliederung der Keramikkronen.

Abb. 7 Röntgenologisch stabile Knochenverhältnisse 10 Jahre nach Implantation.

mit Goretex-Nähten. Die Wundheilung nach dem operativen Eingriff verlief ohne Komplikationen.

Nach der Augmentation war eine Konsolidierungsphase von 5 Monaten geplant. Der Patient wurde 2 Monate später zur Kontrolle einbestellt. Dabei stellten wir fest, dass in regio 13 die Osteosyntheseschraube die Gingiva perforiert hatte. Der Patient wurde daraufhin 4 Wochen später erneut einbestellt, um diese zu entfernen. Ende August 2002 erfolgte die Implantatinsertion von 2 ANKYLOS®-Implantaten mit 3,5 mm Durchmesser und einer Länge von 14 mm in das gut verknöcherte Augmentat. Ein ausreichender Mindestabstand der Implantatschultern zu den

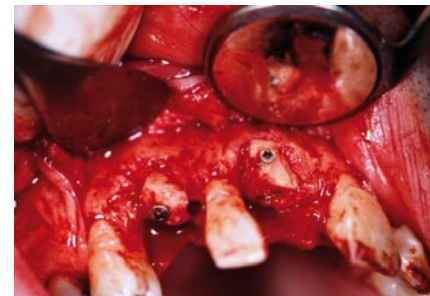

Abb. 3 Fixierung der Knochenblöcke mit Osteosyntheseschrauben.

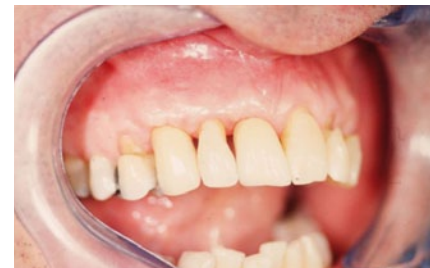

Abb. 5 Die Keramikkronen in situ.

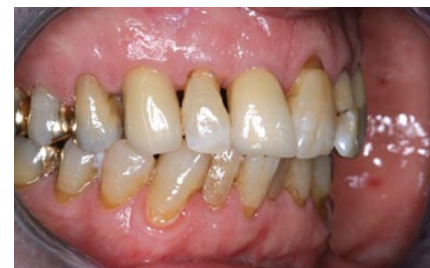

Abb. 8 Klinisch reizfreies Weichgewebe.

Nachbarzähnen sowie die korrekte bukkorale Platzierung wurden bei der Implantatpositionierung berücksichtigt (Abb. 4). Die Implantate wurden leicht subkrestal positioniert und waren primärstabil. Eine Woche später wurden die Nähte entfernt. Die Wunde stellte sich völlig reizlos dar. Nach 5-monatiger subgingivaler Einheilzeit fand Ende Januar 2003 die Implantatfreilegung statt. Vier Wochen später erfolgte die Abformung mit einem individuellen Löffel in offener Technik mit einem Polyether-Abformmaterial (Impregum, 3M ESPE, Seefeld). Weitere 2 Wochen später wurden die definitiven Abutments einprobiert, mit

Kunststoffschlüsseln fixiert und mit dem Drehmomentschlüssel verschraubt. Anschließend wurden die laborgefertigten Provisorien eingesetzt.

Am 2. April 2003 fand die Rohbrandeinprobe statt. Die abschließende Eingliederung der im hauseigenen Labor gefertigten Keramikronen erfolgte mit ImProv (Dentegris, Duisburg), einem eugenolfreien Zement, speziell für implantatgetragene Restaurationen (Abb. 5, 6). Im November 2003 nahm der Patient am 1. Recall-Termin teil und kommt seitdem regelmäßig alle 6 Monate zur Kontrolle (Zahnfilm- und Fotodokumentation Juli 2012) (Abb. 7, 8).

#### Fazit

Zehn Jahre nach Implantatinsertion sind die Knochenverhältnisse röntgenologisch stabil. Der durch die chronische Entzündung entstandene Hartsubstanzdefekt konnte nach Zahnentfernung dauerhaft durch eine Augmentation mit monokortikalem Blocktransplantat rekonstruiert werden. Die Weichgewebe stellen sich heute klinisch zufriedenstellend und reizfrei dar.

#### Korrespondenzadresse

Dr. Igor-Michael Borrmann, M. Sc.  
Dr. Christina Ludwig  
Zahnärztliche Praxisklinik Kornwestheim  
Rosensteinst. 2  
70806 Kornwestheim

### Philips ZOOM Roadshow im Oktober in Berlin

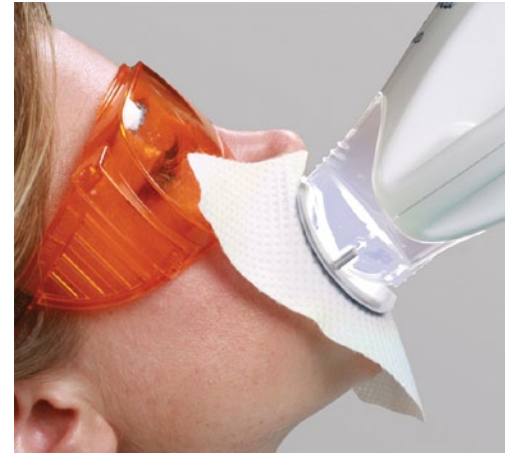## Zahnaufhellung nach der neuen Kosmetikverordnung

**Ende Oktober trat die neue Kosmetikordnung in Kraft. Die grundlegendste Neuerung besteht in der Einführung klarer Mindestanforderungen für die Sicherheitsbewertung kosmetischer Mittel. Unter diese neue Sicherheitsbewertung fällt auch die Zahnaufhellung. Die Verordnung stärkt nun die Rolle der Zahnarztpraxis in der Behandlung.**

Alle Produkte, die mehr als 0,1–6% Wasserstoffperoxid enthalten und daraus freisetzen, dürfen nur noch unter zahnärztlicher Aufsicht verwendet werden. Alles, was darunter liegt, ist freiverkäuflich. Damit hat sich der Gesetzgeber den Forderungen der Zahnärzteschaft angeschlossen. Aus diesem Anlass startete Philips ZOOM, die Zahnaufhellungssparte des Unternehmens Philips Oral Healthcare, unter dem Motto „Zahnaufhellung jetzt in Zeiten der neuen Kosmetikverordnung“ eine bundesweite Roadshow, unter anderem auch in Berlin. Die rechtlichen Neuerungen, die Integration in die Praxis und die Vermarktung sowie den Stand der Wissenschaft und die Studienlage waren die Themen der Veranstaltung. Aus dem Bereich Wissenschaft informierte in Berlin OÄ Dr. Anna-Katharina Gieren, Abteilung für Zahnerhaltung Charité Berlin, die gut 150 Teilnehmer über die katalytischen Verfahren, die den Zahnaufhellungsprozess in Gang bringen. Nebenwirkungen sowie Bleaching Sensitivity und Pulpareaktion als auch Kontraindikationen kamen zur Sprache. Fazit von Dr. Gieren:

Zurzeit lägen aus klinischen Studien keine Hinweise vor, dass bei sachgerechter Indikationsstellung und Anwendung externer Bleichtherapien bedeutsame Schäden an der Zahnschubstanz beobachtet wurden. Über das Risiko vorübergehender Hypersensibilitäten müsse der Patient aber aufgeklärt werden.

Über die Relevanz aus der neuen Verordnung für die Praxis klärte RA Uwe Hohmann, Köln, auf. Er gab Hinweise zur Werbung sowie Abrechnungstipps. Ein kurzes Video informierte zum Schluss über das Aufhellungskonzept ZOOM, bestehend aus der LED-Lampe Philips ZOOM White-Speed und dem Carbamidperoxid 25%. Die speziell entwickelte LED-Lampe trägt dazu bei, dass die Zähne deutlich län-



ger weiß bleiben und man mit deutlich niedrigeren Konzentrationen des Peroxids auskommen kann. Ist nach 15 min der gewünschte Aufhellungseffekt noch nicht erzielt, wird die Aufhellung 2- bis 3-mal wiederholt – bis die angestrebte Zielfarbe erreicht ist. Übrigens es heißt es jetzt Zahnaufhellung und nicht mehr Bleaching.

Gj/ZWR

## Moderne Ergonomie

## Für entspanntes Arbeiten sorgen

Wiederkehrende Nacken- und Rückenprobleme sind für die meisten Zahnärzte häufige Begleiter ihrer Arbeit. Umfragen belegen, dass fast 70% aller bundesdeutschen Zahnärzte darunter leiden. Das muss nicht sein: Ein leichter Zugang zu den Instrumenten, eine durchgehend gute Sicht auf das Behandlungsfeld ohne Verrenkungen sowie die Möglichkeit, die Arbeitshaltung zu wechseln, sorgen dafür, dass der Zahnarzt auch bei langen Behandlungen entspannt arbeiten kann. Der Zwickauer Zahnarzt Thomas Reinstein schildert, wie ihm und seinem Team intelligente Ergonomie-Konzepte helfen, gesund zu bleiben.

Nach einem langen Arbeitstag oder auch nach anspruchsvollen Eingriffen, wie z. B. einer Wurzelkanalbehandlung, hatte ich immer häufiger mit Nacken- und Rückenproblemen zu kämpfen. Fehlhaltungen aufgrund ungünstiger Arbeitspositionen und ungesunder Bewegungsabläufe waren die Ursache.

Ich habe deshalb angefangen, konsequent einige Grundregeln für ergonomisches Arbeiten zu berücksichtigen, die so auch von dem internationalen Fachverband für Zahnärzte, der Fédération Dentaire Internationale (FDI), empfohlen werden. Im Einzelnen heißt das für mein Team und mich:

- aufrecht und nicht verdreht sitzen
- Oberarme dicht am Körper halten
- angewinkelte Unterarme aufstützen
- Füße flach auf den Boden stellen
- Kopf nur leicht beugen.

Natürlich sind diese Prinzipien im hektischen Praxisalltag nicht immer einzuhalten; wichtig ist aber, dass meine Mitarbeiter und ich anstreben, diese möglichst durchgehend umzusetzen.

### Disziplin und richtige Technologie machen den Unterschied

Bewusstsein für Ergonomie und persönliche Disziplin sind das eine. Hinzukommen muss auch die passende Technologie. Als ich mir im November letzten Jahres eine neue Behandlungseinheit angeschafft habe, wollte ich deshalb neben hygienischen Ansprüchen auch moderne Ergonomie-Technik nach aktuellem Stand der Forschung erwerben.

Für mich waren bei der Auswahl der Behandlungseinheit 3 Punkte wesentlich, um die FDI-Regeln im Praxisalltag auch einhalten zu können: einfache Greifwege, flexible Arbeitspositionen und freie Sicht

ohne ungesunde Verrenkungen von Kopf und Körper.

Im Einzelnen bedeutet das: Der Behandlungsstuhl und das Arztelement sollten sich der optimalen Arbeitshaltung des Zahnarztes stufenlos anpassen lassen. Das Arbeitsfeld muss ohne starke Beugung des Kopfes gut einsehbar sein. Wenn der Behandler eine Position eingenommen hat, sollten die Instrumente gut erreichbar sein, damit er sich nicht zur Seite beugen muss. Außerdem sollte je nach Indikation auch ein Wechsel der Arbeitsposition möglich sein. Auch für die Stuhlassistenz sollte der Arbeitsplatz so flexibel sein, dass er ergonomisches Arbeiten ermöglicht.

Mit den herkömmlichen Projektorlampen war ich nicht zufrieden, denn sie beleuchteten das Arbeitsfeld nicht gleichmäßig. Auch an den Rändern des Lichtkegels muss der Zahnarzt gut sehen können, sonst muss er seine vorteilhafte Arbeitsposition verlassen.

### Gesamtkonzept ist entscheidend

Meine Wahl fiel auf die Behandlungseinheit SINIUS von Sirona. Sie unterstützt mich und mein Team darin, die Prinzipien für ergonomisches Arbeiten einzuhalten. Grundgedanke des Ergonomiekonzepts ist, dass das Arbeitsfeld für den Zahnarzt optimal positioniert wird. Mithilfe der elektronisch steuerbaren Kopfstütze lässt sich der Patientenkopf leichter und präziser lagern, als wenn man dies manuell einstellen müsste. Die Stellung der Kopfstütze und alle anderen Parameter des Behandlungsstuhls lassen sich bei SINIUS für jeden Behandler individuell einprogrammieren, ähnlich wie bei einem Auto, das automatisch den Sitz und die Spiegel auf den jeweiligen Fahrer anpasst. Diese Voreinstellungen nimmt man am intuitiv bedienbaren Touchscreen EasyTouch vor



Die Behandlungseinheit SINIUS unterstützt den Zahnarzt dabei, seine eigene Gesundheit bei jeder Behandlung zu schonen.

und kann sie jederzeit leicht abrufen. So kann der Behandler sehr schnell die für ihn optimale Arbeitshaltung finden – das ist sehr zeitsparend.

Die Verschiebebahntechnologie mit den einschwenkbaren Arzt- und Assistenzelementen ermöglicht es mir und meiner Helferin, problemlos verschiedene Arbeitspositionen einzunehmen, ohne uns dabei in unseren Bewegungsabläufen zu behindern. In der günstigen 12-Uhr-Position kann ich alle Instrumente in einer Reichweite von maximal 90 cm schnell und sicher erreichen.

Die LED-Behandlungsleuchten sorgen mit bis zu 30000 Lux dafür, dass das Behandlungsfeld richtig ausgeleuchtet ist, was zur Folge hat, dass ich mich nicht mehr näher heranbeugen muss, um gut zu sehen. Ein positiver Nebenaspekt dieser neuesten LED-Technologie ist die geringe Wärmeentwicklung im Gesichtsfeld des Patienten. Die LED-Einheit lässt sich über 3 Gelenkachsen elektronisch steuern – ungesunde Greifbewegungen zur Justierung der Lampe entfallen. Das kontrastreiche Display EasyTouch lässt sich sehr angenehm bedienen. Zentrale Funktionen der Behandlungseinheit können sowohl vom EasyTouch-Display als auch vom programmierbaren wireless-Fußanlasser übernommen werden. Auch in diesem Fall unterstützt moderne Technik also dabei, die eigene Gesundheit bei Behandlungen zu schonen.

Zusammengefasst lässt sich sagen: Moderne Technik, die die Anforderungen an Ergonomie erfüllt, macht sich bezahlt. Denn die eigene Gesundheit ist schließlich unbezahlbar.

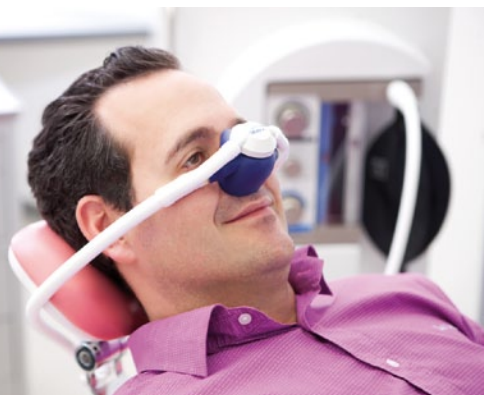### Korrespondenzadresse

Thomas Reinstein  
Zahnarztpraxis Reinstein  
Scheffelstraße 46, 08066 Zwickau  
E-Mail: info@zahnarztpraxis-reinstein.de

## Lachgassedierung

## Alter Wein in neuen Schläuchen?

In den letzten Jahren liest man immer häufiger Veröffentlichungen, die sich mit dem Thema „Lachgas in der Zahnarztpraxis“ befassen, und mancher Kollege, der Lachgas noch aus früheren Zeiten kennt, fragt sich: Hatten wir das nicht schon mal?



Man erinnert sich an teilweise massive Nebenwirkungen, die letztendlich wohl auch dazu führten, dass das Lachgas aus unseren Praxen verschwand. Mahnende Stimmen warnen den Praktiker vor den Risiken der „Lachgasnarkose“, obwohl es

diese tatsächlich gar nicht gibt, denn unter isobarem Druck ist eine Allgemeinanästhesie mit Lachgas alleine nicht möglich.

Tatsächlich besteht die einzige Übereinstimmung zwischen der Lachgasanwendung „früher“ und heute in der Substanz an sich. Alles andere, wie verwendete Geräte, Konzentrationen, Einleitung / Applikation, Zielsetzung usw., sind überhaupt nicht miteinander vergleichbar. Wir verwenden heute das Lachgas als Sedativum, ausschließlich zur Anxiolyse, das bedeutet: lediglich zur Entspannung und Beruhigung unseres Patienten, der selbstverständlich während der gesamten Behandlung voll ansprechbar ist! Dadurch, dass das Lachgas schon in geringen Konzentrationen die Suggestibilität deutlich erhöht, gewinnt die psychologische Patien-

tenführung eine entscheidende Rolle. Meist erreichen wir dies schon bei Konzentrationen zwischen 10 und 35% N<sub>2</sub>O, was bedeutet, dass der Patient zwischen 65 und 90% reinen Sauerstoff einatmet.

Dies und das Verfahren der Titration, bei dem die Dosis sehr langsam gesteigert wird, machen das Verfahren so sicher und gut verträglich.

Das Council Of European Dentists (CED) veröffentlichte im Mai 2012 eine Entschliessung zur inhalativen Lachgassedierung in der Zahnmedizin, in der zu lesen ist: „Das Verfahren ist für zahnmedizinische Behandlungen sicher, wertig und effektiv...“ (Council Of European Dentists, CED-Doc-2012-007-D-FIN).

Wolfgang Lüder, Zahnarzt, 83022 Rosenheim, Mitglied der Dental Sedation Teachers Group, E-Mail: info@rosenheim-zahnaerzte.de

Kurse und Teamschulungen zu diesem Thema bietet: IfzL – Institut für zahnärztliche Lachgassedierung, Stefanie Lohmeier, Bad Trißl Str. 39, 83080 Oberaudorf, Tel.: 08033/9799620, E-Mail: info@ifzl.de, Internet: www.ifzl.de