

Titanoberflächenbeschichtung für bessere Einheilung – Werkstoffalternative in Sicht

Heute lässt sich eine Implantat-Überlebensrate zwischen 90 und 94% nach 10 Jahren erreichen [1]. Dennoch stellen sich die Forschungsabteilungen der Dentalindustrie immer wieder von neuem der Frage: Wie lässt sich der Erfolg weiter steigern? Aktuelle Antworten lässt die kommende Internationale Dental-Schau (IDS) in Köln, vom 12.–16. März 2013, erwarten.

Die hohen Erfolgsquoten beruhen zu einem großen Teil auf dem Ausnahmewerkstoff Titan. Denn hier handelt es sich um ein Metall mit ausgezeichneten mechanischen Eigenschaften (z.B. Druck- und Biegefestigkeit) – ideal für den Einsatz als Zahnimplantat. Hinzu kommt die Bioverträglichkeit. Sie beruht auf der passivierenden Oxidschicht an Titanoberflächen. Sie wird bis zu etwa 200nm dick und besteht hauptsächlich aus Titandioxid. Der Körper erkennt im Endeffekt nur die äußerste Hülle, die für ihn wie eine Fläche mit basischen (OH⁻) und sauren (H⁺) Gruppen „aussieht“.

Titan ist zwar nicht vollkommen inert und kann unter geeigneten Bedingungen korrodieren (Anwesenheit von anderen Metallen oder von Fluorid im sauren Milieu), was aber für den niedergelassenen Implantologen nach den Erfahrungen der letzten 40 Jahre in der Regel keine klinische Relevanz besitzt. Insbesondere kann Titan nicht mit Stoffwechselfvorgängen interferieren. Zu dieser Schlussfolgerung muss kommen, wer 2 auf der Hand liegende Tatsachen akzeptiert hat: Sowohl Titan als auch sein Hydroxid besitzen nur eine geringe Löslichkeit im Körper. Darüber hinaus neigt Titan kaum zur Chelatbildung – und wenn, dann bildet es stabile Komplexe, die im Körper nicht weitertransportiert werden. Damit ist die Biokompatibilität dieses Werkstoffs manifest. Ausnahmen – wie etwa die komplette Metallunverträglichkeit einer Patientin [2] – sind gemäß dem Stand der Wissenschaft allenfalls anekdotischer Natur. Dennoch versuchen Dentalforscher, das geeignete Material immer weiter zu verbessern.

So wird ein Top-Implantatwerkstoff zum Supermaterial

Die erste Heilungsphase (Osseokonduktion) wird hauptsächlich von der Oberflä-

chenrauigkeit bestimmt. Die besten Resultate, gemessen am BIC-Wert (Knochen-Implantat-Kontaktfläche), erzielt man im Allgemeinen mit mittleren Rauigkeiten (3-D-Rauigkeit $S_a = 1-2\mu\text{m}$), was die meisten Hersteller auch in ihren Produkten realisiert haben.

Implantatoberflächen lassen sich darüber hinaus aber auch recht gezielt modellieren, um z.B. die Erfolgswahrscheinlichkeit von Frühimplantationen zu erhöhen. Dazu schafft man größere Rauigkeiten, z.B. durch das Plasmasprayverfahren (TPS), durch Sandstrahlen mit Keramikpartikeln, durch Säureätzung oder durch anodische Oxidation. Aber Achtung: Alle S_a -Werte sind Durchschnittswerte. Bei $7\mu\text{m}$ 3-D-Rauigkeit kann an einigen Stellen eine 50- μm -Pore dabei sein. Zu viele zu große Poren eröffnen jedoch krankheitserregenden Keimen einen Zugang.

Es gibt aber für die Zukunft auch Ideen, wie sich die mikrobielle Besiedlung gerade in der Phase direkt nach einer Implantation stoppen ließe. So ist eine Arbeitsgruppe am Max-Planck-Institut in Mainz dabei, Beschichtungen mit kunststoffähnlichen Plasmapolymere und Zink freisetzenden Strukturen zu testen. Keime können auf solchen Oberflächen weder siedeln noch sich vermehren.

Durch andere herstellungstechnische Modifikationen lässt sich ein Hauptvorteil des Titans verstärken, die Bildung der bereits erwähnten „Oxid-Haut“. Diese Schicht kann mit einer zum Eloxal-Verfahren (elektrolytische Oxidation von Aluminium) analogen Oberflächenbehandlung verstärkt werden. Die steigert möglicherweise sogar das osseokonduktive Potenzial von Typ-4-Knochen.

In diese Richtung zielt auch eine Beschichtung mit Kalziumphosphat. Darüber hinaus könnte man sich zur Förderung des Einheilungsprozesses eine Einla-

gerung von Wachstumsfaktoren oder eine Oberflächenmodifikation mit biologisch aktiven Molekülen (BMPs) vorstellen.

So könnte das Superimplantat von morgen aussehen

Jenseits aller Modifikationen stellt sich wie von selbst eine ganz andere Frage. Wenn Titanoberflächen eigentlich eine Titanoxid-Haut sind, dann erkennt der Körper doch wohl kein Metall, sondern eher ein Metalloxid, sprich: eine Oxidkeramik. Warum dann nicht gleich bekannte Dentalkeramiken einsetzen?

Neue und teilweise vielversprechende Fallberichte und auch Studienergebnisse zu Zirkonoxid-Implantaten wurden über die vergangenen Jahre immer wieder vorgestellt. Vor allem stellte eine Arbeitsgruppe im März 2012 eine erhebliche Knochenneubildung im Bereich von Zirkonoxid-Implantaten, die sich seit 3 Jahren in situ befanden, fest [3]. Auch das Weichgewebe erholte sich. Einschränkend muss gesagt werden, dass bisher keine Langzeitergebnisse zu Zirkonoxid-Implantaten vorliegen.

Für den IDS-Besucher empfiehlt es sich, auf alle vorstehend beschriebenen Aspekte zu achten und Hersteller danach zu fragen. Insbesondere können spezielle Beschichtungen die Einheilung von Titanimplantaten fördern und Sofortimplantationen, ggf. mit der Option zur Sofortbelastung, häufiger möglich machen. Zirkonoxidimplantate stellen möglicherweise eine Alternative dar, wobei das Niveau der klinischen Absicherung bei Titan nach über 40 Jahren immer intensiverer Anwendung naturgemäß höher liegt.

Literatur

- 1 Bahat O. Int J Oral Maxillofac Implants 2000; 15: 646–653
- 2 Plassmann HJ. Quintessenz Zahntech 2006; 32: 48–56
- 3 Kohal R. Zirkonoxid-Implantate auf dem Prüfstand. Vortrag am 7. März 2012 im Radisson Blu Hotel, Zurich Airport

Dr. Christian Ehrensberger, Frankfurt/Main

Untersuchungen zum klinischen Einsatz

Auch in 2013 werden wieder Monat für Monat an wechselnden Standorten in ganz Deutschland 3M-ESPE-Seminare zum Thema MDI Mini-Dental-Implantate (Abb. 1) durchgeführt. Die Terminübersicht ist über <http://www.3MESPE.de/Veranstaltungen> verfügbar. Bei den Kursleitern handelt es sich durchweg um ausgewiesene Experten wie z. B. PD Dr. Thorsten Mundt, der sich nicht nur auf praktischer, sondern auch auf wissenschaftlicher Ebene mit den Mini-Dental-Implantaten auseinandersetzt. Einen Überblick über die Ergebnisse seiner aktuellen Studie sowie von weiteren aussagekräftigen Untersuchungen bietet dieser Beitrag.

Studie zur Praxistauglichkeit

Untersucht wurde die Praxistauglichkeit der Implantate, für die neben der Erfolgsrate auch die Steigerung der Lebensqualität der Patienten und Informationen zur Instandhaltung der Prothesen maßgeblich sind. Berücksichtigt wurden beide Kiefer. Die Grundlage der retrospektiven Studie bildeten Auswertungen eines unabhängigen Zahnarztes, der über 130 Patienten in 9 Praxen, die über das gesamte Bundesgebiet verteilt liegen, nach einer Verweildauer der MDI von bis zu 5 Jahren untersuchte. Zudem wurde ein von den Patienten ausgefüllter Fragebogen ausgewertet, um die mundgesundheitsbezogene Lebensqualität zu analysieren. Die Implantate wurden nach dem empfohlenen Protokoll und in der vorgeschriebenen Anzahl – mindestens 4 Implantate im Unter- und 6 im Oberkiefer – inseriert. Die Ergebnisse waren insgesamt positiv: Obwohl die Mini-Implantate entweder sofort mit einer weichbleibenden Unterfütterung versorgt (vorrangig im Oberkiefer) oder sogar mit der Matrize sofortbelastet wurden (häufig im Unterkiefer), sind die Überlebensraten mit denen konventioneller Implantate vergleichbar. Die Unterschiede zwischen Ober- und Unterkiefer hinsichtlich der Verlustzahlen waren zu vernachlässigen. Zudem berichten die Patienten von einer spürbaren Verbesserung der Lebensqualität.

Studie zur Steigerung der Lebensqualität

Bereits im Oktober 2012, während des ICOI (International Congress of Oral Implantologists) in Florida, präsentierten Prof. Dr. Shahrokh Esfandiari, Patricia Oliveira und Prof. Dr. Jocelyne Feine die Ergebnisse einer Pilotstudie der McGill-Universität in Montreal, Kanada. Untersucht wurden die Steigerungen in der

mundgesundheitsbezogenen Lebensqualität zahnloser Patienten, deren Unterkiefer-Totalprothesen mit 4 MDI Mini-Dental-Implantaten stabilisiert wurden. Hierfür füllten die 10 teilnehmenden Patienten sowohl vor als auch 6 Monate nach Implantation einen OHIP-20E-Fragebogen aus. Die Ergebnisse zeigen, dass die Lebensqualität der Patienten erheblich gesteigert wurde (Abb. 2). Und aufgrund des minimal-invasiven Insertionsprotokolls waren die Patienten nicht nur mit dem Endergebnis, sondern mit dem

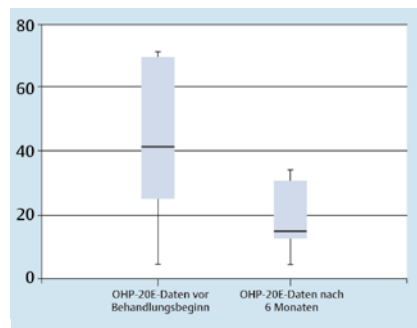


Abb. 2 Es wurde eine signifikante Steigerung der mundgesundheitsbezogenen Lebensqualität nach Implantation der Mini-Implantate beobachtet.

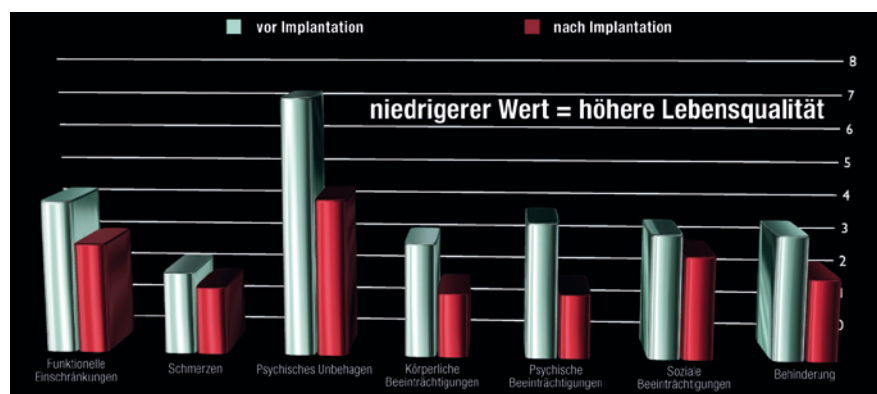


Abb. 3 Einfluss der zur Stabilisierung eingesetzten Implantate auf die Lebensqualität (Befragung nach OHIP-Methodik).



Abb. 1 MDI Mini-Dental-Implantate.

Gesamtverlauf sehr zufrieden. Die Erfolgsrate lag mit 92,5% im üblichen Bereich.

Studie zur Patientenzufriedenheit

In Kürze werden die 2-Jahresdaten einer Studie erwartet, die Dr. Miodrag Scepovic von der Zahnmedizinischen Fakultät der Universität Belgrad gemeinsam mit Prof. Dr. Aleksandar Todorovic und Prof. Dr. Aleksa Markovic im Jahr 2008 initiiert hat. Es wurden die Veränderungen der Lebensqualität, der Kauleistung und des Komforts der Patienten evaluiert. 30 Patienten mit zahnlosem Unterkiefer nahmen an der Studie teil. Nach dem chirurgischen Eingriff wurde die bestehende Prothese so modifiziert, dass sie auf die Implantate gesetzt werden konnte. Die Zufriedenheit und Lebensqualität der Patienten wurde durch die Mini-Implantate gesteigert (Abb. 3). Die Primärstabilität erwies sich als sehr gut. Die Sekundärstabilität nahm, wie von konventionellen Implantaten bekannt, zunächst ab; nach einem Zeitraum von 6 Monaten wurde jedoch eine Zunahme verzeichnet. Der höchste gemessene Abbau periim-

plantären Knochens lag nach einem Jahr bei 0,64 mm, die Weichgewebeheilung wurde als gut bewertet. Die Erfolgsrate betrug 98,3%.

Studie zur Bewährung im klinischen Einsatz

Für 2013 werden zudem die Ergebnisse einer Studie von PD Dr. Dr. Norbert Enkling und Dr. Andreas Worni von der Klinik für Zahnärztliche Prothetik der Universität Bern, Schweiz, erwartet, die Anfang 2011 initiiert und in diesem Jahr abgeschlossen wird. Ziel war es, herauszufinden, wie sich die Mini-Implantate im klinischen Einsatz bewähren. Zudem wurde das Verschleißverhalten der Kugelköpfe und Matrizen untersucht sowie Datenmaterial zum periimplantären Knochenabbau und der Patientenzufriedenheit erhoben.

Im Rahmen der prospektiven, kontrollierten klinischen Studie wurden 20 Patienten zur Prothesenfixierung im Unterkiefer jeweils 4 Mini-Implantate inseriert. Bislang versagte keines der Implantate und es zeichnet sich ab, dass die Implantate vor allem bei Patienten mit anamnestischer Vorbelastung und mit anatomisch ungünstigen Kieferverhältnissen sinnvoll sind. Die Patienten sind i. d. R. mit dem Behandlungsablauf und -ergebnis sehr zufrieden, da der Prothesenhalt und somit die Kaufunktion erheblich verbessert wurde. Außerdem wurde aufgrund des meist minimal-invasiven Vorgehens über sehr geringe postoperative Beschwerden berichtet.

Empfehlung

PD Dr. Thorsten Mundt: „Das erforderliche Know-how bei der Verwendung von

Mini-Implantaten darf keinesfalls unterschätzt werden: Sie sollten ausschließlich von implantologisch erfahrenen Anwendern inseriert werden. Mehrere Schulungen sind notwendig, um den Umgang mit den durchmesserreduzierten Implantaten vollständig zu beherrschen und deren Eignung für einen bestimmten Patienten selbst einschätzen zu können. Korrekt eingesetzt stellen sie jedoch eine äußerst sinnvolle Ergänzung zum konventionellen Implantatportfolio dar.“

Korrespondenzadresse

Thomas Landrock
ESPE Platz
82229 Seefeld
E-Mail: tlandrock@mmm.com

Einfach und sicher?



D. Pahncke



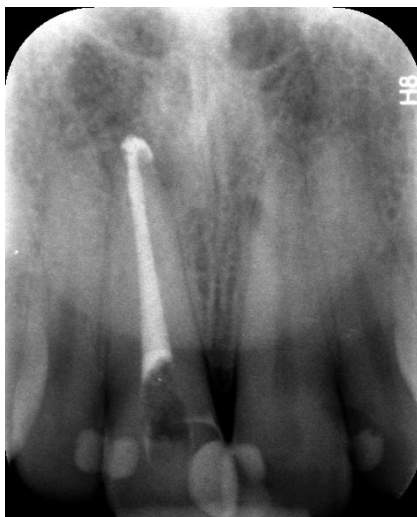
M. J. Roggendorf

Komet stellt zur IDS 2013 im endodontischen Bereich das 2-Feilensystem F360 in den Mittelpunkt. Mit Live-Demonstrationen wird gezeigt, wie mithilfe von 2 NiTi-Feilen ein Großteil der Wurzelkanäle einfach und effizient auf volle Arbeitslänge aufbereitet werden kann. Ist das Konzept tatsächlich so einfach in die Praxis umzusetzen? Zwei Endo-Experten, PD Dr. Dieter Pahncke (Rostock) und Dr. Matthias J. Roggendorf (Marburg), stellen sich kritischen Fragen zum System.

? „Einfach und sicher“ – mit diesen beiden Adjektiven bewirbt Komet das F360-System auf der IDS. Können Sie dem 2-Feilensystem diese Eigenschaften attestieren?

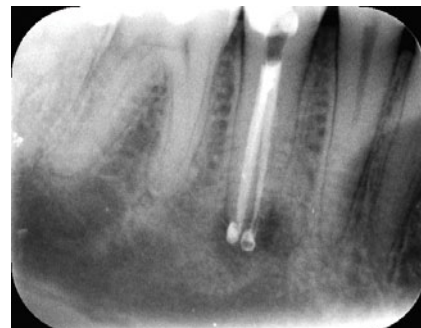Dr. Pahncke: Ja. Doch um das zu verstehen, müssen wir ins Detail gehen: Der Anwender benötigt zur Aufbereitungsgröße bis ISO 35 beim Einsatz der F360 nur 2 Feilen. Damit ist ausreichend Raum geschaffen für eine Spülkanüle mit einem Außendurchmesser von 0,32 bzw. 0,30mm, die bis zur apikalen Konstriktion vorgeschoben werden kann. Somit kann die Spüllösung bis hierhin effektiv wirken. Außerdem werden die Feilen mit einem Drehmoment von 1,8Ncm eingesetzt, welches oberhalb dessen liegt, was manche anderen Systeme verwenden. Drehmoment und Drehzahl müssen bei einem Feilenwechsel nicht geändert werden.

Dr. Roggendorf: Und dann ist da diese spezielle Form, der Doppel-S-Querschnitt. Dadurch verfügen die Instrumente über wirklich sehr gute Schneideigenschaften und lassen sich daher auch bei noch sehr viel geringeren Drehmomenten einsetzen. Somit wird deutlich weniger Kraft in die Wurzel hinein induziert. Das Doppel-S-Design von F360 bringt nicht nur Vorteile beim Abtransport von Debris, sondern auch bei der Entfernung von Wurzelkanalfüllmaterial im Rahmen einer Revisionsbehandlung. Durch die Schneidfremdigkeit besteht außerdem die Möglichkeit der zirkulären Bearbeitung von stärker konischen Kanälen (sog. „circumferential filing“). Danach kann die Obturation mit geeigneten Techniken erfolgen.

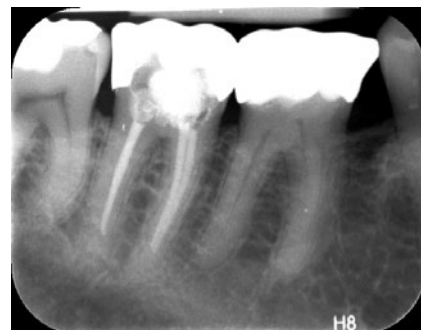

Zahn 11, infizierte Nekrose mit Parodontitis apicalis, medikamentöse Einlage, maschinelle Aufbereitung bis #55 taper .04 mit F360, WF mit AH Plus und Guttapercha mit kleiner apikaler Extrusion von Sealer in den Bereich der apikalen Läsion.

Dr. Pahncke: Ich möchte die Schneidleistung der Instrumente noch ergänzen: Durch die scharfen Schneiden ist während der Rotation eine leichte Seitwärtsbewegung möglich, wodurch koronal eine gezielte, zusätzliche Vergrößerung der Konizität erzeugt werden kann, was eine Reduktion der Reibung und eine Minderung der Bruchgefahr bewirkt. So wird neben einem runden Querschnitt teilweise auch die Ausformung ovaler Kanäle ermöglicht. Und zur Praktikabilität der Instrumente ist zu sagen: Alle Feilen haben eine Konizität von 4%, unterscheiden sich also nur in ihrer ISO-Größe. Durch die Kennzeichnung mit den international üblichen Farbmarkierungen sind



Zahn 45 nach Inlay-Präparation alio loco, Karies profunda mit Beteiligung der Pulpa, infolge dessen infizierte Nekrose mit Parodontitis apicalis, medikamentöse Einlage mit Calciumhydroxid / Chlorhexidindigluconat, 3 Wurzelkanäle maschinell aufbereitet mit F360, mb und db WK bis #35 taper .04, oraler WK bis #45 taper .04, WF mit AH Plus und Guttapercha, apikale Extrusion von Sealer in den Bereich der apikalen Läsion.



Zahn 47 nach vestibulärer Zahnhsfüllung infolge einer Karies, nachfolgende Beschwerden erforderten eine WKB, Trepanation, Darstellung von 3 WK, medikamentöse Einlage mit Calciumhydroxid / Chlorhexidindigluconat, maschinelle Aufbereitung der 3 Wurzelkanäle, beide mesiale Wurzelkanäle bis #35 taper .04, distaler WK bis #45 taper .04 mit F360, dabei zirkumferente Bearbeitung des distalen, ovalen Wurzelkanals, WF mit AH Plus und Guttapercha.

sie eindeutig zu identifizieren. Die Codierung „rot“ ist zwar mit den Größen #25 und #55 2-mal vorhanden – aber das ist nun mal die Farbe, die jeweils dem internationalen Standard entspricht. Verwechslungen sind aufgrund der eindeutig erkennbaren unterschiedlichen Größen dennoch ausgeschlossen. Durch die Vorgabe von Komet, die Instrumente als Einweg-Instrumente vorzusehen, sind sie durch den Aufdruck auf der Verpackung

Die spezifischen Eigenschaften von F360.

Eigenschaft	Vorteil(e)
Doppel-S-Querschnitt	hohe Flexibilität hohe Schneidleistung effektives Debridement
Single-length-Technik	sehr geringe Kanalverlagerung
Vollrotation	hervorragender Abtransport von Debris durch permanente Rotation Einsatz in vorhandenen Motoren und Drehmomentwinkelstücken möglich (dann keine Neuanschaffung erforderlich)
Reduzierte Feilenzahl	Kosteneffizienz Reduktion der Instrumentierungszeit Übersicht
Instrumente vorsterilisiert Single-use-Feilen	keine vorherige Sterilisation in der Praxis erforderlich (Zeitersparnis) sofortige Verfügbarkeit nach Entnahme aus der Verpackung Frakturgefahr durch zyklische Ermüdung wird reduziert, Risiko der Kreuzkontamination wird ausgeschlossen, kein Aufwand für Aufbereitung und Dokumentation der Einsatzhäufigkeit

zusätzlich markiert. Bei Single-use-Instrumenten wird die Gefahr von Ermüdungsbrüchen der Feilen reduziert, da der Anwender definitiv eine Feile ohne vorherige Belastung verwendet.

? Reichen die 2 Feilen für die Wurzelkanalaufbereitung tatsächlich aus?

Dr. Roggendorf: Die Abstufung der Instrumentengrößen in Zehner-Schritten ist aufgrund der sehr guten Schneidleistung ohne Probleme möglich und erlaubt eine vorsichtige und schonende Aufbereitung des Wurzelkanals. Der Anwender wird nie das Gefühl haben, hier möglicherweise Instrumentengrößen zu überspringen. Die 4 verfügbaren Instrumentengrößen sind für die meisten Behandlungsfälle tatsächlich ausreichend. Lediglich für sehr großlumige Wurzelkanäle müssten gegebenenfalls zusätzlich Handinstrumente zum Einsatz kommen. Ich möchte auch auf eine Indikationserweiterung aufmerksam machen: Auch wenn F360 nicht primär für die endodontische Revision vorgesehen wurde, so eignen sich die Instrumente hierfür hervorragend. Durch die permanent rotierende und somit als archimedische Schraube arbeitende F360 lässt sich die Guttapercha optimal aus den Wurzelkanälen heraus nach koronal befördern. Somit ist die Gefahr, im Rahmen der Revisionsbehandlung Wurzelkanalfüllmaterial über die Wurzelspitze hinaus zu extrudieren, deutlich minimiert.

? Welche Fragen sind für Sie zu F360 noch offen?

Dr. Pahncke: Ist der Abtrag auch bei größeren Feilen allseitig gleichmäßig oder tritt eine Begradigung des Kanalverlaufs

ein? Welche Belastungen ergeben sich für die Zahnhartsubstanzen (Rissbildungen, Frakturen)? Wird Debris durch das schnelle Vordringen der Feilen möglicherweise in den (peri-)apikalen Raum gepresst? Treten nach dem Einsatz der Feilen vermehrt Überfüllungen auf? Sind diese durch die Anwendung einer (modifizierten) „step back-Technik“ vermeidbar? Das wären Fragen, die mich momentan zu diesem System interessieren und auf die wir in Rostock mit aktuellen Untersuchungen nach Antworten suchen.

Dr. Roggendorf: In Marburg forschen wir seit einiger Zeit daran, wie sich die Instrumentierung des Wurzelkanals auf die Zahnwurzel auswirkt. Es ist ja bekannt, dass Zähne im Laufe ihres Lebens große Belastungen erfahren. Ein Grund des endodontischen Misserfolgs ist beispielsweise das Auftreten von vertikalen Wurzelfrakturen. Die möglichen Gründe sind vielfältig, aber die Kollegen aus Amsterdam haben bereits gezeigt, dass sich endodontische Maßnahmen wie die Wurzelkanalaufbereitung oder -füllung auf das Wurzeldentin auswirken. Insofern gilt unser besonderes Interesse der Frage, wie man im Rahmen der Wurzelkanalbehandlung den Zahn optimal schonen kann.

? Warum empfinden Sie die Reduzierung der Feilen auf ein Mindestmaß von 2 vielversprechend?

Dr. Pahncke: Weil die oben genannten Eigenschaften überzeugen: Das Arbeiten ist einfach zu erlernen und gewissermaßen intuitiv, die Sicherheit hoch (keine Verwechslungsgefahr, Einstellparameter am Motor, geringes Risiko von Ermüdungsbrüchen), die Kosten niedrig.

? Welchen Tipp geben Sie den Kollegen, die F360 zum ersten Mal einsetzen?

Dr. Roggendorf: Üben, üben, üben! Nur so kann man das System wirklich kennenlernen. Und dabei sollte man am extrahierten Zahn bewusst mal an die Grenzen gehen, denn nur so weiß man auch, wo diese liegen. Genau dieses Gefühl ist später dann im Rahmen der Patientenbehandlung abrufbar. Ich habe in meinen Fortbildungskursen die Erfahrung gemacht, dass Kollegen, die gar keine oder nur wenig Erfahrung mit maschinellen Aufbereitungssystemen hatten, die steilste Lernkurve aufwiesen. Sicher, sie mussten sich erst mit dem Handling vertraut machen. Das ist aber nicht so komplex wie laufen lernen! Jeder Zahnarzt hat sich mit der Instrumentierung des Wurzelkanals in Theorie und Praxis schon auseinandergesetzt. Insofern ist die Anwendung von F360 jetzt kein riesiger Schritt mehr und entsprechend rasch umzusetzen. Kollegen, die schon maschinell arbeiten, zeigen in den Kursen keine so ausgeprägte Lernkurve mehr, sie sind bereits geübt. Haben sie jedoch negative Erfahrungen mit der maschinellen Wurzelkanalaufbereitung gemacht (z.B. Instrumentenfraktur), spüre ich immer ihren sehr großen Respekt vor der Technik. Dennoch zeigte sich in den Kursen durchweg, dass die von den Teilnehmern instrumentierten Wurzelkanäle in Acrylblöcken trotz ihrer vom Dentin abweichenden Härte und ihres unterschiedlichen Spanverhaltens, sauber und unter weitgehender Einhaltung der Kanalkrümmung aufbereitet wurden.

Dr. Pahncke: Mein Tipp für die Einsteiger: Dem Drängen der Feile in die Tiefe nicht nachgeben, sondern durch leichte Auf- und Abbewegungen (picking motion) mit gleichzeitig seitwärts gerichteten Bewegungen (brushing motion) und häufigeren Unterbrechungen zum Spülen des Wurzelkanals und zum Reinigen der Feile das Material kontrolliert in mehreren Etappen aus dem Wurzelkanal entfernen, bis die Arbeitslänge erreicht ist.

! Vielen Dank für das Gespräch.

Das Interview führte Dorothee Holsten, Winnigen.