Endobronchiale Fremdkörperentfernung mittels Roth-Net®

Foreign Body Removal with Roth-Net®

Autoren K. Kambartel[1], A. Filipiak[1], H. Hüschen[1], T. Krbek[2], T. Voshaar[1]

Institute [1] Medizinische Klinik III, Krankenhaus Bethanien, Moers
[2] Thoraxchirurgie, Krankenhaus Bethanien, Moers

eingereicht 14.6.2013
akzeptiert 14.6.2013

Bibliografie
DOI http://dx.doi.org/10.1055/s-0033-1344594
Pneumologie 2013; 67: 520–521
© Georg Thieme Verlag KG Stuttgart · New York
ISSN 0934-8387

Korrespondenzadresse
Dr. med. Kato Kambartel
Medizinische Klinik III
Krankenhaus Bethanien
Bethanienstr. 21
47441 Moers
kambartel@bethanienmoers.de

Zusammenfassung

Es gibt verschiedene Instrumente zur Entfernung von endobronchialen Fremdkörpern. Das Roth-Net® stellt eine einfach zu handhabende Weiterentwicklung des Dormiakörbchens dar. Hiermit ist eine schnelle und sichere Entfernung von Fremdkörpern möglich. Dies wird in einem Beispiel demonstriert.

Abstract

There are different tools for the removal of endobronchial foreign bodies. The Roth-Net® is a further development of the Dormia basket. It enables an easy and sure retraction of a foreign body from the bronchial system. This will be presented in a case report.

Die Entfernung endobronchialer Fremdkörper (FK) stellt immer wieder eine Herausforderung an den Bronchologen dar. So finden sich Fremdkörper gehäuft bei Kleinkindern und bei alten Menschen mit Schluckstörung, aber auch bei Patienten mit einer hochgradigen Dyspnoe, z. B. infolge schwerer obstruktiver oder restriktiver Ventilationsstörungen [1,2].

Gerade bei diesen Patientengruppen stellt die Bergung von Fremdkörpern oft ein Problem dar. Vielfach handelt es sich um glatt begrenzte Fremdkörper wie Erdnüsse oder Erbsen, sodass es problematisch ist, diese Fremdkörper im Bronchialsystem zu greifen.

Häufig sind natürliche Fremdkörper wie z. B. Erbsen auch so weich, dass sie bei den Bergungsversuchen zerfallen oder durch ein Dormiakörbchen zerschnitten werden.

Trotz zahlreicher Spezialinstrumentarien, wie spezielle Fasszangen, Dormiakorb bzw. Kryosonde, bedarf die Entfernung solcher Fremdkörper einer besonderen Expertise und eines besonderen Trainings des Untersuchers und Assistenzpersonals. Problematisch ist bei einer Fremdkörperentfernung auch der Durchzug des Fremdkörpers durch den Larynx, der die größte anatomische Enge darstellt.

In dem hier dargestellten Fall fand sich bei einem 72-jährigen Patienten mit einer schwergradigen COPD GOLD Typ D (FEV_1 29 %SW) bei einer flexiblen Bronchoskopie als Zufallsbefund eine Erbse im rechten Oberlappen. Der Versuch, diese mit-

Abb. 1 Roth-Net®.

Dieses Dokument wurde zum persönlichen Gebrauch heruntergeladen. Vervielfältigung nur mit Zustimmung des Verlages.

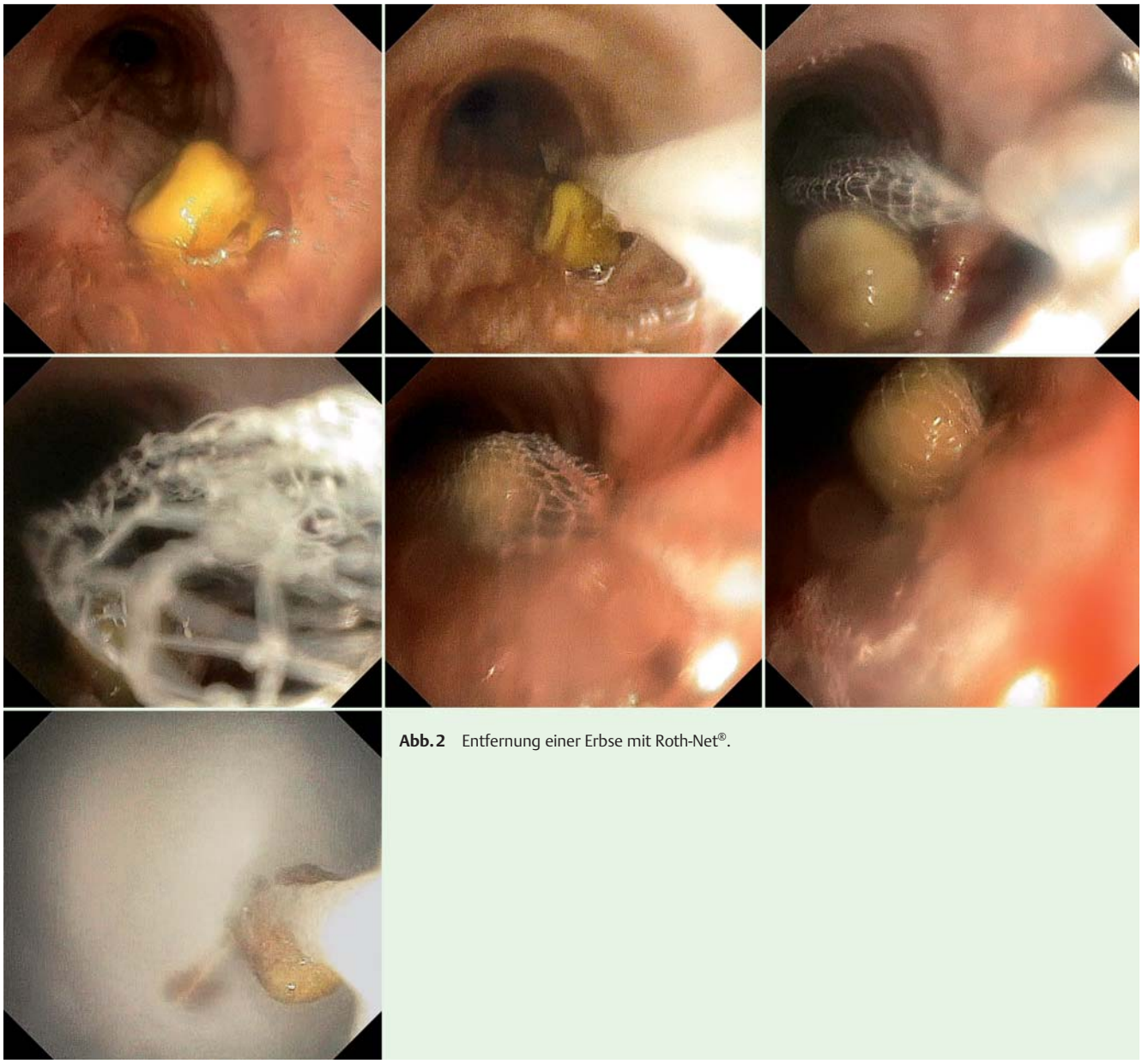

Abb. 2 Entfernung einer Erbse mit Roth-Net®.

tels Sog zu bergen, scheiterte. Ein Greifen mit einer Fasszange war nicht möglich. Nachfolgend erfolgte der Einsatz des Roth-Net®. Hiermit war es möglich, den Fremdkörper innerhalb von 25 sec. zu greifen und zu bergen (▶ **Abb. 1**, ▶ **Abb. 2**, ▶ **Video 1**).
Die hier demonstrierte Fremdkörperentfernung mittels Roth-Net® (US Endoscopy, 5976 Heisley Road, Mentor, OH 44060, USA) stellt für die Bronchologie eine wesentliche Verbesserung dar. Der Fremdkörper lässt sich mit dem Netz einfach und zügig fassen. Nachfolgend ist eine problemlose Entfernung durch den Larynx möglich, da der Fremdkörper durch das Netz komplett umschlossen ist. Ein Verlieren des Fremdkörpers im Bronchialsystem, welches ein häufiges Problem bei den übrigen Extraktionsmethoden darstellt, ist bei dem Roth-Net® nahezu ausgeschlossen. Aus diesem Grund kann hier vermehrt auf eine starre Bronchoskopie zur Fremdkörperentfernung verzichtet werden [3].
Insofern stellt das Roth-Net® eine Bereicherung des bronchologischen Instrumentariums dar.

Video 1

Entfernung einer Erbse aus dem Bronchialsystem mittels Roth-Net®.

Interessenkonflikt

▼

Die Autoren geben an, dass kein Interessenkonflikt besteht.

Literatur

1 *Dikensoy O, Usalan C, Filz A.* Foreign body aspiration: clinical utility of flexible bronchoscopy. Postgrad Med J 2002; 78: 399–403
2 *Köhler D, Schönhofer B, Voshaar T.* Pneumologie. Stuttgart: Thieme-Verlag; 2009
3 *Depriest K, Wahla AS, Blair R* et al. Capsule endoscopy removal through flexible bronchoscopy. Respiration 2010; 79: 421–424

Dieses Dokument wurde zum persönlichen Gebrauch heruntergeladen. Vervielfältigung nur mit Zustimmung des Verlages.