

Testen Sie Ihr Fachwissen

Test Your Knowledge



Prof. Dr. med. Ingrid Moll

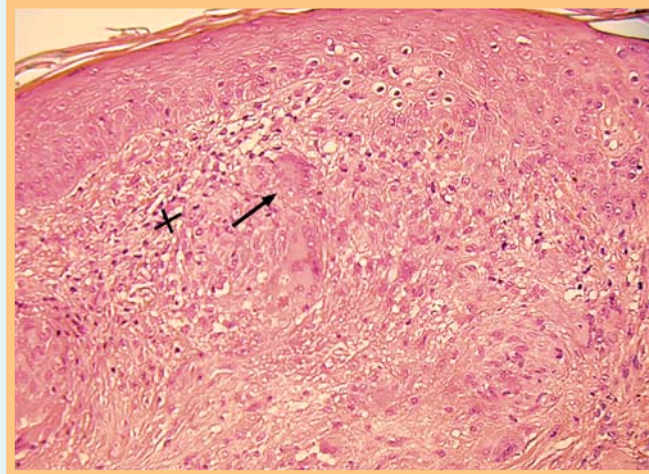


Abb. 1 HE-Färbung einer Hautbiopsie.

Autoren

I. Moll¹,
P. von den Driesch²

Institute

¹ Klinik und Poliklinik
für Dermatologie und
Venerologie, Hamburg
² Klinik für Dermatologie
und Allergologie, Stuttgart

Anamnese

▼
Eine 35-jährige Patientin klagt über zwei derbe Plaques an der Vorderseite ihrer Unterschenkel, welche sich seit einem Jahr langsam vergrößerten. Beschwerden oder Blutungen bestehen nicht.

Klinischer Befund

▼
Es finden sich an beiden Unterschenkeln je eine scharf begrenzte polyzyklische Verhärtung von 2 bzw. 4 cm Durchmesser. Beide Läsionen weisen ein atrophisches, gelbliches Zentrum auf mit Teleangiektasien und livid rötlich-bräunlichen Rändern.

Histologischer Befund

▼
Histopathologisch (☉ Abb. 1) finden sich in der oberen und mittleren Dermis Nekrobiosezonen in angedeutet horizontaler, plattenförmiger Ausrichtung. In diesen Bereichen findet sich vermehrt Muzin und ein etwas „verwaschen“ aussehendes kollagenes Bindegewebe. Peripher dieser Zonen finden sich in Form von Palisaden epitheloide histiozytäre Infiltrate (x) mit multinukleären Riesenzellen (→) und gelegentlichen Plasmazellen. Des Weiteren findet sich in der Dermis fokale „girlandenförmige“ Akkumulation lymphozytärer Infiltrate, einzelne Arteriolen weisen angedeutete fibrinoide Gefäßwandnekrosen auf.

Was ist Ihre Diagnose?

(Auflösung nächste Seite)

Bibliografie

DOI <http://dx.doi.org/10.1055/s-0033-1353670>
Akt Dermatol 2014; 40: 13–14
© Georg Thieme Verlag KG
Stuttgart · New York
ISSN 0340-2541

Korrespondenzadresse

Prof. Dr. med. Ingrid Moll
Klinik und Poliklinik für
Dermatologie und Venerologie
Martinstraße 52
20246 Hamburg
moll@uke.de

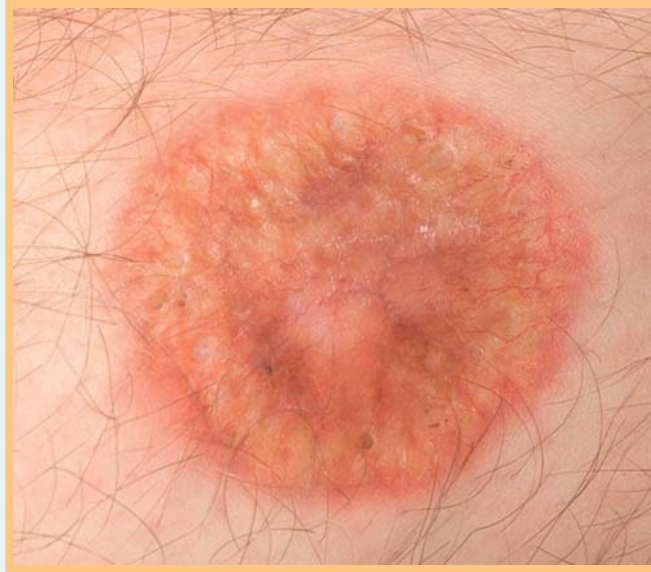

Abb. 2 Polyzyklische, scharf begrenzte, derbe Plaques, die ein atrophes gelbliches Zentrum mit Teleangiektasien aufweisen. Die Ränder sind livide, bräunlich-rot.

Auflösung



Diagnose: Necrobiosis lipoidica.

Die Necrobiosis lipoidica ist eine zirkumskripte granulomatöse Dermatose, die in bis zu 80% der Fälle mit Diabetes mellitus assoziiert ist, wobei jedoch umgekehrt weniger als 1% aller Diabetiker eine Nekrobiose entwickeln. 80% der Läsionen sind ventral an den Unterschenkeln lokalisiert, die restlichen an den Oberschenkeln, Armen, Rumpf und am behaarten Kopf. Es werden Frauen 3-mal häufiger betroffen, bevorzugt im mittleren Alter. In den meisten Fällen ist die Hautoberfläche glatt, atroph und von gelblicher Farbe. Bei Glasspateldruck imponiert ein apfelgelee-artiges Infiltrat. Nicht selten (ca. 35%) können Ulzerationen den Verlauf komplizieren. Die Abheilung ist im Allgemeinen sehr langsam und schlecht.

Die Pathogenese bleibt nach wie vor unklar. Diskutiert wird am ehesten eine subakute Immunkomplexvaskulitis, die sekundär zur Aktivierung von T-Zellen und Zytokinen wie TNF- α führt, sodass eine langwierige Entzündung auslöst wird. Alternativ werden abnorme Kollagene als Pathogen diskutiert. Wenn ein Diabetes vorliegt, spielen Durchblutungsstörungen bei diabetischer Mikroangiopathie eine wichtige Rolle. Als Triggerfaktoren, die schlussendlich die Nekrobiose auslösen, gelten Traumen, chronisch venöse Insuffizienz, Lymphödem, Hyperlipidämie und Infektionen (vor allem Borrelien) [1,4]. Lediglich in weniger als 20% tritt eine Spontanregression ein, wobei die Prognose bei Ulzeration und Diabetes noch schlechter ist. Allerdings besteht keine Korrelation zur diabetischen Stoffwechsellage, was die unklare Beziehung zum Diabetes unterstreicht. Selten entstehen Spinaliome in der Necrobiosis.

Therapie: Es besteht keine etablierte Evidenzbasierte Therapie. Die meisten Publikationen beschreiben einen oder wenige Fallberichte. Die lokale Behandlung sollte Steroide und bei Ulzerationen ein konsequentes Wundmanagement mit feuchter Wundheilung umfassen sowie eventuell UV-Bestrahlungen (ibs. UVA1) [3,4]. Vereinzelt wird über den Erfolg von Vereisungen berichtet. Systemische Therapien umfassen Chloroquin/Hydroxychloroquin, Fumarsäureester, Steroide, Immunsuppressiva (MTX, Cyclosporin, Mycophenolatmofetil), aber auch vasoaktive Pharmaka, insbesondere bei Assoziation mit Diabetes, z.B. Pentoxifyllin, Clopidogrel oder Infusionen mit Prostavasinen in schweren Fällen [2,5]. Aktuell werden wegen der möglichen Rolle des TNF- α auch Biologica in der Therapie dieser belastenden Erkrankung erprobt.

Literatur

- 1 de Giorgi V, Buggiani G, Rossi R, Sestini S, Grazzini M, Lotti T. Successful topical photodynamic treatment of refractory necrobiosis lipoidica. J compilation 2008; 24: 332–333
- 2 Durupt F, Dalle S, Debarbieux S, Balme B, Ronger S, Thomas L. Successful Treatment of Necrobiosis Lipoidica With Antimalarial Agents. Arch Dermatol 2008; 144: 118–119
- 3 Kroft EB, Berkhof NJ, van de Kerkhof PC, Gerritsen RM, de Jong EM. Ultraviolet A phototherapy for sclerotic skin diseases: a systematic review. J Am Acad Dermatol 2008; 59: 1017–1030
- 4 Radakovic S, Weber M, Tanew A. Dramatic response of chronic ulcerating necrobiosis lipoidica to ultraviolet A1 phototherapy. Photoderm Photoimmunol Photomed 2010; 26: 327–329
- 5 West EA, Warren RB, King CM. A case of recalcitrant necrobiosis lipoidica responding to combined immunosuppression therapy. JEADV 2007; 21: 822–849