Diagnostik und Therapie der kardialen Sarkoidose*

Deutsche Gesellschaft für Pneumologie und Beatmungsmedizin (DGP) und Deutsche Gesellschaft für Kardiologie – Herz- und Kreislaufforschung (DGK)

Cardiac Sarcoidosis: Diagnostic and Therapeutic Algorithms

Deutsche Gesellschaft für Pneumologie und Beatmungsmedizin (DGP) and Deutsche Gesellschaft für Kardiologie – Herz- und Kreislaufforschung (DGK)

Autoren U. Costabel[1], D. Skowasch[2], S. Pabst[2], S. Störk[3], C. Tschöpe[4], M. Allewelt[5], H. Worth[6], J. Müller-Quernheim[7], C. Grohé[5]

Institute Die Institutsangaben sind am Ende des Beitrags gelistet.

Bibliografie
DOI http://dx.doi.org/10.1055/s-0033-1359197
Pneumologie 2014; 68: 124–132
© Georg Thieme Verlag KG Stuttgart · New York
ISSN 0934-8387

Korrespondenzadresse
Prof. Dr. med. Christian Grohé
Ev. Lungenklinik Berlin
Klinik für Pneumologie
Lindenberger Weg 27
13125 Berlin
sekr.pneumologie@elk-berlin.de

Zusammenfassung

Während 90% aller Sarkoidose-Patienten eine parenchymatöse Beteiligung der Lunge aufweisen, ist die kardiale Sarkoidose (in weniger als 10% der Fälle klinisch manifest) selten. Generell können alle Strukturen des Herzens von der Granulom-Bildung betroffen sein. Meist jedoch ist das Myokard des linken Ventrikels sowie das Reizleitungssystem beeinträchtigt. Klinisch manifestiert sich die kardiale Sarkoidose als dilatative Kardiomyopathie oder in Form von Herzrhythmusstörungen wie Vorhofflimmern und/oder ventrikulärer Tachykardien. Das Spektrum reicht von der benignen, subklinischen Manifestation als Zufallsbefund bis zur lebensbedrohlichen Komplikation. Diagnostische Schritte und therapeutische Empfehlungen zur kardialen Sarkoidose liegen im deutschsprachigen Raum bisher nicht vor. Die vorliegende Arbeit ist eine Expertenstellungnahme unter dem Schirm der Deutschen Gesellschaft für Pneumologie und Beatmungsmedizin (DGP) und der Deutschen Gesellschaft für Kardiologie – Herz- und Kreislaufforschung (DGK). Die nachstehenden Empfehlungen ersetzen jedoch nicht die ärztliche Begutachtung des individuellen Patienten und Anpassung der Diagnostik und Therapie an dessen spezifische Situation.

Abstract

Sarcoidosis is a multisystemic granulomatous disorder which affects the respiratory system in the majority of the cases. Cardiac manifestations are found in up to 10% of the affected cohort and show a large heterogeneity based on the ethnic background. Cardiac sarcoidosis are not only found in patients with rhythmogenic heart disease such as atrial and ventricular fibrillation but also in all phenotypes of cardiomyopathies. The overall morbidity and mortality caused by cardiac sarcoidois in Germany is unclear and no large prospective international studies are published on this topic. This consensus paper on diagnostic and therapeutic algorithms in cardiac sarcoidosis is based on a current literature search and forms a expert opinion statement under the hospices of the “Deutsche Gesellschaft für Pneumologie” and “Deutsche Gesellschaft für Kardiologie”. It is the rationale of this statement to offer algorithms to facilitate clinical decision-making based on the individual case.

Präambel

Die vorliegende Arbeit ist eine Expertenstellungnahme unter dem Schirm der Deutschen Gesellschaft für Pneumologie und Beatmungsmedizin (DGP) und der Deutschen Gesellschaft für Kardiologie – Herz- und Kreislaufforschung (DGK), die den gegenwärtigen Kenntnisstand zur Diagnostik und Therapie der kardialen Sarkoidose wiedergibt und allen mit dieser Erkrankung konfrontierten Ärzten die Entscheidungsfindung erleichtern soll. Die Empfehlungen beruhen auf der Auswertung der aktuellen klinischen Studien und der Erfahrung der beteiligten Autoren. Trotz der klinischen Relevanz mit signifikanter Morbidität und Mortalität liegen nur wenige prospektive randomisierte Studien und keine nationalen Empfehlungen zur Thematik vor. Nationale Leitlinien wurden in Japan publiziert [1] und in revidierter Fassung 2009 [2] herausgegeben.

* Dieses Konsensuspapier erscheint zeitgleich in den Fachzeitschriften „Pneumologie“ und „Der Kardiologe“.

Dieses Dokument wurde zum persönlichen Gebrauch heruntergeladen. Vervielfältigung nur mit Zustimmung des Verlages.

Die nachstehenden Empfehlungen ersetzen nicht die ärztliche Begutachtung des individuellen Patienten und Anpassung der Diagnostik und Therapie an dessen spezifische Situation.

Methodik der Stellungnahme

Diagnostische Schritte und therapeutische Empfehlungen zur kardialen Sarkoidose im Sinne einer Konsensusverabschiedung liegen im deutschsprachigen Raum bisher nicht vor. Zur Literatursuche wurde die Medline Datenbank bis 4/2013 genutzt. Es wurden wissenschaftliche Publikationen in deutscher oder englischer Sprache nach den Schlagwörtern „sarcoidosis" und „cardiac sarcoidosis" gesucht und für die Beurteilung des Positionspapiers bewertet.

Hintergrund

Die Sarkoidose ist eine inflammatorische, granulomatöse Systemerkrankung unklarer Ätiologie mit primärem Befall der Lunge und der Lymphknoten. Es können jedoch auch weitere Organe wie Leber, Haut, Augen, zentrales Nervensystem und das Herz betroffen sein. Es wird vermutet, dass es bei einer genetisch bedingten Suszeptibilität nach Exposition mit einem exogenen Stimulus zur Erkrankung kommt [3].

Während die Mehrzahl der Sarkoidose-Patienten einen kurzen, selbst-limitierenden Verlauf der Erkrankung mit *restitutio ad integrum* zeigt, ist bei einer beträchtlichen Zahl der Fälle ein chronischer oder chronisch rezidivierender Verlauf zu beobachten. Diese Verlaufsform der Sarkoidose wird in der Regel mit Kortikosteroiden behandelt. Bis zu 10% der Patienten entwickeln schwere Komplikationen wie eine terminale Lungenfibrose oder einen progredienten kardialen Befall mit Herzinsuffizienz oder malignen Herzrhythmusstörungen [4,5]. Letale Ausgänge werden in bis zu 5% der Fälle beschrieben, vornehmlich durch die vorbeschriebenen Komplikationen. Der Identifizierung von Patienten mit einem chronisch-progredienten Verlauf und der Entwicklung einer klinisch manifesten kardialen Sarkoidose kommt daher eine entscheidende Bedeutung zu.

Die epidemiologischen Kennzahlen zum Vorkommen der Sarkoidose variieren abhängig von der Herkunft. Während die Sarkoidose bei Japanern mit einer Inzidenz von 1–2/100000/Jahr eher selten ist, jedoch überproportional häufig kardiale Komplikationen zeigt, tritt sie in Europa bei 5–60 Patienten/100000/Jahr auf [6]. Eine aktuelle epidemiologische Untersuchung aus der Schweiz geht von einer „Lebensprävalenz" von 121 bzw. einer Prävalenz einer aktiven Sarkoidose von 44 je 100000 Einwohner aus [7]. Autoptische Prävalenz-Daten liegen noch höher und zeigen bis zu 640 Fälle/100000 Einwohner [8–11]. Die Erkrankung tritt meistens vor dem 50. Lebensjahr mit einem Erkrankungsgipfel zwischen dem 20. und 39. Lebensjahr auf [12]. Frauen sind in allen ethnischen Gruppen häufiger betroffen als Männer.

Kardiale Manifestationsformen

Während 90% aller Sarkoidose-Patienten eine parenchymatöse Beteiligung der Lunge aufweisen und bei etwa einem Drittel ein Lymphknoten-Befall vorliegt, ist die kardiale Sarkoidose (in weniger als 10% der Fälle klinisch manifest) selten. Generell können alle Strukturen des Herzens von der Granulom-Bildung betroffen sein. Meist jedoch ist das Myokard des linken Ventrikels sowie das Reizleitungssystem beeinträchtigt [13] (**Tab. 1**).

Tab. 1 Klinische Manifestationen bei kardialer Sarkoidose und ihre Prävalenz [12–20].

Klinische Manifestation	Prävalenz in Studien (in %)
AV-Block	26–62
Schenkelblock	12–61
supraventrikuläre Tachykardie	0–15
ventrikuläre Tachykardie	2–42
Herzinsuffizienz	10–30
plötzlicher Herztod	12–65

Klinisch manifestiert sich die kardiale Sarkoidose demzufolge typischerweise als dilatative Kardiomyopathie oder in Form von Herzrhythmusstörungen wie Vorhofflimmern und/oder ventrikulärer Tachykardien [14–22]. Das Spektrum reicht von der benignen, subklinischen Manifestation als Zufallsbefund bis zur lebensbedrohlichen Komplikation. Autoptische Studien zeigen eine hohe Prävalenz einer kardialen Mitbeteiligung von bis zu 30%, während sie für die klinische Symptomatik bei maximal 5% liegt [23,24]. Der kardiale Phänotyp scheint in Bevölkerungsgruppen mit anderem genetischen Hintergrund weitaus häufiger aufzutreten als in Europa. Die höchste Prävalenz einer kardialen Sarkoidose mit fatalen Verläufen ist für Japan beschrieben. In einer aktuellen retrospektiven Studie fand sich eine myokardbioptisch nachgewiesene, isolierte kardiale Sarkoidose ohne andere Organmanifestation in 33/52 (64%) Fällen [25].

Eine pulmonale Hypertonie (PH), bedingt durch eine linksventrikuläre Dysfunktion oder durch eine isolierte Manifestation in den Pulmonalarterien mit präkapillärem Befallsmuster, ist möglich und ist dann mit einer signifikanten Morbidität vergesellschaftet. Die PH ist überzufällig häufig bei Sarkoidosepatienten anzutreffen (Sarkoidose-assoziierte PH, SAPH) [26–30]. In der aktuellen Dana-Point-Klassifikation der PH ist die SAPH in Gruppe 5 (multifaktorielle Entstehung) zu finden, da sie durch verschiedene Faktoren wie fibrotische Gefäßdestruktion und -rarefizierung sowie direkte Gefäßkompression durch Lymphome verursacht werden kann [31]. Kürzlich konnte gezeigt werden, dass das Überleben bei SAPH deutlich schlechter ist als das von Sarkoidose-Patienten ohne PH [30]. In einer aktuellen prospektiven Studie wurde eine Prävalenz der SAPH von 21% gefunden, 4% hatten eine präkapilläre Form [22]. Zu speziellen Aspekten der SAPH darf auf aktuelle Übersichtsarbeiten verwiesen werden [32,33].

Prognose

Eine kardiale Sarkoidose ist nach dem Lungenversagen die zweithäufigste mit der Sarkoidose assoziierte Todesursache [34,35]. Obwohl die Fortschritte der apparativen Diagnostik eine frühere und exaktere Aussage über eine kardiale Manifestation der Sarkoidose ermöglichen, beweisen autoptische Daten, dass klinische Diagnose und tatsächlicher kardialer Befall nur wenig übereinstimmen. Sarkoidose-Patienten mit ventrikulären Tachykardien oder AV-Blockierungen haben ein hohes Risiko für kardiale Ereignisse; so haben jüngere Patienten (<55 Jahre) mit Sarkoidose und AV-Block im Vergleich zu Patienten ohne kardiale Sarkoidose ein 10-fach erhöhtes Risiko für kardialen Tod, Herztransplantation, Kammerflimmern oder anhaltende ventrikuläre

Dieses Dokument wurde zum persönlichen Gebrauch heruntergeladen. Vervielfältigung nur mit Zustimmung des Verlages.

Tachykardie innerhalb von 2 Jahren (39% vs. 2%) [36]. Während frühere Studien bei subklinischer kardialer Sarkoidose kein erhöhtes kardiales Risiko vermuten ließen [20], zeigt eine aktuelle Studie bereits bei asymptomatischer kardialer Sarkoidose ein erhöhtes Risiko für plötzlichen Herztod (19% Mortalitätsrisiko innerhalb von 19 Monaten) [37].

Diagnostik der kardialen Sarkoidose

Eine Sarkoidose-assozierte Herzbeteiligung ist differenzialdiagnostisch entscheidend zu erwägen bei Patienten jungen und mittleren Alters (<50 Jahre), die über kardiale Symptome berichten, oder aber bei Patienten mit bekannter Sarkoidose, die im Krankheitsverlauf Arrhythmien oder Überleitungsstörungen oder eine Herzinsuffizienz entwickeln. Die Diagnose einer klinisch relevanten, kardialen Manifestation einer Sarkoidose ist oftmals schwierig, sollte auf einem Algorithmus aufbauen und die Vortestwahrscheinlichkeit mit einbeziehen. Die im Jahre 2009 revidierten japanischen Leitlinien [2] berücksichtigen diese Anforderungen, sind aber wie alle Empfehlungen zu dem Krankheitsbild kardiale Sarkoidose bisher nicht validiert. Die wesentlichen nicht-invasiven und invasiven diagnostischen Schritte für den Nachweis einer kardialen Sarkoidose zur Prüfung einer diagnoserelevanten Therapieempfehlung werden im Einzelnen kommentiert.

Als Voraussetzung vor Einleitung einer weitergehenden kardialen Diagnostik ist die Empfehlung der Richtlinien zur Durchführung der Sarkoidosesicherung zu berücksichtigen [3]. Insbesondere verweisen wir auf die Notwendigkeit einer CT-Thorax-Diagnostik im Rahmen der Basisdiagnostik, um mögliche differenzialdiagnostische Überlegungen einfließen lassen zu können.

Nicht jeder Patient in z. B. jungem Lebensalter mit einer unklaren Rhythmusstörung bedarf einer kardialen Sarkoidoseabklärung, aber die Konstellationen

bereits nachgewiesene extrakardiale Sarkoidose und unklare neu aufgetretene kardiale Symptome sowie

unklare nicht-ischämisch bedingte Rhythmusstörungen oder progrediente Herzinsuffizienz im jüngeren Lebensalter

legen die folgenden differenzialdiagnostischen Überlegungen nahe, insbesondere da die klinischen Verläufe einer Sarkoidose sehr variabel sind und die Erkrankung häufig lange Zeit klinisch inapparent verlaufen kann.

Elektrokardiografie

Variable pathologische EKG-Veränderungen, insbesondere Reizleitungsstörungen und/oder supra- bzw. ventrikuläre Arrhythmien, lassen sich bei Patienten mit kardialer Manifestation einer Sarkoidose nachweisen. Am häufigsten finden sich Störungen des Reizleitungssystems mit Blockbildung wie atrioventrikuläre Blockbilder, intraventrikuläre Überleitungsstörungen und komplette Blockbilder, die in bis zu 62% der Patienten mit kardialer Sarkoidose dokumentiert werden [20, 21]. In einer aktuellen Studie an 112 Sarkoidose-Patienten waren vor allem das Vorliegen eines fragmentierten QRS-Komplexes (fQRS) und eines Rechts- oder Linksschenkelblocks mit einer kardialen Sarkoidose assoziiert [38, 39]. Die Blockbilder treten im Vergleich zu anderen kardial belasteten Vergleichskollektiven in jüngerem Lebensalter auf und können nach einer symptomatischen Latenzphase, z. B. durch eine Synkope, klinisch manifest werden. Das Ausmaß der kardialen Infiltration durch epitheloidzellige Granulome von diesen pathologischen Befunden abzuleiten, ist allerdings nicht möglich. Eine Post-mortem-Studie zeigte, dass bei einem Viertel der Patienten mit einer ante-mortem histologisch gesicherten kardialen Sarkoidose keine EKG-Veränderungen vorlagen [40].

24-h-Holter-Monitoring

Ein Langzeit-EKG sollte bei Patienten mit vermuteter oder bestätigter kardialer Sarkoidose zur weiteren Risikostratifizierung durchgeführt werden [37, 41, 76]. Auffälligkeiten im Langzeit-EKG sind zwar selten diagnostisch beweisend, können aber den klinischen Verdacht auf eine kardiale Sarkoidose erhärten. Monozentrische Studien dokumentieren in bis zu 50% der Patienten mit einer histologisch gesicherten kardialen Sarkoidose z. B. relevante Manifestationen einer supraventrikulären Arrhythmie im LZ-EKG. Im Gegensatz dazu fanden sich pathologische Befunde lediglich bei 3% einer nicht an einer kardialen Sarkoidose erkrankten Kontrollgruppe [42]. Die Granulome im Kammermyokard können Foci für nicht-anhaltende oder anhaltende ventrikuläre (Re-entry) Tachykardien darstellen. Eine linksventrikuläre Dilatation erhöht das Risiko einer klinisch relevanten Rhythmusstörung bei diesen Patienten. Anhaltende ventrikuläre Tachykardien in Kombination mit einer linksventrikulären Dilatation sind als ungünstiger prognostischer Marker für ein erhöhtes Mortalitätsrisiko zu werten [20]. Es wird vermutet, dass ein plötzlicher Herztod als Folge von ventrikulären Rhythmusstörungen oder hochgradigen Blockbildern für 25–65% der Todesfälle bei kardialer Sarkoidose verantwortlich ist [77, 79].

Echokardiografie

In der aktuellen Literaturrecherche ist es bemerkenswert, dass nur sehr wenige und zudem meist ältere Publikationen vorliegen, die sich mit der Echokardiografie bei Sarkoidose und insbesondere bei vermuteter kardialer Sarkoidose befasst haben, obwohl diese diagnostische Option breit eingesetzt wird, wenig kostenintensiv ist und keine Gefahren für den Patienten birgt. Echokardiografische Auffälligkeiten werden in 14–56% der Patienten mit Sarkoidose beobachtet [41–43], obwohl spezifische oder gar pathognomonische Veränderungen bisher nicht bekannt sind. Häufig erhobene pathologische Befunde sind Veränderungen in der Dicke der Septumwand (Verdünnung oder Verdickung), Wandbewegungsstörungen (oft entsprechend einem nicht-koronaren Muster), systolische und/oder diastolische Dysfunktion, ventrikuläre Aneurysmen, Perikarderguss und Klappenanomalien [41–43]; genaue Häufigkeitsangaben dazu fehlen aufgrund der wenigen in Studien untersuchten Patienten mit kardialer Sarkoidose. Ein lokalisierter Herzbefall bei Sarkoidose ist echokardiografisch meist nicht zu detektieren. Eine linksventrikuläre Dilatation war bei japanischen Patienten mit kardialer Sarkoidose ein starker und unabhängiger Mortalitätsprädiktor [21].

Die Echokardiografie fand keine Aufnahme in die Abbildung des diagnostischen Algorithmus aufgrund der fehlenden prospektiven Daten und der heterogenen Auswertungsbefunde.

Dieses Dokument wurde zum persönlichen Gebrauch heruntergeladen. Vervielfältigung nur mit Zustimmung des Verlages.

Kardiale Magnetresonanztomografie (MRT)

Die kardiale MRT ist aufgrund ihrer guten funktionellen und morphologischen Auflösung und der fehlenden Strahlenbelastung ein wichtiges diagnostisches Verfahren zur Differenzialdiagnose, zum Verlauf und zur Abschätzung der Prognose der kardialen Sarkoidose [44].

Die Befunde hängen vom Verlauf und Stadium der Sarkoidose ab. Bei akuten inflammatorischen Krankheitsbildern finden sich folgende Auffälligkeiten:

1. myokardiale Wandverdickung mit Wandbewegungsstörungen
2. erhöhtes T2-gewichtetes Signal als Hinweis für das Vorliegen eines Ödems
3. ein sogenanntes „late enhancement" (eine späte Kontrastmittelanreicherung) als Hinweis auf eine Minderperfusion/Narbe.

In chronischen Stadien finden sich häufig:

1. myokardiale Narben (mit Wandverdünnung)
2. Bereiche mit fokaler Wandverdickung mit „late enhancement", typischerweise im basalen Septum. Letztere können linear im subepikardialen Bereich, transmural oder auch nodulär mit fleckigem Verteilungsmuster auftreten.

Die Verteilung des Enhancements bei der kardialen Sarkoidose folgt typischerweise und im Gegensatz zur koronaren Herzerkrankung nicht den Versorgungsgebieten der Koronargefäße [45, 46].

Die MRT-Diagnostik zeigt in den japanischen Leitlinien eine hohe Übereinstimmung mit der Verdachtsdiagnose [2]. Verglichen mit der FDG-PET (s. u.), hatte die kardiale MRT eine bessere Spezifität, aber eine schlechtere Sensitivität [48]. Smedema et al. fanden allerdings für das kardiale MRT eine Sensitivität von 100% bei einer Spezifität von 78% [47]. Es ist darauf hinzuweisen, dass bei optimaler MRT-Technik und einem erfahrenen Befundungsteam die Sensitivität der Diagnosesicherung 100% erreichen kann. Die entsprechende Sensibilisierung in der radiologischen Diagnostik für die Differenzialdiagnose kardiale Sarkoidose wird bei einem entsprechenden positiven Befund die Notwendigkeit einer kardialen Biopsie minimieren.

Ein Vorteil der kardialen MRT ist das Fehlen ionisierender Strahlen. Eine Einschränkung liegt darin, dass Patienten mit Metallimplantaten oder Herzschrittmachern bzw. implantierbaren Cardioverter-Defibrillatoren (ICD) dieser Untersuchung nicht zugeführt werden können. Zudem sind Fälle einer nephrogenen systemischen Fibrose durch das Kontrastmittel Gadolinium bei Patienten mit vorbestehender Niereninsuffizienz beschrieben.

Nuklearmedizinische Untersuchungen

Zu den nuklearmedizinischen Untersuchungen, die in der Diagnostik der kardialen Sarkoidose eine Rolle spielen, gehören die 18-Fluordesoxyglucose-Positronenemissionstomografie (FDG-PET), die myokardiale Thallium-201 und Technetium-99 Single Photon Emissionscomputertomografie (SPECT) und die Gallium-67-Szintigrafie. Die beiden letztgenannten Untersuchungen besitzen eher historischen Wert, jedoch ist die Anzahl der Publikationen zur Diagnose der kardialen Sarkoidose ungleich höher. Das 18-FDG-PET ist möglicherweise in der Lage, komplementäre Informationen zur kardialen MRT-Diagnostik zu liefern. Insbesondere scheint das Verfahren geeignet, bei unklarem isolierten kardialen Befall und auch in der Aktivitätsbestimmung im Verlauf wichtige Informationen zu liefern. Einschränkend muss erwähnt werden, dass sowohl die Vorbereitung des Patienten (Fastenritual) als auch die zurzeit problematische Abrechenbarkeit mögliche Hindernisse darstellen können.

18-FDG-PET

18-FDG ist ein Glucoseanalogon, das in Bereichen mit hoher Stoffwechselaktivität, also erhöhter Glucose-Utilisation im Gewebe, besonders anreichert. Insbesondere aktivierte Makrophagen weisen einen erhöhten Glucose-Umsatz auf [49]. Typisch bei kardialer Sarkoidose ist ein fokales FDG-Uptake, das aber beispielsweise zuweilen auch bei der dilatativen Kardiomyopathie zu beobachten ist. Auch bei vielen Gesunden findet sich eine physiologische 18-FDG-Anreicherung im Myokard, sogar ein fokales FDG-Uptake ist möglich. Verglichen mit der kardialen MRT hat das PET eine höhere Sensitivität, aber eine geringere Spezifität [48].

Thallium-201 und Technetium-99 SPECT

Die Radionuklide Thallium-201 und Technetium-99 reichern sich in nicht krankhaft verändertem Myokard an. Bei der kardialen Sarkoidose kommt es bedingt durch Läsionen zu Aussparungen infolge myokardialer Perfusionsdefekte. Daneben ist bei beiden SPECT-Verfahren das Phänomen der reversen Redistribution typisch. Hierbei handelt es sich um fokale Perfusionsdefekte in Ruhe, die während der Stressuntersuchung regredient sind [50, 51]. Vermutlich wird dieses Phänomen durch eine (partiell) reversible mikrovaskuläre Vasokonstriktion in den Koronararteriolen verursacht, die an die Sarkoidosegranulome angrenzen [52–54]. Es ist jedoch nicht spezifisch für die kardiale Sarkoidose, sondern kann auch bei der mikroangiopathischen koronaren Herzerkrankung auftreten. Bei einer koronaren Makroangiopathie dagegen wird unter Stressbedingungen eine weitere Abnahme der Radionuklid-Aufnahme beobachtet. Unter einer effizienten Steroidtherapie kann sich die reversible Redistribution verringern [55]. Daher lassen sich die SPECT-Verfahren auch zur Verlaufskontrolle einsetzen. Der Tracer Technetium-99 ist Thallium-201 in Bezug auf die Sensitivität nach Datenlage deutlich überlegen [55, 56].

Gallium-67

Im Gegensatz zu Thallium akkumuliert Ga-67 in granulomatösen bzw. akut inflammatorisch veränderten Bereichen. Die Gallium-67-Szintigrafie wurde lange Zeit zur Diagnose und Aktivitätsbestimmung der pulmonalen und extrapulmonalen Sarkoidose verwandt, bevor moderne schnittbildgebende Verfahren etabliert waren. Die Spezifität für einen kardialen Befall wird mit 100% angegeben, die Sensitivität ist mit maximal 36% jedoch gering [56–59], insbesondere im Vergleich zu anderen Radionuklidtuntersuchungen. Der Gallium-Scan ist nur bei aktiver Sarkoidose positiv, während sich bei chronischem Verlauf mit myokardialen Narben keine Anreicherung zeigt. Diese Untersuchung wird nur noch sehr selten angewandt, da die Deutung der klinischen Befunde nicht immer mit der in dieser Technik nachgewiesenen Granulomlast korreliert.

Dieses Dokument wurde zum persönlichen Gebrauch heruntergeladen. Vervielfältigung nur mit Zustimmung des Verlages.

Myokardbiopsie

Nur mittels endomyokardialer Biopsie lässt sich die definitive Diagnose einer kardialen Sarkoidose stellen. Die Sensitivität ist jedoch aufgrund der niedrigen Trefferquote durch den meist disseminierten Granulombefall niedrig und wird mit maximal 25% angegeben [60, 61]. Daher sollte bei Patienten mit extrakardialer Sarkoidose zunächst die histologische Sicherung z. B. aus Lymphknoten oder durch Lungenbiopsie angestrebt werden, da dies mit einem deutlich geringeren peri-prozeduralen Risiko bei höherer diagnostischer Aussagekraft assoziiert ist. Wenn dieser Ansatz nicht zielführend ist oder eine isolierte kardiale Sarkoidose vermutet wird, sollte anschließend eine Endomyokardbiopsie durchgeführt werden. Um die Lokalisierung des Befallsmusters zu dokumentieren und die Biopsie-Trefferquote zu erhöhen, sollte diesem Schritt eine kardiale MRT vorausgehen [24]. Obwohl die Endomyokardbiopsie nicht generell zur Abklärung einer Herzinsuffizienz empfohlen wird, sollte sie in speziellen Fällen erwogen werden, nämlich bei Patienten mit einem raschen Verlauf der Herzinsuffizienz und bei Therapie-refraktären Arrhythmien [61]. Nicht selten kann eine isolierte kardiale Sarkoidose bei bislang nicht diagnostizierter Granulomatose entdeckt werden.

Elektrophysiologische Untersuchungen (EPU)

Zum Stellenwert einer EPU zur weiteren Abklärung einer gesicherten oder vermuteten kardialen Sarkoidose gibt es nur sehr begrenzt Studien [62, 63]. Während die EPU bei der Diagnosestellung der kardialen Sarkoidose sicher keine wegweisende Rolle spielt, kann sie bei der Risikostratifizierung hilfreich sein. So konnte an 76 Patienten mit bioptischem extrakardialen Sarkoidosenachweis und nach Bildgebung wahrscheinlicher kardialer Sarkoidose gezeigt werden, dass bei programmierter Kammerstimulation mit extensivem Stimulationsprotokoll (S1-S2-S3-S4 und inkrementale Burststimulation 300 – 220 ms und Wiederholung unter Isoproterenol) die Patienten mit induzierbarer ventrikulärer Tachykardie (VT) eine erhöhte Ereignisrate, definiert als ventrikuläre Arrhythmie oder kardialer Tod, aufwiesen [63]. Einschränkend ist anzumerken, dass diese Patienten eine deutlich erniedrigte Ejektionsfraktion (36 vs. 55%) hatten. Aufgrund der möglichen therapeutischen Konsequenzen einer auslösbaren VT, nämlich der Option einer primärprophylaktischen ICD-Implantation, ist bei Patienten mit einer durch kardiale Bildgebung nachgewiesenen Sarkoidose bei histologisch gesicherter extrakardialer Sarkoidose die Durchführung einer programmierten Kammerstimulation nach diesem vorgegebenen Stimulationsprotokoll sinnvoll.

Serummarker

Serummarker haben bisher keinen Stellenwert in der Diagnostik einer kardialen Sarkoidose. Der B-Typ des natriuretischen Peptids scheint bei kardialer Sarkoidose erhöht zu sein [64, 65], während sich das Troponin nicht zur Aktivitätsbestimmung eignet [65]. Zum diagnostischen Nutzen des löslichen Interleukin-2-Rezeptors (sIL2-R) und des Angiotensin konvertierenden Enzyms (ACE) in Bezug auf eine kardiale Sarkoidose existieren keine Daten.

Differenzialdiagnose und Fazit

Differenzialdiagnostisch zu erwägen sind u. a. koronare Herzkrankheit, arrhythmogene rechtsventrikuläre Kardiomyopathie, dilatative und restriktive Kardiomyopathien und die Riesenzell-Myokarditis.

Die Sarkoidose stellt sich als facettenreiche klinische Erkrankung dar mit einer Vielzahl von unterschiedlichen Symptomen. Der Schweregrad der Symptomatik entscheidet über die Eskalation der diagnostischen Schritte, nicht der Nachweis isolierter Befundergebnisse ohne Korrelation zur Klinik.

Alle diagnostischen Schritte werden daher durch eine grundlegende Erfassung der den Schweregrad der Erkrankungen bemessenden klinischen Parameter wie Synkope oder Dyspnoe bestimmt.

Die diagnostischen Schritte bei den unterschiedlichen Szenarien: Evaluierung bei bisher nicht nachgewiesener Sarkoidose (**Abb. 1**) und bei gesicherter extrakardialer Sarkoidose (**Abb. 2**) wurden durch entsprechende Algorithmen dargestellt.

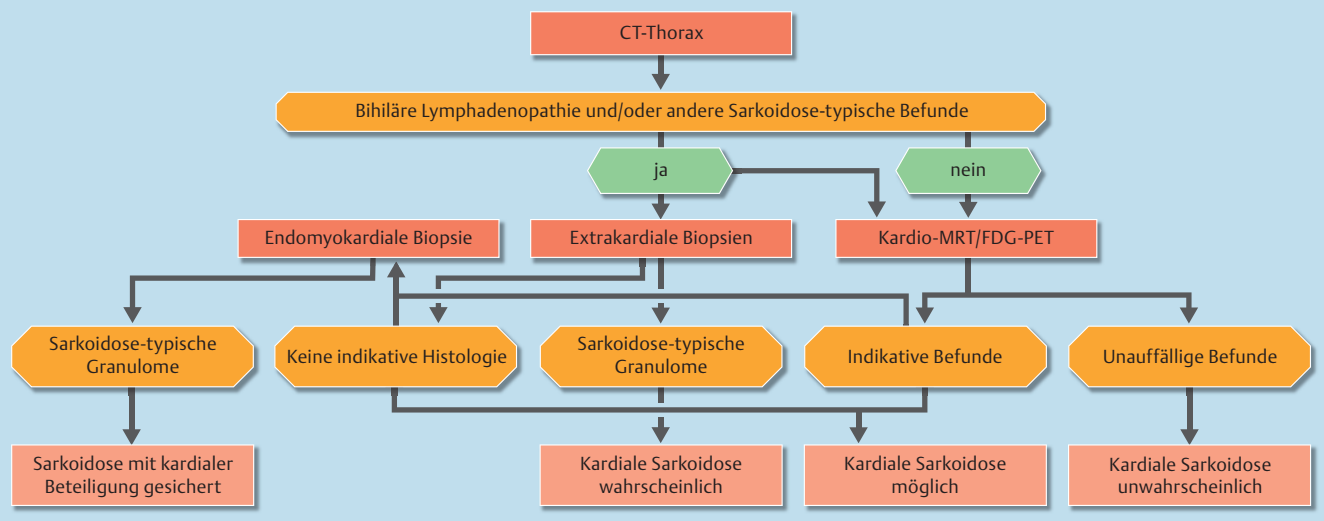

Abb. 1 Diagnostisches Vorgehen zur Evaluierung einer kardialen Sarkoidose bei unklaren Herzrhythmusstörungen und/oder reduzierter LV-Funktion. MRT = Magnetresonanztomografie, FDG-PET = Fluordesoxyglucose-Positronenemissionstomografie.

Dieses Dokument wurde zum persönlichen Gebrauch heruntergeladen. Vervielfältigung nur mit Zustimmung des Verlages.

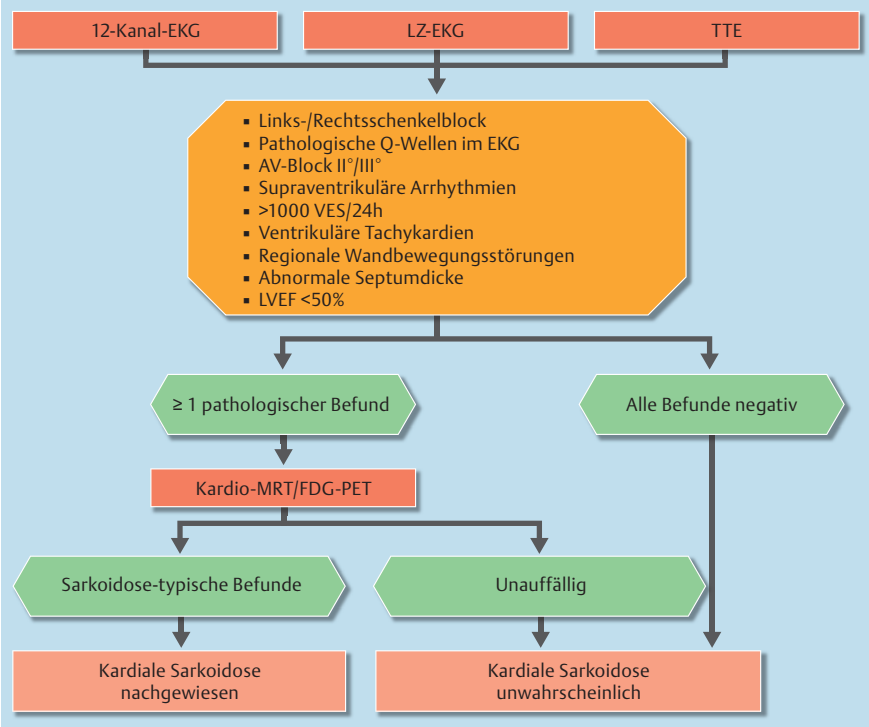

Abb. 2 Diagnostisches Vorgehen zur Evaluierung einer kardialen Sarkoidose bei gesicherter extrakardialer Sarkoidose, LZ-EKG = Langzeit-EKG, TTE = transthorakale Echokardiografie, VES = ventrikuläre Extrasystolie, MRT = Magnetresonanztomografie, FDG-PET = Fluordesoxyglucose-Positronenemissionstomografie.

Tab. 2 Übersicht über retrospektive Beobachtungsstudien zu Therapie-Effekten bei kardialer Sarkoidose.

Autor (Ref.)	Patientenzahl (n)	Kollektiv	Therapie	Outcome
Yazaki 2001 [20]	75	sVT	Steroide (unterschiedliche Dosis)	keine Dosis-abhängigen Effekte auf VT
Kato 2003 [69]	20	AV-Block	Steroide	AV-Block ↓ : 4/7 Behandelte, 0/13 Unbehandelte; VT ↓ : 1/7 Behandelte, 8/13 Unbehandelte
Chiu 2005 [70]	43		Prednison 60 mg jeden 2. Tag	EF ↑ bei EF 30 – 55 %
Banba 2007 [71]	9	AV-Block oder VT	Steroide	AV-Block ↓ : 5/9 Behandelte VT: kein Effekt
Jefic 2009 [72]	21	sVT	Prednison 50 mg/d	keine Effekte
Yodogawa 2011 [73]	31	nsVT VES > 300 /d	Prednison 30 mg/d Reduktion auf 10 mg/d über 6 Monate	nsVT ↓ und VES ↓ bei erhaltener LVEF kein Effekt bei LV-Dysfunktion

↓ Reduktion; ↑ Erhöhung; AV = atrioventrikulär; sVT = anhaltende (sustained) ventrikuläre Tachykardie, EF = Ejektionsfraktion; nsVT = nicht-anhaltende (non-sustained) ventrikuläre Tachykardie; LV = linker Ventrikel

Im Einzelfall ist zu entscheiden, ob bei rasch progredientem kardialen Befund im Sinne einer kardialen Sarkoidosemanifestation mit deutlich klinischer Verschlechterung bei positivem MRT eine Myokardbiopsie notwendig wird, um das therapeutische Vorgehen zu sichern bzw. differenzialdiagnostische Überlegungen grundsätzlich auszuschließen.

Therapie der kardialen Sarkoidose

▼

Kortikosteroide/immunsuppressive Therapie

Die nachfolgenden Empfehlungen richten sich primär an Patienten, die neben der Sarkoidose-bedingten kardialen Dysfunktion keine weiteren aktiven Begleiterkrankungen bzw. Organ-Beteiligungen aufweisen. Die klassische medikamentöse Therapieoption ist der Einsatz von Kortikosteroiden [3, 66, 67, 80]. Ihr Wirkungsmechanismus besteht in der Suppression von pro-inflammatorischen Zytokinen und Chemokinen, die immunologische Reaktionen und auch die Granulombildung vermitteln [68]. In vielen Fällen werden Kortikosteroide schon alleine aufgrund der extrakardialen, insbesondere der pulmonalen Beteiligung indiziert sein. Bei ausschließlicher Herzbeteiligung werden zusätzlich zur standardisierten kardialen Therapie Kortikosteroide generell empfohlen, obwohl randomisierte, kontrollierte Studien zu diesem Problem fehlen. Die wenigen retrospektiven Studien (▶ **Tab. 2**) stützen diesen Einsatz. Wie nach Autorenmeinung bei Sarkoidose empfohlen, sollten initial 30 – 60 mg/Tag Prednison verabreicht werden. Für die Initialtherapie mit 30 mg sind bereits Prognoseverbesserungen beschrieben worden [20]. Nach sukzessiver Dosisreduktion auf eine anfängliche Erhaltungsdosis von 10 – 15 mg sollte diese unter Berücksichtigung der funktionellen kardialen Stabilität für mindestens 6 Monate beibehalten werden; anschließend erfolgt die weitere Dosisreduktion in 3 – 6-Monats-Intervallen (Gesamttherapiedauer: mindestens 24 Monate). Die Kortikosteroide sollten ausgeschlichen werden, wenn in Verlaufskontrollen (Echokardiografie/MRT und LZ-EKG) sich die initial berichteten pathologischen Befunde rückgebildet haben bzw. sich kein Hinweis auf ein Fortschreiten der Arrhythmieneigung oder der linksventrikulären Dysfunktion ergibt. Einschränkend ist darauf hinzuweisen, dass ein Beenden der

Dieses Dokument wurde zum persönlichen Gebrauch heruntergeladen. Vervielfältigung nur mit Zustimmung des Verlages.

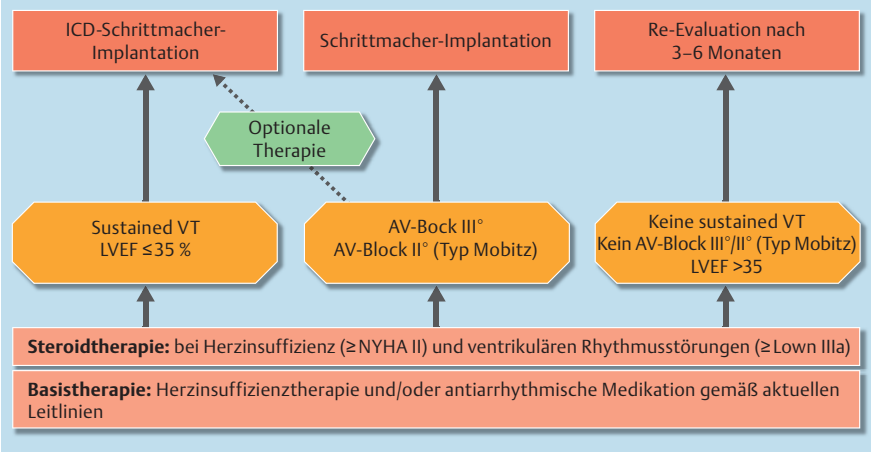

Abb. 3 Therapeutisches Vorgehen bei gesicherter kardialer Sarkoidose. sVT = anhaltende (sustained) ventrikuläre Tachykardie; LVEF = linksventrikuläre systolische Ejektionsfraktion; ICD = implantierbarer Kardioverter-Defibrillator.

Steroidtherapie nicht klinisch prospektiv validiert ist. Das heißt, dass ein Auslassen der Steroidtherapie bei manifester kardialer Sarkoidose mit Herzinsuffizienz bzw. malignen Herzrhythmusstörungen nicht empfehlenswert scheint.

Untersuchungen zur Therapie des kardialen Rezidivs liegen nicht vor. Nach Autorenmeinung gleicht hier die Therapie dem initialen Vorgehen. Der Einsatz anderer immunsuppressiver Medikamente bei kardialer Sarkoidose wie Azathioprin, Methotrexat, Cyclophosphamid muss im Kontext der Komorbiditäten wie Diabetes mellitus, Hepatopathien und Befallsmuster im Einzelfall diskutiert werden, da die Datenlage unzureichend ist. Vor Einleitung einer Langzeit-Therapie z. B. mit Methotrexat oder Azathioprin ist der interdisziplinäre Beschluss eines Gremiums mit erfahrenen Kardiologen, Pneumologen und Stoffwechselspezialisten hilfreich.

Herzinsuffizienzmedikation, antiarrhythmische und Device-Therapie

Aus den klinischen Manifestationen ergeben sich therapeutische Implikationen entsprechend den Empfehlungen der Fachgesellschaften (**Abb. 3**). Die medikamentöse Therapie der diastolischen und systolischen Herzinsuffizienz umfasst vor allem ACE-Hemmer, Betablocker und ggf. Diuretika. Supra- und ventrikuläre Arrhythmien werden ebenfalls ohne Abweichung nach den Kriterien bzw. den Empfehlungen der Fachgesellschaften (DGK/ESC/ACC/AHA) behandelt. Da in einer Studie mit kardialer Sarkoidose 30 – 65 % der Todesfälle auf einen plötzlichen Herztod durch ventrikuläre Tachyarrhythmien bzw. AV-Block zurückgeführt wurden [78], ist die Indikationsstellung für eine Implantation von Herzschrittmachern bzw. ICD zu prüfen. Eine Herzschrittmachertherapie ist indiziert bei komplettem AV-Block bzw. vergleichbaren hochgradigen Erregungsleitungsstörungen. Auch wenn keine randomisierten Daten vorliegen, die eine ICD-Therapie zur Primärprävention bei kardialer Sarkoidose ohne dokumentierte anhaltende ventrikuläre Tachykardie (sVT), aber mit AV-Block II° Mobitz oder III° stützen, ist von einer Hochrisikokonstellation für diese Subgruppe auszugehen. Die ACC/AHA-Leitlinien sprechen hier auf der Basis eines Expertenkonsensus eine IIa-Empfehlung aus, die kardiale Sarkoidose als Indikation zu ICD-Implantation anzusehen [74]. In der Praxis wird man hier allerdings von einer Einzelfallentscheidung ausgehen und insbesondere das begleitende Vorhandensein einer höhergradig eingeschränkten Ejektionsfraktion (<35 %) sowie Herzinsuffizienzsymptome (mindestens NYHA II) für die ICD-Indikation fordern. Sind in der elektrophysiologischen Untersuchung anhaltende ventrikuläre Arrhythmien induzierbar oder ist in der kardialen MRT ein ausgeprägtes „Late Enhancement“ nachweisbar, kann eine ICD-Implantation auch bei normaler Ejektionsfraktion im Einzelfall diskutiert werden. Essenziell ist das engmaschige Monitoring dieser Patienten, da im Einzelfall auch fulminante Verläufe beschrieben sind. Bei Patienten mit anhaltenden und/oder repetitiven nichtanhaltenden Kammertachykardien, die nicht auf eine antiarrhythmische medikamentöse Therapie ansprechen, sollte in einem erfahrenen Zentrum eine Katheterablation der Kammertachykardie durchgeführt werden. Die meisten Tachykardien beruhen auf einer kreisenden Erregung um den Trikuspidalring und sind damit relativ gut zu ablatieren [81]. Als ultima ratio bei intraktablen Rhythmusstörungen oder therapierefraktärer Herzinsuffizienztherapie bleibt die Herztransplantation, auch wenn Einzelfälle von rezidivierender kardialer Sarkoidose im Transplantat berichten, hier bedarf es daher einer jeweiligen Einzelfallprüfung, inwiefern medikamentöse Therapieoptionen z. B. bei hochgradiger Herzinsuffizienz (NYHA IV) verbleiben [75].

Künftig müssen/sollten spezifische Diagnostik- und Behandlungsoptionen wie Kortikosteroide und ICD-Therapie auch im Hinblick auf harte (klinisch relevante) Endpunkte prospektiv randomisiert untersucht werden. Zu dieser Thematik laufen derzeit die CASTOR-Studie (The CArdiac Sarcoidosis response TO steRoids; clinicaltrials.gov NCT01210677) und die The Implantable Defibrillator for the Prevention of Sudden Death in Patients in Cardiac Sarcoidosis-Studie (NCT01013311). Offen ist auch, ob mit besserer Diagnostik via MRT und/oder PET nicht auch zunehmend besser asymptomatische Fälle von kardialer Sarkoidose diagnostiziert werden können. Für diese Fälle ist derzeit unklar, ob sie prophylaktisch behandelt werden sollten oder nicht. Auch die Rolle der Bildgebung zur Steuerung von Therapie und Verlauf wird kontrovers diskutiert. Ebenfalls im Einzelfall zu erwägen ist der Einsatz eines vom Patienten am Thorax zu tragenden ICD (z. B. LifeVest), bis es durch eine Kortikosteroidtherapie zu einer relevanten Befundbesserung kommt.

Die Therapieempfehlungen werden in **Abb. 3** dargestellt.

Dieses Dokument wurde zum persönlichen Gebrauch heruntergeladen. Vervielfältigung nur mit Zustimmung des Verlages.

Zusammenfassung

Bei Vorliegen einer aktiven extrakardialen Sarkoidose ist eine kardiale Sarkoidosemanifestation primär mittels nicht-invasiver Diagnostik auszuschließen und bei ungeklärter kardialer Symptomatik eine kardiale Sarkoidose mittels kardialer Bildgebung und ggf. Myokardbiopsie zu belegen. Die Abbildungen schlagen ein Prozedere vor, das aufgrund der sehr begrenzten Datenlage allerdings nicht durch randomisierte Studien und/oder Leitlinien abgesichert und das an die individuelle Patientensituation und den Schweregrad der klinischen Manifestation zu adaptieren ist.

Interessenkonflikt

Die Autoren geben an, dass kein Interessenkonflikt besteht.

Institute

[1] Abteilung Pneumologie-Allergologie, Ruhrland-Klinik Essen – Universitätsklinik Essen
[2] Medizinische Klinik und Poliklinik II, Universitätsklinikum Bonn
[3] Medizinische Klinik und Poliklinik I – Deutsches Zentrum für Herzinsuffizienz, Universität Würzburg
[4] Abteilung für Kardiologie und Pneumologie – Charité, Campus Benjamin Franklin (CBF) Universitätsmedizin Berlin, Deutsches Zentrum für Herz-Kreislauf-Forschung (DZHK)
[5] Ev. Lungenklinik Berlin-Buch, Klinik für Pneumologie
[6] Medizinische Klinik 1, Klinikum Fürth
[7] Abteilung Pneumologie, Universitätsklinikum Freiburg

Literatur

1 *Hiraga H, Hiroe M, Iwai K.* Guideline for diagnosis of cardiac sarcoidosis: Study report on diffuse pulmonary diseases (in Japanese). Tokyo: The Japanese Ministry of Health and Welfare; 1993: 23 – 24
2 *Soejima K, Yada H.* The work-up and management of patients with apparent or subclinical cardiac sarcoidosis: with emphasis on the associated heart rhythm abnormalities. J Cardiovasc Eletrophysiol 2009; 20: 578 – 583
3 *Pabst S, Skowasch D, Grohé C.* Sarkoidose. Pneumologie 2012; 66: 96 – 109
4 *Pabst S, Tuleta I, Grohé C.* Kardiale Sarkoidose. Kardiologe 2008; 2: 299 – 311
5 *Schulte W, Costabel U, Kirsten D.* Kardiale Sarkoidose. Pneumologie 2003; 57: 752 – 760
6 *Pietinalho A, Hiraga Y, Hosoda Y* et al. The frequency of sarcoidosis in Finland and Hokkaido, Japan: a comparative epidemiological study. Sarcoidosis Diff Vasc 1995; 12: 61 – 67
7 *Deubelbeiss U, Gemperli A, Schindler C* et al. Prevalence of sarcoidosis in Switzerland is associated with environmental factors. Eur Respir J 2010; 35: 1088 – 1097
8 *Iwai K, Tachibana T, Takemura T* et al. Pathological studies on sarcoidosis autopsy. I. Epidemiological features of 320 cases in Japan. Acta Pathol Jpn 1993; 43: 372 – 376
9 *Reid JD.* Sarcoidosis in coroner's autopsies: a critical evaluation of diagnosis and prevalence from Cuyahoga County, Ohio. Sarcoidosis Vasc Diffuse Lung Dis 1998; 15: 44 – 51
10 *Pollak B.* Epidemiology of sarcoidosis in Canada. Acta Med Scand Suppl 1964; 425: 145
11 *Kitaichi M.* Prevalence of sarcoidosis around the world. Sarcoidosis Vasc Diffuse Lung Dis 1998; 15: 16 – 18
12 *Rybicki BA, Major M, Popovich J Jr* et al. Racial differences in sarcoidosis incidence: a 5-year study in a health maintenance organization. Am J Epidemiol 1997; 145: 234 – 241
13 *Roberts WC, McAllister HS Jr, Ferrans VJ* et al. Sarcoidosis of the heart. A clinicopathologic study of 35 necropsy patients and review of 78 previously described necropsy patients. Am J Med 1977; 63: 86 – 108
14 *Kim JS, Judson MA, Donnino R* et al. Cardiac sarcoidosis. Am Heart J 2009; 157: 9 – 21
15 *Youssef G, Beanlands RSB, Birnie DH* et al. Cardiac sarcoidosis: applications of imaging in diagnosis and directing treatment. Heart 2011; 97: 2078 – 2087
16 *Shigemitsu H, Nagai S, Sharma OP.* Pulmonary hypertension and granulomatous vasculitis in sarcoidosis. Curr Opin Pulm Med 2007; 13: 434 – 438
17 *Chapelon-Abric C, de Zuttere D, Duhaut P* et al. Cardiac sarcoidosis: a retrospective study of 41 cases. Medicine (Baltimore) 2004; 83: 315 – 334
18 *Fleming HA, Baily SM.* Sarcoid heart disease. J R Coll Physicians London 1981; 15: 245 – 246
19 *Matsui Y, Iwai K, Tachibana T* et al. Clinicopathological study of fatal myocardial sarcoidosis. Ann New York Acad Sci 1976; 278: 455 – 469
20 *Smedema JP, Snoep G, van Kroonenburgh MP* et al. Cardiac involvement in patients with pulmonary sarcoidosis at two university medical centers in the Netherlands. Chest 2005; 128: 30 – 35
21 *Yazaki Y, Isobe M, Hiroe M* et al. Prognostic determinants of long-term survival in Japanese patients with cardiac sarcoidosis treated with prednisone. Am J Cardiol 2001; 88: 1006 – 1010
22 *Pabst S, Hammerstingl C, Grau N* et al. Pulmonary Arterial Hypertension in Patients with Sarcoidosis: The Pulsar Single Center Experience. Adv Exp Med Biol 2013; 755: 299 – 305
23 *Iwai K, Sekiguti M, Hosoda Y* et al. Racial difference in cardiac sarcoidosis incidence observed at autopsy. Sarcoidosis Diff. Vasc 1994; 11: 26 – 31
24 *Judson MA, Baughman RP, Teirstein AS* et al. Defining organ involvement in sarcoidosis: the ACCESS proposed instrument. ACCESS Research Group. A case control etiologic study of sarcoidosis. Sarcoidosis Vasc Diffuse Lung Dis 1999; 16: 75 – 86
25 *Kandolin R, Lehtonen J, Graner M* et al. Diagnosing isolated cardiac sarcoidosis. J Intern Med 2011; 270: 461 – 468
26 *Sulica R, Teirstein AS, Kakarla S* et al. Distinctive clinical, radiographic, and functional characteristics of patients with sarcoidosis-related pulmonary hypertension. Chest 2005; 128: 1483 – 1489
27 *Baughman RP, Judson MA, Teirstein A* et al. Presenting characteristics as predictors of duration of treatment in sarcoidosis. QJM 2006; 99: 307 – 315
28 *Handa T, Nagai S, Miki S* et al. Incidence of pulmonary hypertension and its clinical relevance in patients with sarcoidosis. Chest 2006; 129: 1246 – 1252
29 *Bourbonnais JM, Samavati L.* Clinical predictors of pulmonary hypertension in sarcoidosis. Eur Respir J 2008; 32: 296 – 302
30 *Baughman RP, Engel PJ, Taylor L* et al. Survival in sarcoidosis-associated pulmonary hypertension: the importance of hemodynamic evaluation. Chest 2010; 138: 1078 – 1085
31 *Nunes H, Humbert M, Capron F* et al. Pulmonary hypertension associated with sarcoidosis: mechanisms, haemodynamics and prognosis. Thorax 2006; 61: 68 – 74
32 *Shlobin OA, Nathan SD.* Management of end-stage sarcoidosis: pulmonary hypertension and lung transplantation. Eur Respir J 2012; 39: 1520 – 1533
33 *Galiè N, Hoeper MM, Humbert M* et al. ESC Committee for Practice Guidelines (CPG). Guidelines for the diagnosis and treatment of pulmonary hypertension: the Task Force for the Diagnosis and Treatment of Pulmonary Hypertension of the European Society of Cardiology (ESC) and the European Respiratory Society (ERS), endorsed by the International Society of Heart and Lung Transplantation (ISHLT). Eur Heart J 2009; 30: 2493 – 537
34 *Gideon NM, Mannino DM.* Sarcoidosis mortality in the United States 1979-1991: an analysis of multiple-cause mortality data. Am J Med 1996; 100: 423 – 427
35 *Baughman RP, Winget DB, Bowen EH* et al. Predicting respiratory failure in sarcoidosis patients. Sarcoidosis Vasc Diffuse Lung Dis 1997; 14: 154 – 158
36 *Kandolin R, Lehtonen J, Kupari M.* Cardiac sarcoidosis and giant cell myocarditis as causes of atrioventricular block in young and middle-aged adults. Circ Arrhythm Electrophysiol 2011; 4: 303 – 309
37 *Patel MR, Cawley PJ, Heitner JF* et al. Detection of myocardial damage in patients with sarcoidosis. Circulation 2009; 120: 1979 – 1977
38 *Schuller JL, Olson MD, Zipse MM.* Electrocardiographic characteristics in patients with pulmonary sarcoidosis indicating cardiac involvement. J Cardiovasc Electrophysiol 2011; 22: 1243 – 1248

Dieses Dokument wurde zum persönlichen Gebrauch heruntergeladen. Vervielfältigung nur mit Zustimmung des Verlages.

39 *Das MK*, *Kahn B*, *Jacob S* et al. Significance of a Fragmented QRS Complex Versus a Q Wave in Patients With Coronary Artery Disease. Circulation 2006; 113: 2495 – 2501
40 *Silverman KJ*, *Hutchins GM*, *Bulkley BH*. Cardiac sarcoid: a clinicopathologic study of 84 unselected patients with systemic sarcoidosis. Circulation 1978; 58: 1204 – 1211
41 *Burstow DJ*, *Tajik AJ*, *Bailey KR* et al. Two-dimensional echocardiographic findings in systemic sarcoidosis. Am J Cardiol 1989; 63: 478 – 482
42 *Mehta D*, *Lubitz SA*, *Frankel Z* et al. Cardiac involvement in patients with sarcoidosis: diagnostic and prognostic value of outpatient testing. Chest 2008; 133: 1426 – 1435
43 *Fahy GJ*, *Marwick T*, *McCreery CJ* et al. Doppler echocardiographic detection of left ventricular diastolic dysfunction in patients with pulmonary sarcoidosis. Chest 1996; 109: 62 – 66
44 *Schulz-Menger J*, *Wassmuth R*, *Abdel-Aty H* et al. Patterns of myocardial inflammation and scarring in sarcoidosis as assessed by cardiovascular magnetic resonance. Heart 2006; 92: 399 – 400
45 *Cummings KW*, *Bhalla S*, *Javidan-Nejad C* et al. A pattern-based approach to assessment of delayed enhancement in nonischemic cardiomyopathy at MR imaging. Radiographics 2009; 29: 89 – 103
46 *Ichinose A*, *Otani H*, *Oikawa M* et al. MRI of cardiac sarcoidosis: basal and subepicardial localization of myocardial lesions and their effect on left ventricular function. AJR Am J Roentgenol 2008; 191: 862 – 869
47 *Smedema JP*, *Snoep G*, *van Kroonenburgh MP* et al. Evaluation of the accuracy of gadolinium-enhanced cardiovascular magnetic resonance in the diagnosis of cardiac sarcoidosis. J Am Coll Cardiol 2005; 45: 1683 – 1690
48 *Ohira H*, *Tsujino I*, *Ishimaru S* et al. Myocardial imaging with 18F-fluoro-2-deoxyglucose positron emission tomography and magnetic resonance imaging in sarcoidosis. Eur J Nucl Med Mol Imaging 2008; 35: 933 – 941
49 *Pellegrino D*, *Bonab AA*, *Dragotakes SC* et al. Inflammation and infection: imaging properties of 18F-FDG-labeled white blood cells versus 18F-FDG. J Nucl Med 2005; 46: 1522 – 1530
50 *Tellier P*, *Valeyre D*, *Nitenberg A* et al. Cardiac sarcoidosis: reversion of myocardial perfusion abnormalities by dipyridamole. Eur J Nucl Med 1985; 11: 201 – 204
51 *Tellier P*, *Paycha F*, *Antony I* et al. Reversibility by dipyridamole of thallium-201 myocardial scan defects in patients with sarcoidosis. Am J Med 1988; 85: 189 – 193
52 *Hirose Y*, *Ishida Y*, *Hayashida K* et al. Myocardial involvement in patients with sarcoidosis. An analysis of 75 patients. Clin Nucl Med 1994; 9: 522 – 526
53 *Mana J*. Nuclear imaging. 67Gallium, 201thallium, 18F-labeled fluoro-2-deoxy-D-glucose positron emission tomography. Clin Chest Med 1997; 18: 799 – 811
54 *Okayama K*, *Kurata C*, *Tawarahara K* et al. Diagnostic and prognostic value of myocardial scintigraphy with thallium-201 and gallium-67 in cardiac sarcoidosis. Chest 1995; 107: 330 – 334
55 *Le Guludec D*, *Menad F*, *Faraggi M* et al. Myocardial sarcoidosis. Clinical value of technetium-99m sestamibi tomoscintigraphy. Chest 1994; 106: 1675 – 1682
56 *Okumura W*, *Iwasaki T*, *Toyama T* et al. Usefulness of fasting 18F-FDG PET in identification of cardiac sarcoidosis. J Nucl Med 2004; 45: 1989 – 1998
57 *Ishimaru S*, *Tsujino I*, *Takei T* et al. Focal uptake on 18F-fluoro-2-deoxyglucose positron emission tomography images indicates cardiac involvement of sarcoidosis. Eur Heart J 2005; 26: 1538 – 1543
58 *Tadamura E*, *Yamamuro M*, *Kubo S* et al. Effectiveness of delayed enhanced MRI for identification of cardiac sarcoidosis: comparison with radionuclide imaging. AJR Am J Roentgenol 2005; 185: 110 – 115
59 *Yamagishi H*, *Shirai N*, *Takagi M* et al. Identification of cardiac sarcoidosis with (13)N-NH(3)/(18)F-FDG PET. J Nucl Med 2003; 44: 1030 – 1036
60 *Ardehali H*, *Howard DL*, *Hariri A* et al. A positive endomyocardial biopsy result for sarcoid is associated with poor prognosis in patients with initially unexplained cardiomyopathy. Am Heart J 2005; 150: 459 – 463
61 *Cooper LT*, *Baughman KL*, *Feldman AM* et al. The role of endomyocardial biopsy in the management of cardiovascular disease: a scientific statement from the American Heart Association, the American College of Cardiology, and the European Society of Cardiology. Endorsed by the Heart Failure Society of America and the Heart Failure Association of the European Society of Cardiology. J Am Coll Cardiol 2007; 50: 1914 – 1931
62 *Aizer A*, *Stern EH*, *Gomes JA* et al. Usefulness of programmed ventricular stimulation in predicting future arrhythmic events in patients with cardiac sarcoidosis. Am J Cardiol 2005; 96: 276 – 282
63 *Mehta D*, *Mori N*, *Goldbarg S* et al. Primary prevention of sudden cardiac death in silent cardiac sarcoidosis: role of programmed ventricular stimulation. Circ Arrhythm Electrophysiol 2011; 4: 43 – 48
64 *Date T*, *Shinozaki T*, *Yamakawa M* et al. Elevated plasma brain natriuretic peptide level in cardiac sarcoidosis patients with preserved ejection fraction. Cardiology 2007; 107: 277 – 280
65 *Yasutake H*, *Seino Y*, *Kashiwagi M* et al. Detection of cardiac sarcoidosis using cardiac markers and myocardial integrated backscatter. Int J Cardiol 2005; 102: 259 – 268
66 *Baughman RP*, *Culver DA*, *Judson MA*. A concise review of pulmonary sarcoidosis. Am J Respir Crit Care Med 2011; 183: 573 – 581
67 Statement on sarcoidosis. Joint Statement of the American Thoracic Society (ATS), the European Respiratory Society (ERS) and the World Association of Sarcoidosis and Other Granulomatous Disorders (WASOG) adopted by the ATS Board of Directors and by the ERS Executive Committee, February 1999. Am J Respir Crit Care Med 1999; 160: 736 – 755
68 *Grutters JC*, *van den Bosch JM*. Corticosteroid treatment in sarcoidosis. Eur Respir J 2006; 28: 627 – 636
69 *Kato Y*, *Morimoto S*, *Uemura A* et al. Efficacy of corticosteroids in sarcoidosis presenting with atrioventricular block. Sarcoidosis Vasc Diffuse Lung Dis 2003; 20: 133 – 137
70 *Chiu CZ*, *Nakatani S*, *Zhang G* et al. Prevention of left ventricular remodeling by long-term corticosteroid therapy in patients with cardiac sarcoidosis. Am J Cardiol 2005; 95: 143 – 146
71 *Banba K*, *Kusano KF*, *Nakamuro K* et al. Relationship between arrhythmogenesis and disease activity in cardiac sarcoidosis. Heart Rhythm 2007; 4: 1292 – 1299
72 *Jefic D*, *Joel B*, *Good E* et al. Role of radiofrequency catheter ablation of ventricular tachycardia in cardiac sarcoidosis: report from a multicenter registry. Heart Rhyth 2009; 6: 189 – 195
73 *Yodogawa K*, *Seino Y*, *Ohara T* et al. Effect of Corticosteroid Therapy on Ventricular Arrhythmias in Patients with Cardiac Sarcoidosis. Ann Noninvasive Electrocardiol 2011; 16: 140 – 147
74 *Epstein AE*, *Dimarco JP*, *Ellenbogen KA* et al. ACC/AHA/HRS 2008 guidelines for Device-Based Therapy of Cardiac Rhythm Abnormalities: executive summary. Heart Rhythm 2008; 5: 934 – 955
75 *Oni AA*, *Hershberger RE*, *Norman DJ* et al. Recurrence of sarcoidosis in a cardiac allograft: control with augmented corticosteroids. J Heart Lung Transplan 1992; 11: 367 – 369
76 *Viles-Gonzalez JF*, *Pastori L*, *Fischer A* et al. Supraventricular arrhythmias in patients with cardiac sarcoidosis prevalence, predictors, and clinical implications. Chest 2013; 4: 1085 – 1090
77 *Soejima K*, *Yada H*. The work-up and management of patients with apparent or subclinical cardiac sarcoidosis: with emphasis on the associated heart rhythm abnormalities. J Cardiovasc Electrophysiol 2009; 20: 578 – 588
78 *Kato Y*, *Morimoto S*, *Uemura A* et al. Efficacy of corticosteroids in sarcoidosis presenting with atrioventricular block. Sarcoidosis Vasc Diffuse Lung Dis 2003; 20: 133 – 137
79 *Yazaki Y*, *Isobe M*, *Hiroe M* et al. Prognostic determinants of long-term survival in Japanese patients with cardiac sarcoidosis treated with prednisone. Am J Cardiol 2001; 88: 1006 – 1010
80 *Iannuzzi MC*, *Fontana JR*. Sarcoidosis: clinical presentation, immunopathogenesis, and therapeutics. JAMA 2011; 305: 391 – 299
81 *Jefic D* et al. Role of radiofrequency catheter ablation of ventricular tachycardia in cardiac sarcoidosis: report from a multicenter registry. Heart Rhythm 2009; 6: 189 – 195

Dieses Dokument wurde zum persönlichen Gebrauch heruntergeladen. Vervielfältigung nur mit Zustimmung des Verlages.