

Patellaluxation: Diagnostik- und Behandlungsalgorithmus unter Berücksichtigung der Torsion

Patella Dislocation: An Algorithm for Diagnostic and Treatment Considering the Rotation

Autoren

A. Ateschrang*, T. Freude*, L. Grünwald, A. Schäffler, U. Stöckle, S. Schröter

Institut

Klinik für Unfall- und Wiederherstellungschirurgie der Eberhard Karls Universität Tübingen, BG Unfallklinik Tübingen

Schlüsselwörter

- patellofemorales Gelenk
- Patellaluxation
- Torsionskorrektur
- Fehlstellung
- Osteotomie

Key words

- patellofemoral joint
- patella dislocation
- torsional correction
- malalignment
- osteotomy

Bibliografie

DOI <http://dx.doi.org/10.1055/s-0033-1360303>
Z Orthop Unfall 2014; 152:
59–67 © Georg Thieme
Verlag KG Stuttgart · New York ·
ISSN 1864-6697

Korrespondenzadresse

Dr. Steffen Schröter, MD
Klinik für Unfall- und Wiederherstellungschirurgie der Eberhard Karls Universität Tübingen
BG Unfallklinik Tübingen
Schnarrenbergstraße 95
72076 Tübingen
schroeter.steffen@t-online.de

Zusammenfassung

Hintergrund: Die primäre Patellaluxation und die rezidivierende Patellaluxation sind häufige Krankheitsbilder. Die zugrunde liegende Pathologie bedarf einer differenzierten Diagnostik und Therapie. Mischbilder von pathologischen Veränderungen erschweren die systematische Analyse und Behandlung.

Material und Methodik: Durch die Aufarbeitung der aktuellen Literatur und Überlegungen zum Malalignment kann ein Überblick über die erforderliche Diagnostik gegeben werden. Neben Röntgenaufnahmen gehört das MRT bereits zur essenziellen Diagnostik bei Erstluxation. Bei rezidivierenden Luxationen muss die Diagnostik erheblich erweitert werden, um alle pathologischen Veränderungen zu erfassen. In diesen Fällen gehören das Torsions-CT und Ganzbeinaufnahmen zur grundlegenden Diagnostik.

Ergebnisse: Die verfügbaren Ergebnisse geben Hinweise auf eine erfolgreiche Strategie. Unter Berücksichtigung der genauen Analyse findet die Torsionskorrektur eine neue Bedeutung im patellofemorales Gelenk. Durch den vorgestellten Diagnostik- und Behandlungsalgorithmus sollen die Entscheidungen vereinfacht werden.

Schlussfolgerung: Der vorgeschlagene Behandlungsalgorithmus kann sich nur z.T. auf evidenzbasierte Daten stützen. Er orientiert sich darüber hinaus an logischen Überlegungen zur Biomechanik im patellofemorales Gelenk und der Wiederherstellung des physiologischen Alignments.

* Beide Autoren haben zu gleichen Teilen zur Entstehung dieser Arbeit beigetragen.

Abstract

Background: Patella dislocation and re-dislocation are common diseases. Although patella dislocation is frequent, it always poses a challenge concerning diagnostics and therapy. Mixed forms of pathological disorder in the patellofemoral joint make the analysis of the malalignment and the choice of the correct treatment more difficult.

Material and Methods: By reviewing the available literature of the last few years and taking into account considerations concerning the malalignment, an overview of the necessary diagnostics can be given. Radiographs and MRI are essential parts of the diagnostics after a traumatic patella dislocation. After re-dislocation, more extensive diagnostics are required to determine all pathological aspects of the malalignment. In this situation, a CT scan for measuring the torsion of the femur and the tibia as well as the TT-TG distance (tibial tubercle – trochlea groove), and the full weight-bearing long leg standing radiograph are part of the fundamental diagnostics.

Results: The results that are presented in the literature provide some indications for a successful treatment. In consideration of the thorough analysis of the malalignment, the torsional correction of the femur and/or the tibia gains a new importance in the patellofemoral joint. The presented algorithm for diagnostics and treatment should make the decision for the best treatment easier.

Conclusion: The proposed algorithm for diagnostics and treatment is only partially founded on evidence-based results. Moreover, it takes into consideration reflections concerning the biomechanics of the patellofemoral joint and the realignment of this joint.

License terms



Einleitung

Die Patellaluxation stellt ein häufiges Verletzungsmuster mit einer Inzidenz von 30 auf 100000 dar. Als Unfallmechanismus bei sportlichen Aktivitäten wird häufig ein Distorsions- und Valgusstress-Mechanismus angegeben [1]. Obwohl die Verletzung in der täglichen Praxis häufig vorkommt, stellen die Patellaluxation, die rezidivierende Patellaluxation und Subluxationsphänomene mit vorderem Knieschmerz den behandelnden Orthopäden und Unfallchirurgen immer wieder vor erhebliche Probleme im Hinblick auf die Wahl der richtigen Behandlungsstrategie. In einer Umfrage unter deutschen Kliniken zeigte sich bereits das uneinheitliche Vorgehen [2].

Die Kombination aus unterschiedlichen pathoanatomischen Abweichungen der größtenteils jungen Patienten/innen mit Patelladysplasie, Ruptur oder Insuffizienz des MPFL (Medial Patellofemoral Ligament), Trochleadysplasie, Patella alta, Torsionsfehlstellung femoral und/oder tibial, pathologischem Patella-Tilt, einem pathologischen TT-TG-Abstand (Tuberositas-Tibiae-Trochlea-Grove-Abstand) oder Q-Winkel [3] (Winkel der Vektoren zwischen der Zugrichtung vom M. quadriceps – Patella – Tuberositas tibiae) verursachen oft mehr Verwirrung als Klarheit für die mannigfaltigen Behandlungsoptionen.

Ziel dieser Arbeit ist es, anhand allgemeiner anatomischer Grundsätze des patellofemorales Gelenks einen standardisierten diagnostischen Algorithmus und darauf aufbauend eine systematische Behandlungsstrategie unter spezieller Berücksichtigung der verfügbaren klinischen Ergebnisse unterschiedlicher Behandlungsansätze aufzuarbeiten.

Material und Methode

Diagnostik

Eine Umfrage unter deutschen Kliniken zeigte, dass eine MRT-Diagnostik in 81% nach Erstluxation und 85% bei Reluxation stattfand. Defilée-Aufnahmen der Patella wurden bei 62,5% nach Reluxationen und 52,5% bei Erstluxationen durchgeführt. Das CT zur Bestimmung des TT-TG-Abstands wurde in 35% bei Reluxationen und in 20% nach dem Erstereignis eingesetzt. Die Torsion wurde lediglich in 3,5% nach Reluxationen bestimmt [2]. Dieses uneinheitliche diagnostische Vorgehen mit den damit verbundenen unterschiedlichen Behandlungsoptionen kommt dabei deutlich zum Ausdruck.

Um die pathologischen Zusammenhänge besser zu verstehen und systematische Erfahrungen auf Studienbasis für verbesserte Vergleichbarkeit zu sammeln, ist eine anerkannte standardisierte Diagnostik unabdingbar.

Die stabilitätsgefährdeten Bewegungsabschnitte des patellofemorales Gelenks liegen zwischen 0 und 60°. Nach destabilisierenden Ereignissen resultiert – fast unabhängig von der Ursache – eine veränderte Druckverteilung und ein verzögertes bzw. verändertes Eintauchen des Patellafirsts in die Trochlea. Bei ca. 60° Beugung findet die Patella, in der Regel durch die erhöhte Span-

nung im Streckapparat und die zunehmende Vertiefung des distalen Anteils der Trochlea (außer bei hochgradiger Trochleadysplasie), wieder eine knöcherne Führung (Abb. 1).

Bei patellofemorale Instabilität zeigt sich in den CT-Aufnahmen ein vermehrter Patella-Tilt [4] (Abb. 2). Der TT-TG-Abstand (Abb. 3) ist häufig erhöht [4]. Dieser resultiert meist aus einer vermehrten Innentorsion am Femur (Abb. 4a) und/oder Außentorsion der Tibia (Abb. 4b), kombiniert mit einem vergrößerten mTFA (mechanischen tibiofemorales Winkel) im Sinne eines Valgus (Abb. 5). Ob der Patella-Tilt durch die vermehrte Innentorsion als Folge pathologisch ist oder durch instabile Strukturen im medialen Kapselbandapparat resultiert, kann aufgrund der Studienlage nicht eindeutig beantwortet werden. Es konnte gezeigt werden, dass bei einer Patellaluxation mit gerissem MPFL der TT-TG-Abstand erhöht ist, eine Patelladysplasie besteht und eine Patella alta vorliegt [5]. Die pathologischen Veränderungen und die daraus resultierenden Messergebnisse stehen in einem engen Zusammenhang und beeinflussen sich gegenseitig. Es genügt daher nicht, ein singuläres Problem zu betrachten und dafür die scheinbar richtige Therapie zu wählen.

Die Suche nach normwertigen Referenzen des patellofemorales Alignments mit dem Ziel, pathologische Kombinationen abzugrenzen, ist bisweilen eher verwirrend. Strecker et al. [6] analysierten bspw. mittels CT an 355 Patienten die Torsion des Femurs und der Tibia. Die mittlere Innentorsion bzw. Anteversion betrug am Femur 24° in der Messmethode nach Waidelich et al. [7] und die Außentorsion an der Tibia 35° in der Ulmer Methode. Hingegen konnten Dejour et al. [4] in ihren Untersuchungen feststellen, dass in ihrer Kontrollgruppe ohne Patellainstabilität eine Innentorsion von 10,8 ± 8,7° und in der Gruppe mit Patellainstabilität eine Innentorsion von 15,6 ± 9° mit der Methode nach Hernandez et al. [8] vorlag. Yoshioka et al. [9, 10] bestimmten eine durchschnittliche Antetorsion in der Methode nach Murphy am Femur von 13°. Die Normwerte hängen demnach von der Methode ab. Darüber hinaus wird die Patella alta von verschiedenen Autoren als wesentlicher Faktor für die Patellainstabilität verantwortlich gemacht [11, 12]. Dejour et al. [4] berichten jedoch, dass dieser Faktor bei 90% der Patienten auch bei der asymptomatischen Gegenseite gefunden wird.

Biomechanik des patellofemorales Gelenks

Feller et al. [13] fassen in ihrer Übersichtsarbeit die biomechanischen Auswirkungen von Torsion, Beugung, MPFL usw. auf das patellofemorale Gelenk zusammen und konnten damit einen guten Überblick geben. Der maximale Anpressdruck im patellofemorales Gelenk tritt bei 90° auf und beträgt das 6,5-fache Körpergewicht. Eine Erhöhung des Q-Winkels um 10° erhöht die Kontaktkraft bei 20° Beugung bereits um 45%, und eine Abnahme des Q-Winkels resultiert in einer Reduktion des Anpressdrucks [14].

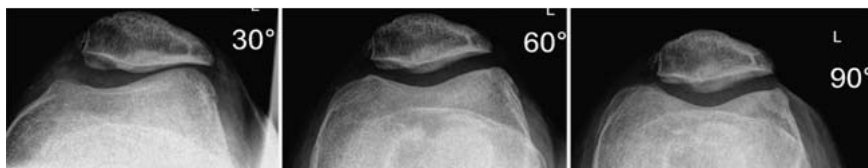


Abb. 1 Patella-Defilée-Aufnahme: Die Bedeutung der Patellazentrierung in der Trochlea in den ersten 30° Beugung kommt gut zur Darstellung. Ab 60° zentriert die Patella harmonisch.

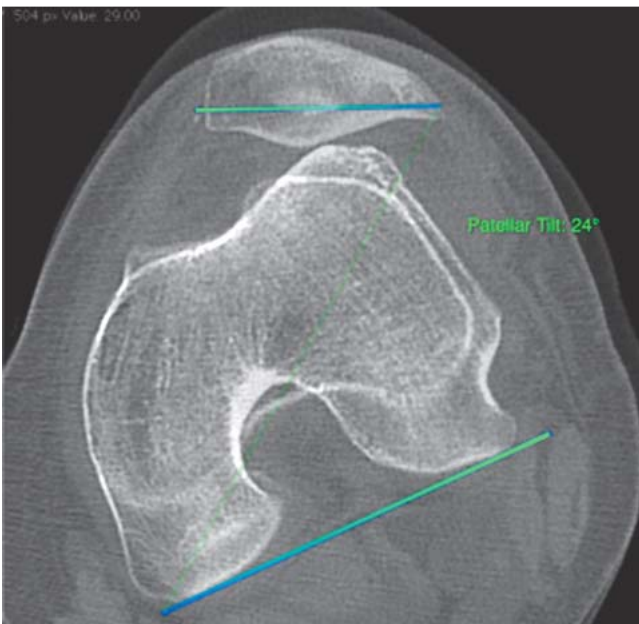


Abb. 2 Patella Tilt: Winkel zwischen transversaler Patellaachse (maximale Ausdehnung) und Tangente an die posterioren Femurkondylen. Norm $11,1 \pm 10,6^\circ$ [46] bzw. $10 \pm 5,8^\circ$ [4]

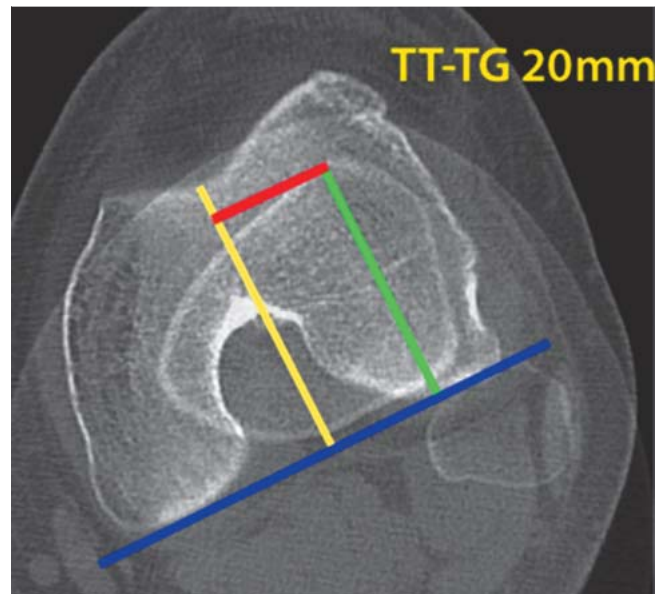


Abb. 3 Tuberositas-tibiae-Trochlea-Groove-Abstand (TT-TG): Es wird eine Schnittebene am distalen Femur in der axialen Ebene mit gut dargestellten Femurkondylen gewählt und eine axiale Schnittebene an der proximalen Tibia mit Darstellung der Tuberositas tibiae. Beide Ebenen werden übereinander projiziert. Anschließend wird eine Senkrechte auf die Tangente der posterioren Femurkondylen gelegt und mit dem tiefsten Punkt der Trochlea verbunden. Eine weitere Senkrechte wird mit der Tuberositas tibiae verbunden. Der Abstand beider Senkrechten ist der TT-TG-Abstand. Die Norm liegt bei $12,7 \pm 3,4$ mm [4].

Ergebnisse

Nach Erstluxation erfolgte in 69% der deutschen Kliniken die konservative Therapie mit initialer Ruhigstellung in einer Schiene und anschließende Physiotherapie. Bei den operativen Therapien wird die primäre mediale Raffung in 52% favorisiert. Relaxationen wurden in den Umfragen in 59% mit einer MPFL-Plastik behandelt und in 58% mit einer Tuberositas-Versetzung [2]. Diese Zahlen geben sicherlich nur einen Hinweis auf die derzeit übliche Vereinfachung des doch meist komplexen Grundproblems.

Patellaluxation – Erstereignis

Nach Patellaerstluxation erfolgt in den meisten Fällen die spontane Reposition und nur ein Teil der Patienten trifft mit luxierter Patella in der Klinik ein [15]. In der primären Diagnostik konnten Stefancin und Parker [16] bei Patellaerstluxation eine Inzidenz von osteochondralen Frakturen von 24,3% feststellen. Diese wurden in 30–40% im Röntgen nicht erkannt [17]. Die Beobachtung wurde auch von Seeley et al. [18] bestätigt. In einer MRT-Studie konnte in 79,8% der durchgeführten MRTs ein Knorpelschaden nachgewiesen werden [19]. Nach einer traumatischen Patella-

luxation bzw. Primäreignis kommt es in 98,6% zur Verletzung des MPFL und in 51,4% zu einer kompletten Ruptur [5]. Die Führung der Patella kann dadurch verändert sein und es resultiert eine Destabilisierung. Im Rahmen der flächendeckend verfügbaren MRT-Diagnostik sollte diese daher standardmäßig erfolgen. Lediglich bei bereits erkannter osteochondraler Fraktur und OP-Indikation kann auf die weiterführende Diagnostik verzichtet werden. Es sollte als selbstverständlich gelten, dass das Kniegelenk in einer Kniefixationsschiene bis zum Abschluss der Diagnostik ruhiggestellt wird. Nicht erkannte osteochondrale Frakturen mit freien Gelenkkörpern im Knie können durch Einklemmen erhebliche Gelenkschäden verursachen (Abb. 6). Die MRT-Diagnostik ist daher innerhalb der ersten 2 Wochen nach dem Unfallereignis zu fordern.

Nikku et al. [20] konnten lediglich in 33% der konservativ therapierten Patienten eine stabile Patella nach 7 Jahren feststellen. Als besondere Problemgruppe machten sie die weiblichen Patienten

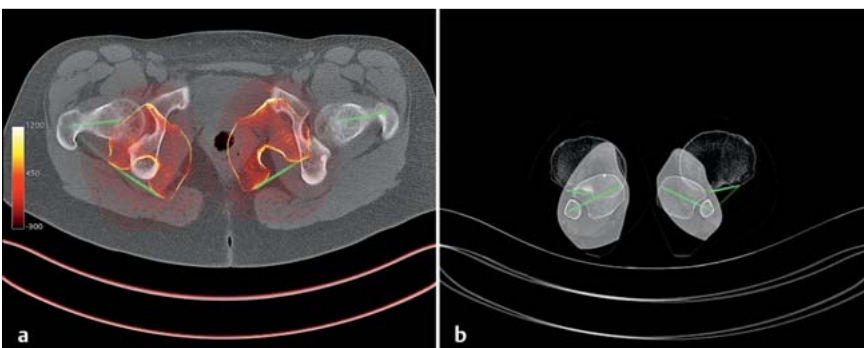


Abb. 4a und b a Torsionsbestimmung des Femurs nach Hernandez et al. [8]. Dazu wird in der axialen Schichtung im CT eine Verbindungslinie zwischen Hüftkopfbereich und Schenkelhalszentrum gelegt, und eine Tangente an die dorsalen Kondylen des distalen Femurs der Winkel beider Linien stellt die Torsion des Femurs dar, meist als Antetorsion oder Innertorsion bezeichnet. b Torsionsbestimmung des Unterschenkels. Dazu wird an den proximalen Tibiakopf dorsal eine Tangente angelegt und eine Linie durch das Zentrum der Fibula und Tibia in der axialen Schicht des distalen Unterschenkels gelegt. Der Winkel wird in der Regel als Außertorsion der Tibia bezeichnet.

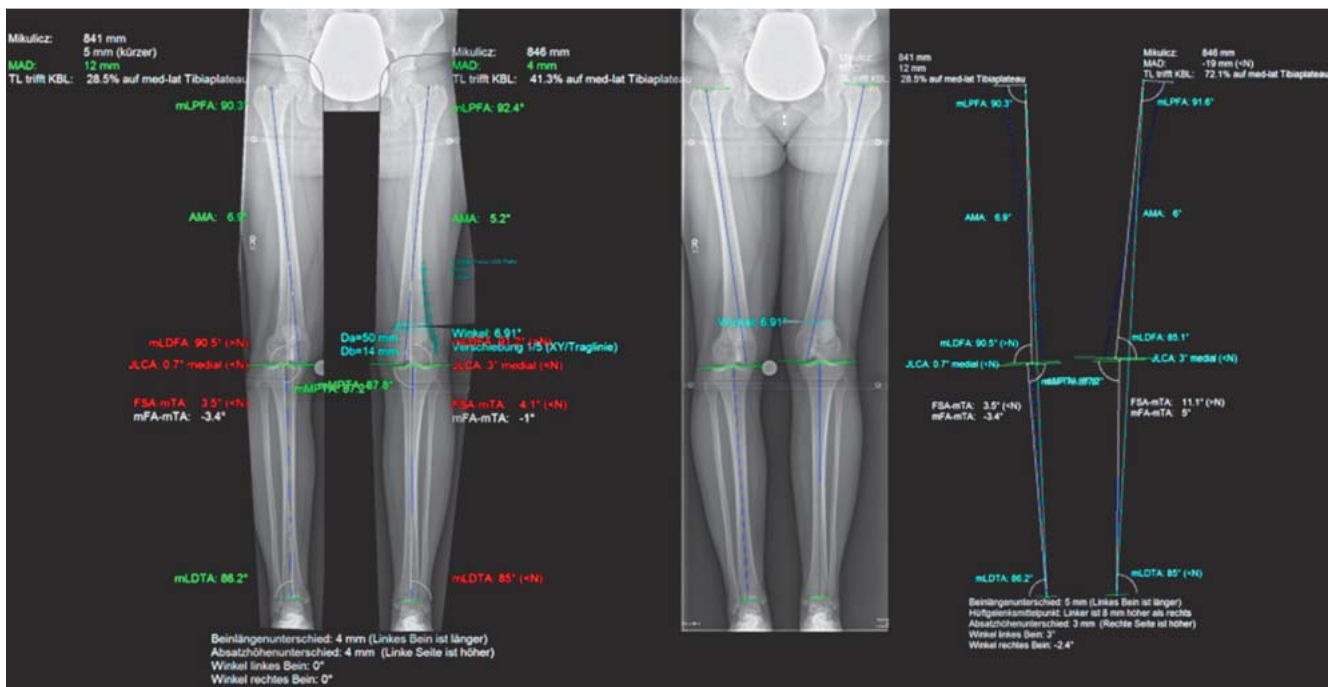


Abb. 5 Achsausmessung in der Frontalebene mithilfe von landmarkenbasierter digitaler Planungssoftware am Beispiel von medCAD. Winkelbestimmung erfolgt nach Dror Paley. Die Bezeichnungen in der Software entsprechen nicht alle denen von Dror Paley. Der Winkel mFA-mTA entspricht dem mechanischen tibiofemorale Winkel (mTFA). mLPFA = mechanischer lateraler proximaler Femurwinkel, AMA = anatomischer-mechanischer Femurwinkel, mLDFA = mechanischer distaler Femurwinkel, mMPPTA oder MPTA = mechanischer medialer proximaler Tibiawinkel, mLDTA = mechanischer lateraler distaler Tibiawinkel.

ler proximaler Femurwinkel, AMA = anatomischer-mechanischer Femurwinkel, mLDFA = mechanischer distaler Femurwinkel, mMPPTA oder MPTA = mechanischer medialer proximaler Tibiawinkel, mLDTA = mechanischer lateraler distaler Tibiawinkel.

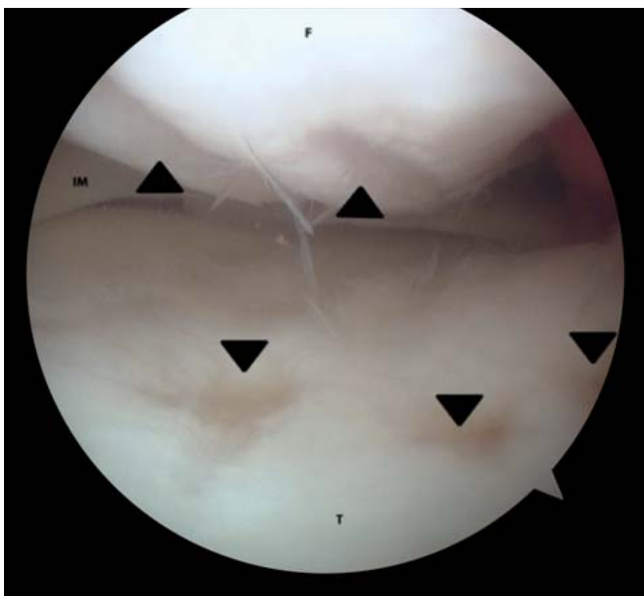


Abb. 6 Mediales Kompartiment. Ausgeprägte Knorpelverletzung durch freien osteochondralen Gelenkkörper nach 2-wöchiger Mobilisation ohne Kniefixationsschiene. F: mediale Femurkondyle, T: mediales Tibiaplateau, IM: Innenmeniskus.

unter 15 Jahren bei Erstereignis aus [21]. Mäenpää et al. [15] zeigten, dass bei der konservativen Therapie eine Ruhigstellung in der Schiene über 2–3 Wochen im Vergleich zu Bandagen oder einem Brace die Relaxationsrate mindert. Vainionpää et al. [20] berichteten nach operativer Therapie über gute Ergebnisse. Camanho

et al. [22] bestätigten die guten Ergebnisse nach operativer Therapie. Sie konnten in ihrer Level-II-Studie in der operativen Gruppe mit Naht des medialen Retinakulums nach 40,4 Monaten keine Luxation feststellen. Hingegen zeigte sich in der konservativen Gruppe in 8 von 16 Fällen eine Reluxation. In der Metaanalyse von Smith et al. [23] konnte eine signifikant höhere Relaxationsrate bei nicht operativer Therapie im Vergleich zur operativen Therapie gefunden werden.

Anders verhält es sich im Kindes- und Jugendalter. Hier zeigten sich im systematischen Review keine Vorteile der operativen Therapie im Vergleich zur konservativen Therapie [24]. Bei der konservativen Therapie wurde im Rahmen der Physiotherapie die geschlossene kinematische Kette zur sicheren Übung empfohlen [25].

Rezidivierende Patellaluxation und Subluxation

In der Metaanalyse von Smith et al. [23] konnte kein signifikanter Unterschied zwischen der operativen und nicht operativen Therapie nach rezidivierender Patellaluxation in Bezug auf die Relaxationsrate gefunden werden. Die rezidivierende Patellaluxation sowie das instabile patellofemorale Gelenk stellen weiter die Problemgruppe dar. In der umfassenden Übersichtsarbeit von Arendt und Dejour über die unterschiedlichen operativen Techniken kann bis heute keine einheitliche Indikationsstellung aus einem diagnostischen Algorithmus gefunden werden [26].

Die isolierte ligamentäre Analyse nach rezidivierender Patellaluxation und operativer Therapie mittels MPFL-Rekonstruktion zeigte keine ausreichenden Erfolge [27]. Kita et al. [28] berichteten über ihre Ergebnisse nach MPFL-Plastik mittels Semitendinossehne bei rezidivierender Patellaluxation. Eine Reluxation konnte im Untersuchungszeitraum von 13,2 Monaten nicht festgestellt werden. Es zeigte sich in der radiologischen Nachunter-

suchung, dass der Patella Tilt direkt nach MPFL-Plastik verbessert wurde. Bei 24 Patienten erfolgte eine Second-Look-Arthroskopie. Dabei wurde bei 16 (24) Patienten eine erneute Lateralisation diagnostiziert und der Patella Tilt verschlechterte sich wieder. In beiden Arbeitsgruppen erfolgte keine weitere Diagnostik in Bezug auf die Beinachse und Torsion von Femur bzw. Tibia. Ob diese Faktoren für das „Versagen“ der MPFL-Plastik bzw. Refixation mit verantwortlich waren, bleibt letztlich offen. Die Arbeitsgruppe Petri et al. [29] betrachteten die Problemgruppe genauer und zeigten, dass sie in der Gruppe der Relaxationen eine signifikant kleinere Trochlea-Facetten-Asymmetrie ($23,5 \pm 18,8$ medial zu lateral) im Vergleich zu der Gruppe ohne Relaxation ($43,1 \pm 16,5$) in der Methode nach Pfirrmann et al. [30] hatten. Eine Analyse der Torsion erfolgte nicht.

Neben dem Ansatz, die Bandführung zu verändern, kann auch die knöcherne Situation verändert werden. Gute Ergebnisse werden bei rezidivierender Patellaluxation mit der Elmsli-Trillat-Technik beschrieben. In den Untersuchungen von Barber et al. [31] konnten nach 98 Monaten bei 43 Patienten in 91,4% der Patienten stabile Verhältnisse ohne weitere Dislokation der Patella festgestellt werden. Wenn eine Patella alta besteht, wurde nach Distalisierung der Tuberositas mit Tenodese der Patellarsehne [32] über gute klinische Ergebnis berichtet. Die Relaxationsrate betrug zwischen 0 und 4,9% [32–34].

Paulos et al. [35] analysierten konsequent ihre Patienten und stellten einen pathologischen Tuberkel-Sulcus-Winkel bei Außentorsionsabweichung der Tibia fest. In diesen Fällen führten sie eine Innentorsionskorrektur durch. Um die Pathologie der Valgusstellung in Bezug auf den Patellazug zu verändern, führten sie eine derotierende Supratubercle high tibial Osteotomy (D-HTO) durch. Sie verglichen die Ergebnisse mit der traditionellen Elmslie-Trillat-Fulkerson-Technik. Sie konnten signifikant bessere Ergebnisse in allen Bereichen bei der D-HTO finden. Die Autoren erklärten sich die guten Resultate mit dem wiederhergestellten symmetrischen Alignment und physiologischen Gleiten der Patella. Sie unterstreichen damit die Theorie von Robert Teigte [36], dass es 2 Faktoren gibt, welche die patellofemorale Pathologie beeinflussen. Zum einen die intrinsischen Faktoren, zu denen er das Gelenk selbst zählt, und zum anderen die extrinsischen Faktoren, zu denen er die Knochenformen wie auch Torsionen zählt.

Dickschas et al. [37] berichten über die Ergebnisse der Doppeloosteotomie bei pathologischem Torsionsindex mittels Außentorsionskorrektur am Femur und Innentorsionskorrektur an der Tibia. Grundsätzlich kommt dieses Vorgehen der Problemstellung schon deutlich näher. Patienten, die andere Veränderungen hatten, wurden aus der Studie ausgeschlossen. Jedoch zeigten die publizierten Daten, dass die behandelten Patienten sowohl Varus- als auch Valgusabweichungen hatten. Letztlich wurde die Messmethode der Varus- bzw. Valgusabweichung nicht ausgeführt. Bei Torsionsabweichungen kann dies zu erheblichen Abweichungen und Unterschieden führen. Nichtsdestotrotz wurden sehr gute Ergebnisse berichtet.

Der Begriff „Inwardly Pointing Knee“ wurde von Cooke et al. [38] geprägt und beschreibt eine besondere Entität: Kombination aus chronischem patellofemoralem Schmerz, Patelladislokation oder Subluxation, retropatellarer Instabilität und Genu varum et recurvatum. Diese Kombination stellt nicht das häufigste Patientengut dar. Es werden wesentlich häufiger Patienten mit Innentorsionsfehlstellung, Genu valgum und Patella alta gesehen. Darüber hinaus resultiert dieses Krankheitsbild auch bei vermehrter Außentorsion der Tibia [36].

Patellofemorale Arthrose

Die Klassifikation der patellofemorale Arthrose wurde von der Gruppe um Iwano et al. [39] dargestellt. In einer Metaanalyse von Smith et al. [23] konnte festgestellt werden, dass die operative Therapie der Patellaluxation mit einem höheren Risiko an patellofemorale Arthrose verbunden war. Die bisherigen operativen Strategien scheinen einen Einfluss auf die Entstehung der patellofemorale Arthrose zu haben. Bei genauer Betrachtung sind in der Metaanalyse keine Studien enthalten mit den heute gängigen OP-Methoden wie bspw. die MPFL-Plastik, Torsionskorrektur und Trochleaplastik. Es muss daher bei der Bewertung berücksichtigt werden, dass die Daten auf älteren OP-Techniken beruhen. Es bleibt letztlich aus den gesamten Studien unklar, inwieweit der Knorpelschaden bei Erstluxation einen Einfluss auf das Vorgehen hatte. In der Umfrage unter den deutschen Kliniken entschieden sich im Durchschnitt 69% für die konservative Therapie nach Erstluxation und 86% für die konservative Therapie, wenn keine Begleitverletzung vorliegt. Das heißt wiederum, dass bei Knorpelschädigung ein wesentlich größerer Trend zur operativen Therapie bestand [2]. Dieser systematische Bias bleibt in allen Auswertungen unberücksichtigt. Allerdings werden die Beobachtungen, dass ein Zusammenhang zwischen Torsion und patellofemorale Arthrose besteht, von Kadaveruntersuchungen unterstützt. In den Fällen mit patellofemorale Arthrose bestand eine vermehrte Innentorsion des Femurs mit durchschnittlich $22,7^\circ$. Bei Patienten mit medial betonter Gonarthrose zeigte sich hingegen eine Innentorsion von $15,7^\circ$ und bei lateral betonter Gonarthrose von $16,3^\circ$ [40].

Diskussion



Die große Bedeutung des Krankheitsbilds zeigt mitunter die Anzahl der Publikationen in den letzten Jahren. Trotz der Bemühungen, eine einheitliche Empfehlung zur Diagnostik und Therapie auszusprechen, ist eine solche bis heute nicht verfügbar. Evidenzbasierte Ergebnisse mit einem Evidenzlevel I oder II sind kaum vorhanden. Daraus ergibt sich die Schwierigkeit, einen systematischen Behandlungsalgorithmus aus den Studien abzuleiten.

Grundsätzlich ist das Ziel, vor jeder operativen Therapie die pathologischen Veränderungen zu erkennen. Daher stützt sich der 1. Pfeiler der Empfehlung auf die konsequente Diagnostik. Der 2. Pfeiler soll in Abhängigkeit von der durch die Diagnostik gewonnenen Informationen eine Empfehlung zur Behandlung geben. Das wesentliche Ziel liegt in der Behandlung der Pathologie. Nur damit wird es in Zukunft möglich sein, die immer noch offenen Fragen zu klären und in Abhängigkeit von Behandlungserfolgen anzupassen.

Unter Berücksichtigung der häufig jungen Patienten und nicht grundsätzlich bestehenden Relaxation sollte eine Differenzierung zwischen Erstluxation (● Abb. 7) und Relaxation/Subluxationen (● Abb. 8) erfolgen.

Erstluxation

Bei der Erstluxation müssen durch die Diagnostik osteochondrale Läsionen bzw. freie Gelenkkörper, Knorpelschäden und eine Verletzung des MPFL erkannt oder ausgeschlossen werden. Dazu ist neben der Röntgendiagnostik die MRT-Diagnostik erforderlich. Bis zur abschließenden Klärung, ob freie Gelenkkörper vorliegen, empfehlen wir die konsequente Ruhigstellung in einer Kniefixationsschiene und Entlastung an Unterarmgehstützen unter Thromboseprophylaxe. Bei Ausschluss von Begleitverlet-

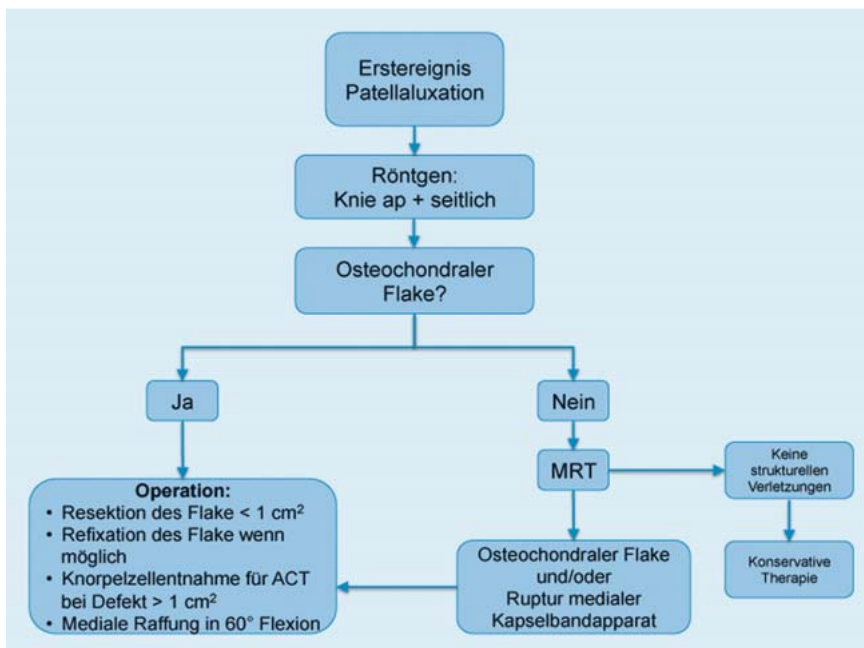


Abb. 7 Schema des therapeutischen Vorgehens nach Erstluxation. ACT = autologe Chondrozyten-plantation.

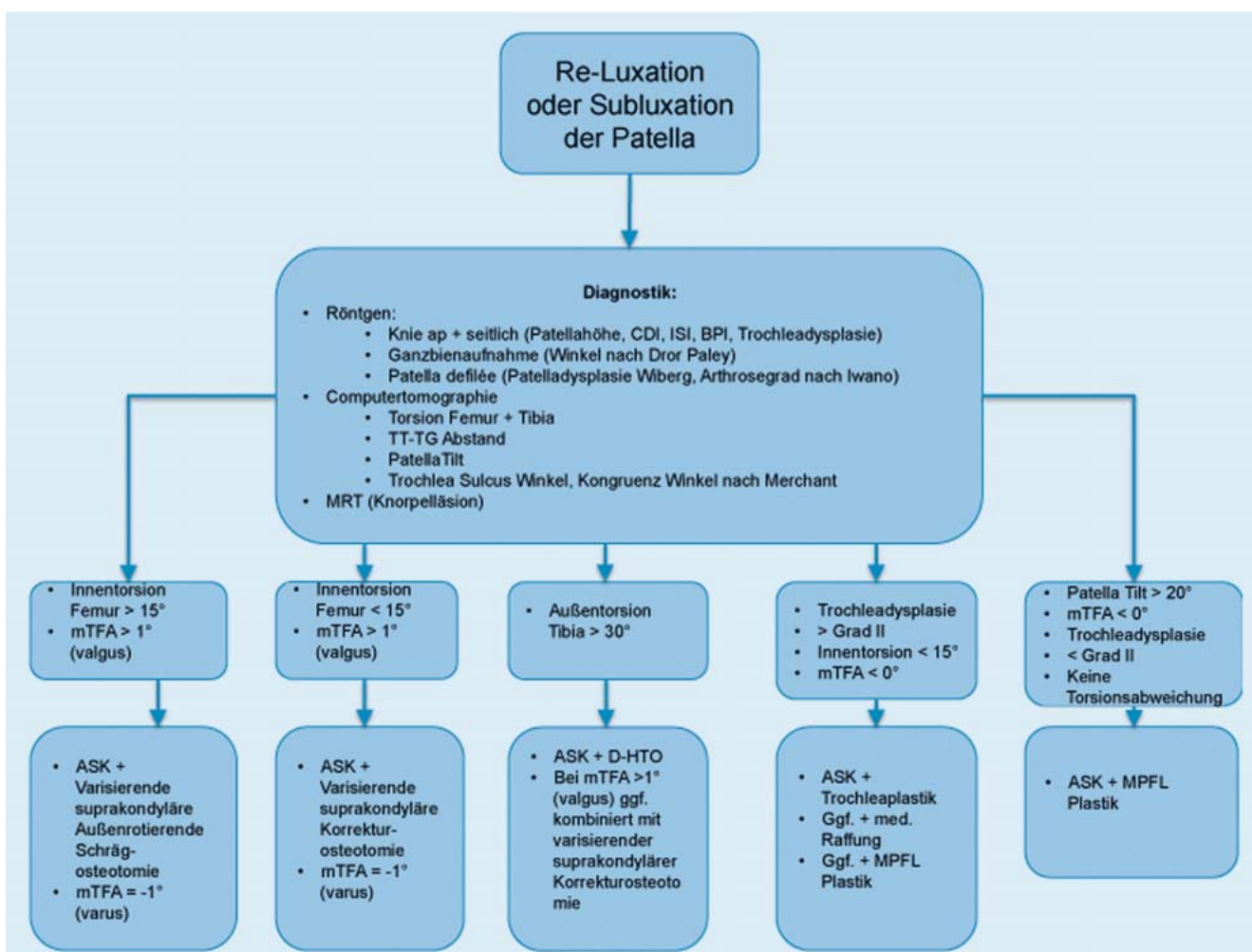


Abb. 8 Schema des therapeutischen Vorgehens nach rezidivierender Patellaluxation. CD = Caton-Deschamp Index, IS = Insall-Salvati Index, BP = Blackburn-Peel Index, TT-TG = Tuberositas-Tibiae-Trochlea-Groove-Abstand,

mTFA = mechanischer tibiofemoraler Winkel, D-HTO = derotierende High tibial Osteotomy, MPFL = Medial patellofemoral Ligament.

zungen sehen wir die Indikation zur konservativen Therapie. Zeigen sich bereits in der konventionellen Röntgendiagnostik freie Gelenkkörper, sehen wir die Indikation zur zeitnahen Arthroskopie und wenn möglich Refixation des osteochondralen Flakes. Sollte dies nicht möglich sein, werden der Gelenkkörper entfernt und in Abhängigkeit von der Größe und Lage des Defekts Knorpelzellen für eine autologe Chondrozytentransplantation entnommen. Dieser Fall stellt sicherlich die Ausnahme dar. Darüber hinaus erfolgt bei Verletzung des MPFL bzw. medialen Retinakulums die mediale Raffung in der Technik nach Yamamoto [41]. Anschließend ist die schmerzadaptierte Vollbelastung erlaubt. Das Bewegungsausmaß wird für 3 Wochen auf 60° und für 3 Wochen auf 90° limitiert. Nach 6 Wochen wird der Bewegungsumfang freigegeben und intensive Physiotherapie mit Koordinationstraining wird begonnen. Nach ca. 12 Wochen ist die Sportfähigkeit wieder erreicht. Es bleibt jedoch zu berücksichtigen, dass ein Teil der Patienten die sportliche Aktivität nicht mehr auf dem vorherigen Niveau ausüben kann [42].

Relaxation

Das Vorgehen bei Relaxation gestaltet sich bedeutend schwieriger und komplexer. In unserem vorgeschlagenen Algorithmus (Abb. 8) wird ein wesentliches Augenmerk auf die Torsion gelegt und damit auf die s.g. extrinsischen Faktoren [36]. Die konsequente Analyse ist aufwendig und erfordert vom behandelnden Orthopäden und Unfallchirurgen ein Grundverständnis für Winkelbestimmungen und Achsen an der unteren Extremität. Nach Analyse der Parameter, die unserer Ansicht nach stets vom Behandelnden selbst vorgenommen werden sollte, kann eine Übersicht der pathologischen Veränderungen erstellt werden.

In den meisten Fällen handelt es sich um ein Mischbild aus unterschiedlichen Pathologien der knöchernen Anatomie und der ligamentären Verletzung. Wir sind der Überzeugung, dass eine alleinige Therapie der ligamentären Strukturen, ohne Berücksichtigung des Malalignments, auf Dauer keinen Erfolg haben wird. In den biomechanischen Analysen konnte bereits die Bedeutung des patellofemorale Anpressdrucks gezeigt werden [13]. Durch eine über das Normale hinaus erfolgte Raffung des medialen Führungsapparats kann es zu einer Drucksteigerung kommen. Diese ist unserer Meinung nach für die Beobachtungen von Smith et al. [23] verantwortlich, dass bei operativ versorgten Patienten häufiger eine patellofemorale Arthrose auftritt.

Bei dynamischer Betrachtung des patellofemorale Gleitlagers bekommen die oben erwähnten Messmethoden eine wesentliche Bedeutung. Der Q-Winkel beschreibt die Vektorrichtung des Streckapparats zwischen Ansatz des Lig. patellae – Patella – M. quadriceps. Je größer der Winkel wird, desto mehr Lateralzug wird erzeugt. Letztlich stellt dieser aber eine Resultierende aus der anatomischen, knöchernen Situation dar. Zum einen wird die Zugrichtung durch die Beinachsen (valgus/varus) bestimmt, zum anderen aber auch durch die Torsion. Hier sollte sicherlich bei der diskutierten Problematik keine Valgusfehlstellung vorliegen bzw. diese in einen leichten Varus mit einem Zielwinkel von mTFA = -1° korrigiert werden. Der immer wieder bestimmte TT-TG-Abstand ist ein resultierender Messwert aus der Torsion von Tibia und Femur (Abb. 9). Bei einer vermehrten Innentorsion des Femurs wird der TT-TG-Abstand größer. Gleiches kann bei vermehrter Außentorsion der Tibia beobachtet werden (Abb. 9). Der TT-TG-Abstand kann auch mittels MRT erfolgen und zeigt eine hohe Paralleltestreliabilität [43] zur CT-Bestimmung. Der Nachteil liegt in der alleinigen Bestimmung des TT-TG-Abstandes, die Torsion von Femur und Tibia kann mit

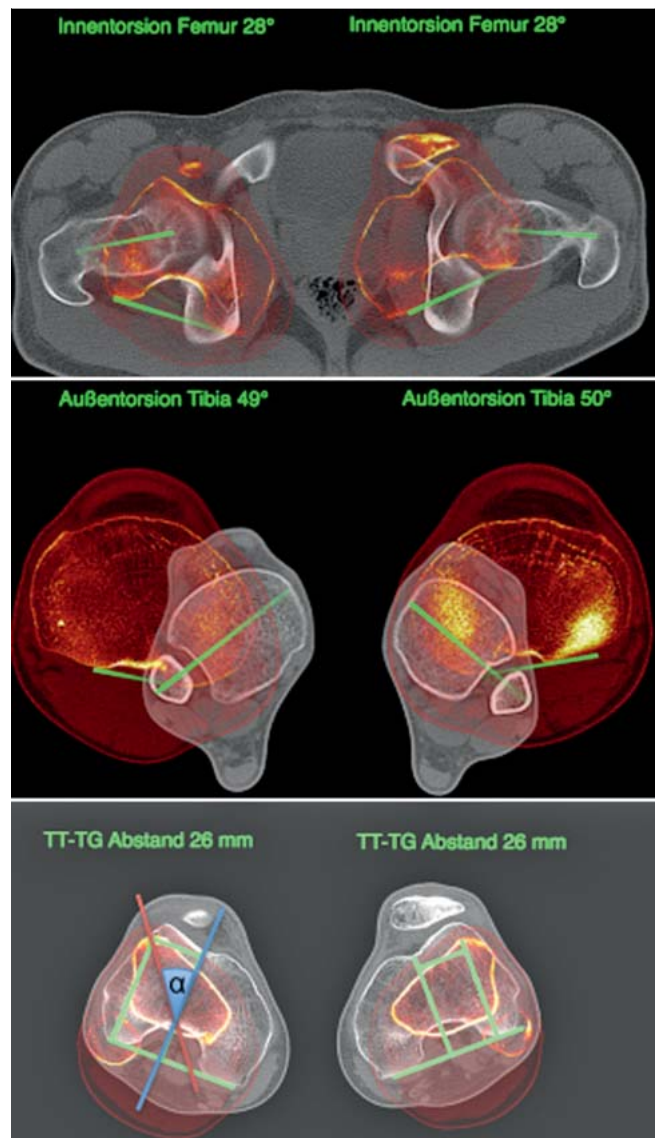


Abb. 9 Zusammenhang Torsion und TT-TG-Abstand. Durch Korrektur der Torsion an Femur und/oder Tibia kann der TT-TG-Abstand korrigiert werden. Der Betrag der gesamten Torsionskorrektur ist α .

einem MRT zwar bestimmt werden, gilt aber sicherlich noch nicht als flächendeckende Standardmethode. Somit bleibt die CT-Untersuchung der Goldstandard.

Um diese Problematik der Torsionsfehlstellung bzw. den TT-TG-Abstand zu korrigieren, ist unserer Ansicht nach nicht die Tuberositas-Versetzung, unabhängig von der Technik, zu favorisieren, sondern vielmehr die Pathologie kausal zu therapieren und eine entsprechende Torsionskorrektur durchzuführen. Dass diese Strategie mit Herstellung des physiologischen Alignments auch klinisch zum Erfolg führt, konnte in der Arbeit von Paulos et al. [44] dargestellt werden. Ein Grund für die bisherige geringe Beachtung der Behandlungsstrategie ist in der historischen Entwicklung der OP-Techniken zu suchen, ohne konsequente Analyse der Fehlstellungen (fehlendes Torsions-CT), und in Unkenntnis der möglichen Techniken. Wir empfehlen daher bei vermehrter Innentorsion über 15° am Femur die Torsionskorrektur suprakondylär. Sollte noch zusätzlich eine Valgusfehlstellung vorliegen, kann durch eine Schrägosteotomie die Korrektur erfolgen. Bei

Torsionsfehlstellung an Tibia sollte die Korrektur mit einer D-HTO, wie sie von Paulos et al. [44] beschrieben wurde, also proximal der Tuberositas tibiae durchgeführt werden. In Abhängigkeit von einer Valgusfehlstellung kann der Eingriff auch mit einer varisierenden suprakondylären Femurosteotomie kombiniert werden. Bei einer nachgewiesenen Patella alta ist die alleinige Korrektur der Torsion unter Umständen nicht ausreichend. Daher kann hier noch die Distalisierung der Tuberositas mit Tenodesis des Lig. patellae erforderlich sein.

Die Trochleoplastik bei Dysplasie hat sicherlich ihre Berechtigung im Therapieregime. Aus unserer Sicht aber erst nach Korrektur der anderen Fehlstellungen. Auch wenn Berichte über MPFL-Plastiken zur Therapie bei Torsionsabweichungen verfügbar sind und gute frühe Ergebnisse berichtet werden [45], sollte nach Meinung der Autoren die pathologischen Veränderungen am Ort der Ursache korrigiert und therapiert werden, um die Einstellung der Patella in der Arthroscopie nach knöchernen Korrektur beurteilen zu können. Eine Hyperkompression kann damit vermieden werden.

Schlussfolgerung

Zusammenfassend sollte mithilfe der konsequenten Analyse der Pathologie und Dokumentation ein besseres Bild der Probleme entstehen. Durch Berücksichtigung der erkannten Pathologien versprechen wir uns für die Zukunft bessere Ergebnisse. Sicherlich können wir unsere Argumente und Empfehlungen nur in begrenztem Ausmaß durch evidenzbasierte Studienergebnisse stützen, nichtsdestotrotz sehen wir eine einheitliche Strategie als essenziell an, um unter Studienbedingungen in der Zukunft bessere Information zur Verfügung zu haben.

Interessenkonflikt: Nein

Literatur

- 1 Hinton RY, Sharma KM. Acute and recurrent patellar instability in the young athlete. *Orthop Clin North Am* 2003; 34: 385–396
- 2 Hohlweck J, Quack V, Arbab D et al. [Diagnostic and therapeutic management of primary and recurrent patellar dislocations – analysis of a nationwide survey and the current literature]. *Z Orthop Unfall* 2013; 151: 380–388
- 3 Brattstroem H. Shape of the intercondylar groove normally and in recurrent dislocation of patella. A clinical and X-ray-anatomical investigation. *Acta Orthop Scand Suppl* 1964; 68 (Suppl. 68): 1–148
- 4 Dejour H, Walch G, Nove-Josserand L et al. Factors of patellar instability: an anatomic radiographic study. *Knee Surg Sports Traumatol Arthrosc* 1994; 2: 19–26
- 5 Balcarek P, Ammon J, Frosch S et al. Magnetic resonance imaging characteristics of the medial patellofemoral ligament lesion in acute lateral patellar dislocations considering trochlear dysplasia, patella alta, and tibial tuberosity-trochlear groove distance. *Arthroscopy* 2010; 26: 926–935
- 6 Strecker W, Keppler P, Gebhard F et al. Length and torsion of the lower limb. *J Bone Joint Surg Br* 1997; 79: 1019–1023
- 7 Waidelich HA, Strecker W, Schneider E. [Computed tomographic torsion-angle and length measurement of the lower extremity. The methods, normal values and radiation load]. *RoFo* 1992; 157: 245–251
- 8 Hernandez RJ, Tachdjian MO, Poznanski AK et al. CT determination of femoral torsion. *AJR Am J Roentgenol* 1981; 137: 97–101
- 9 Yoshioka Y, Cooke TD. Femoral anteversion: assessment based on function axes. *J Orthop Res* 1987; 5: 86–91
- 10 Yoshioka Y, Siu D, Cooke TD. The anatomy and functional axes of the femur. *J Bone Joint Surg Am* 1987; 69: 873–880
- 11 Blackburne JS, Peel TE. A new method of measuring patellar height. *J Bone Joint Surg Br* 1977; 59: 241–242
- 12 Insall J, Goldberg V, Salvati E. Recurrent dislocation and the high-riding patella. *Clin Orthop Relat Res* 1972; 88: 67–69
- 13 Feller JA, Amis AA, Andrish JT et al. Surgical biomechanics of the patellofemoral joint. *Arthroscopy* 2007; 23: 542–553
- 14 Huberti HH, Hayes WC. Patellofemoral contact pressures. The influence of q-angle and tendofemoral contact. *J Bone Joint Surg Am* 1984; 66: 715–724
- 15 Maenpaa H, Lehto MU. Patellar dislocation. The long-term results of nonoperative management in 100 patients. *Am J Sports Med* 1997; 25: 213–217
- 16 Stefancin JJ, Parker RD. First-time traumatic patellar dislocation: a systematic review. *Clin Orthop Relat Res* 2007; 455: 93–101
- 17 Stanitski CL, Paletta jr. GA. Articular cartilage injury with acute patellar dislocation in adolescents. Arthroscopic and radiographic correlation. *Am J Sports Med* 1998; 26: 52–55
- 18 Seeley MA, Knesek M, Vanderhave KL. Osteochondral injury after acute patellar dislocation in children and adolescents. *J Pediatr Orthop* 2013; 33: 511–518
- 19 Vollnberg B, Koehlyt T, Jung T et al. Prevalence of cartilage lesions and early osteoarthritis in patients with patellar dislocation. *Eur Radiol* 2012; 22: 2347–2356
- 20 Vainionpaa S, Laasonen E, Silvennoinen T et al. Acute dislocation of the patella. A prospective review of operative treatment. *J Bone Joint Surg Br* 1990; 72: 366–369
- 21 Nikku R, Nietosvaara Y, Aalto K et al. Operative treatment of primary patellar dislocation does not improve medium-term outcome: A 7-year follow-up report and risk analysis of 127 randomized patients. *Acta Orthop* 2005; 76: 699–704
- 22 Camanho GL, Viegas Ade C, Bitar AC et al. Conservative versus surgical treatment for repair of the medial patellofemoral ligament in acute dislocations of the patella. *Arthroscopy* 2009; 25: 620–625
- 23 Smith TO, Song F, Donell ST et al. Operative versus non-operative management of patellar dislocation. A meta-analysis. *Knee Surg Sports Traumatol Arthrosc* 2011; 19: 988–998
- 24 Vavken P, Wimmer MD, Camathias C et al. Treating patella instability in skeletally immature patients. *Arthroscopy* 2013; 29: 1410–1422
- 25 Atkin DM, Fithian DC, Marangi KS et al. Characteristics of patients with primary acute lateral patellar dislocation and their recovery within the first 6 months of injury. *Am J Sports Med* 2000; 28: 472–479
- 26 Arendt EA, Dejour D. Patella instability: building bridges across the ocean a historic review. *Knee Surg Sports Traumatol Arthrosc* 2013; 21: 279–293
- 27 Arendt EA, Moeller A, Agel J. Clinical outcomes of medial patellofemoral ligament repair in recurrent (chronic) lateral patella dislocations. *Knee Surg Sports Traumatol Arthrosc* 2011; 19: 1909–1914
- 28 Kita K, Horibe S, Toritsuka Y et al. Effects of medial patellofemoral ligament reconstruction on patellar tracking. *Knee Surg Sports Traumatol Arthrosc* 2012; 20: 829–837
- 29 Petri M, von Falck C, Broese M et al. Influence of rupture patterns of the medial patellofemoral ligament (MPFL) on the outcome after operative treatment of traumatic patellar dislocation. *Knee Surg Sports Traumatol Arthrosc* 2013; 21: 683–689
- 30 Pfirrmann CW, Zanetti M, Romero J et al. Femoral trochlear dysplasia: MR findings. *Radiology* 2000; 216: 858–864
- 31 Barber FA, McGarry JE. Elmslie-Trillat procedure for the treatment of recurrent patellar instability. *Arthroscopy* 2008; 24: 77–81
- 32 Mayer C, Magnussen RA, Servien E et al. Patellar tendon tenodesis in association with tibial tubercle distalization for the treatment of episodic patellar dislocation with patella alta. *Am J Sports Med* 2012; 40: 346–351
- 33 Marteau E, Burdin P, Brilhault JM. Gracilis tendon transfer associated with distal alignment for patella alta with recurrent dislocations: an original surgical technique. *Orthop Traumatol Surg Res* 2011; 97: S5–S11
- 34 Pritsch T, Haim A, Arbel R et al. Tailored tibial tubercle transfer for patellofemoral malalignment: analysis of clinical outcomes. *Knee Surg Sports Traumatol Arthrosc* 2007; 15: 994–1002
- 35 Paulos L, Swanson SC, Stoddard GJ et al. Surgical correction of limb malalignment for instability of the patella: a comparison of 2 techniques. *Am J Sports Med* 2009; 37: 1288–1300
- 36 Teitge R. The Role of Limb rotational Osteotomy in the Treatment of patellofemoral Dysfunction. In: Zaffagnini S, ed. *Patellofemoral Pain, Instability and Arthritis*. Berlin, Heidelberg: Springer; 2010: 237–244
- 37 Dickschas J, Harrer J, Pfeifferkorn R et al. Operative treatment of patellofemoral maltracking with torsional osteotomy. *Arch Orthop Trauma Surg* 2012; 132: 289–298

- 38 *Cooke TD, Price N, Fisher B et al.* The inwardly pointing knee. An unrecognized problem of external rotational malalignment. *Clin Orthop Relat Res* 1990; 260: 56–60
- 39 *Iwano T, Kurosawa H, Tokuyama H et al.* Roentgenographic and clinical findings of patellofemoral osteoarthritis. With special reference to its relationship to femorotibial osteoarthritis and etiologic factors. *Clin Orthop Relat Res* 1990; 252: 190–197
- 40 *Takai S, Sakakida K, Yamashita F et al.* Rotational alignment of the lower limb in osteoarthritis of the knee. *Int Orthop* 1985; 9: 209–215
- 41 *Yamamoto RK.* Arthroscopic repair of the medial retinaculum and capsule in acute patellar dislocations. *Arthroscopy* 1986; 2: 125–131
- 42 *Dickschas J, Roder C, Hennig FF et al.* [Sports ability after patella dislocation]. *Sportverletz Sportschaden* 2009; 23: 95–99
- 43 *Schoettle PB, Zanetti M, Seifert B et al.* The tibial tuberosity-trochlear groove distance; a comparative study between CT and MRI scanning. *Knee* 2006; 13: 26–31
- 44 *Paulos L, Swanson SC, Stoddard GJ et al.* Surgical correction of limb malalignment for instability of the patella: a comparison of 2 techniques. *Am J Sports Med* 2009; 37: 1288–1300
- 45 *Schoettle PB, Werner CM, Romero J.* Reconstruction of the medial patellofemoral ligament for painful patellar subluxation in distal torsional malalignment: a case report. *Arch Orthop Trauma Surg* 2005; 125: 644–648
- 46 *Alemparte J, Ekdahl M, Burnier L et al.* Patellofemoral evaluation with radiographs and computed tomography scans in 60 knees of asymptomatic subjects. *Arthroscopy* 2007; 23: 170–177