

# Feline Aortenthrombose – Ist eine Prophylaxe sinnvoll?

Alan Kovacevic

Katzen, die unter einer Kardiomyopathie leiden, haben ein hohes Risiko für eine feline Aortenthrombose. Die optimale Therapie der Aortenthrombose variiert dabei in Abhängigkeit vom individuellen Zustand des Patienten. Die Prognose betroffener Tiere ist ungünstig. Katzen, die mit Clopidogrel behandelt wurden, zeigen jedoch eine deutlich längere Überlebenszeit als Katzen, die Acetylsalicylsäure erhielten.

## Einleitung

Die feline Aortenthrombose ist die häufigste Form der Arterienthrombose. Sie kennzeichnet sich durch eine ischämische Myo-/Neuropathie der Hintergliedmaßen. Dabei kommt es zu einem akuten Verschluss der Aorta durch einen verschleppten Thrombus. Dieser ist meist im Bereich der Aufzweigung der abdominalen Aorta (Trifurcatio aortae) lokalisiert und wird auch als **Sattelthrombus** bezeichnet.

Im Patientengut einer Überweisungsklinik liegt die Prävalenz der feline Aortenthrombose im Allgemeinen bei ca. 0,5%. In der Regel handelt es sich um die Komplikation einer Kardiomyopathie. So wird davon ausgegangen, dass 12–41% der Katzen mit einer hypertrophen Kardiomyopathie (► **Abb. 1**) von einer Aortenthrombose betroffen sind [6,8]. Nur selten sind andere Auslöser der Thrombose zu erkennen, beispielsweise:

- Entzündungen
- Infektionen
- Neoplasien
- Hyperthyreose

Nur das gleichzeitige Vorhandensein mehrerer Faktoren, die bei Katzen mit einer Kardiomyopathie oftmals vorhanden sind, kann eine Thrombose auslösen.

Diese Faktoren werden als Virchow'sche Triade bezeichnet. Dazu zählen:

- Verlangsamung im Blutfluss (Stau)
- Zustand der Hyperkoagulabilität
- Schädigung des Endothels

## Symptomatik

Das klinische Bild der feline Aortenthrombose kennzeichnet sich durch:

- perakut auftretende Schmerzen
- Parese oder Paralyse der Hintergliedmaßen
- kalte, zyanotische oder zyanotisch-graue Ballen
- Durchblutungsstörungen des Krallenbetts (keine/minimale Blutung nach anschneiden, abnorm dunkles, schwarzes Blut)
- harte, kalte Muskulatur der Hinterbeine
- kaum oder nicht palpierbarer Puls der A. femoralis

Ist der Thrombus weiter kranial lokalisiert, sind zudem folgende Symptome möglich:

- Parese oder Paralyse der Vordergliedmaßen
- Urämie (Thrombose der Nierenarterien)
- Durchfall (Thrombose der Mesenterialarterien)

## Diagnose

Der klinische Befund ist oft zur Diagnostik ausreichend. Labordiagnostisch fällt auf, dass die Muskelenzyme im Blutserum (AST, CK) einige Stunden nach Eintreten der feline Aortenthrombose um das Vielfache über den Normwert ansteigen.

Die Diagnose kann durch eine Strömungsmessung am Hinterbein mittels Dopplersonografie (► **Abb. 2**), eine Ultra-

schalluntersuchung der abdominalen Aorta sowie eine CT-Untersuchung (► **Abb. 3**) des Abdomens gesichert werden.

## Therapie

Der Schwerpunkt der Therapie besteht in einer guten Analgesie.

Dazu eignet sich die Applikation von **Buprenorphin**, **Butorphanol** oder **Fentanyl** (► **Tab. 1**). Bei Unruhe und Angstzuständen ist zudem eine Sedation mittels **Acepromazin** empfehlenswert.

Das primäre Herzproblem ist zudem mit einem **ACE-Hemmer** sowie einem **Ca<sup>++</sup>-Kanal-Blocker** zu therapieren. Liegt ein kongestives Herzversagen vor, sollte zusätzlich **Furosemid** bis zur Besserung der Atmung verabreicht werden. Es sollten 1–2 mg/kg als Bolus (nach Bedarf alle 30–120 Minuten wiederholen) oder bei refraktärer Dyspnoe 0,25–0,5 mg/kg/h

Tab. 1 Therapie der feline Aortenthrombose.

Medikament	Dosierung
<b>Analgetika</b>	
Buprenorphin	0,01–0,03 mg/kg s. c. oder i. m. alle 4–6 h
Butorphanol	0,2–0,4 mg/kg i. v. oder i. m. nach Bedarf
Fentanyl	5 µg/kg als Bolus i. v. 5 µg/kg/h als Dauertropf i. v.
<b>Sedativum</b>	
Acepromazin	0,01–0,05 mg/kg i. m. oder i. v.
<b>Antikoagulans</b>	
Heparin	100–300 IE/kg s. c., gefolgt von 50–100 IE/kg alle 8 h

als Dauertropf verabreicht werden. Ein Sauerstoffkäfig ist zur Optimierung der Oxygenierung vorteilhaft. Die Gabe von  $\beta$ -Blockern ist im kongestiven Zustand kontraindiziert.

Eine aktive Thrombolysen mittels gewebe-spezifischem Plasminogenaktivator (t-PA) oder Streptokinase ist nicht ratsam. Studien konnten nachweisen, dass die Letalitätsrate nach der aktiven Thrombolysen sehr hoch (etwa 50%) und somit kontraproduktiv ist. Man geht davon aus, dass die aktive Thrombolysen zu relevanten Reperfusionstörungen führt und den Patienten daher destabilisiert.

Zudem wurde eine aktive mechanische Thrombolysen mithilfe spezieller Katheter bei Katzen beschrieben [7]. Dabei wird ein Katheter bis zum Thrombus vorgeführt und dieser durch Spülung und Absaugen entfernt. In einer Studie wurden 6 Katzen auf die beschriebene Weise therapiert. Bei 5 Katzen konnte der Thrombus entfernt werden. Jedoch konnten nur 3 der 6 Katzen aus der Klinik entlassen werden, die anderen starben an den Folgen des Eingriffs. Die aktive mechanische Thrombolysen ist daher nicht empfehlenswert.

Das Wachstum des Thrombus sollte aber mithilfe von **Heparin** verhindert werden. Dazu liegen diverse Heparin-Protokolle vor. Es empfiehlt sich, initial 100–300 IE/kg Heparin zu verabreichen, gefolgt von 50–100 IE/kg alle 8 Stunden.

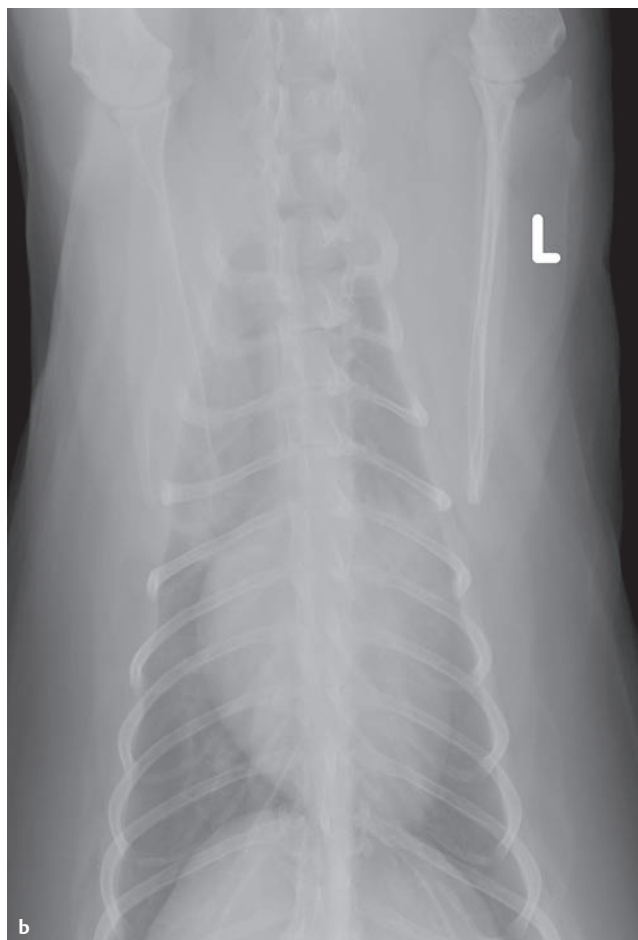
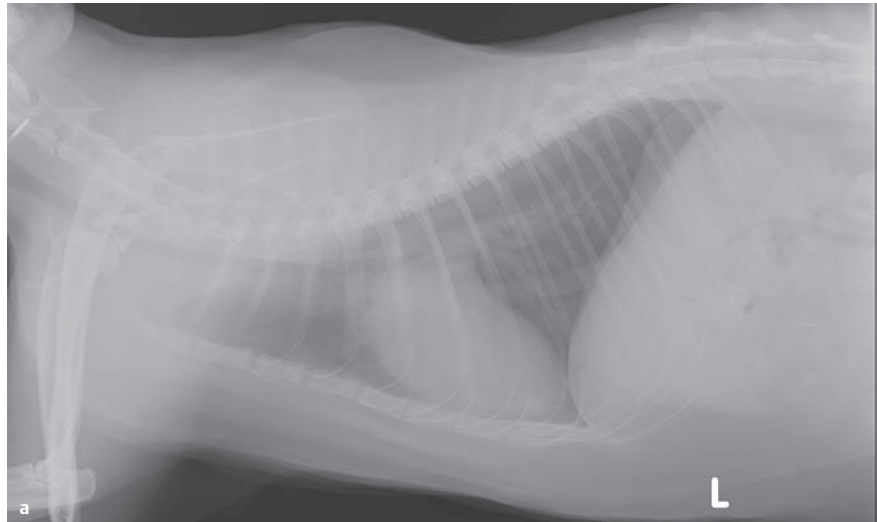
**Es ist darauf zu achten, dass das Heparin nach 3–4 Tagen langsam ausgeschlichen wird.**

Ein zu rascher Abbruch kann zu einer erhöhten Gerinnungstendenz führen.

Dalteparin (100–150 IE/kg alle 8–12 Stunden) und Enoxaparin (1 mg/kg alle 8–12 Stunden) erwiesen sich im Vergleich zu Heparin nicht als vorteilhaft. Die deutlich höheren Kosten von fraktioniertem Heparin sind somit nicht sinnvoll. Auch eine Antikoagulation mittels Warfarin ist aufgrund der übermäßigen und schwer kontrollierbaren Gerin-

nungshemmung nicht empfehlenswert. Heparin und fraktioniertes Heparin führen nicht zur bedeutenden Thrombolysen. Die Verabreichung dieser Mittel ist als

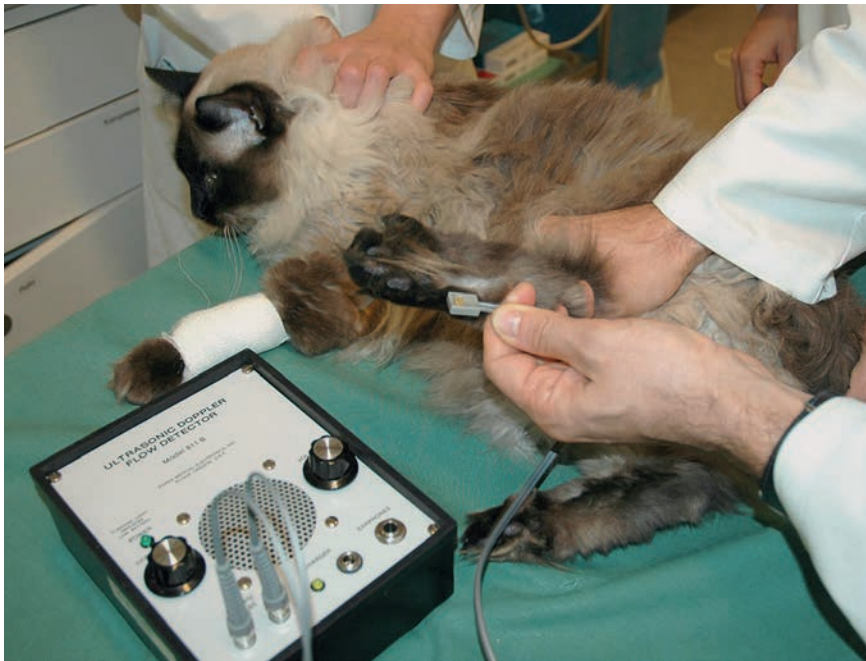prophylaktische Maßnahme in der akuten Phase der Erkrankung zu verstehen, die das weitere Wachstum des Thrombus verhindert.



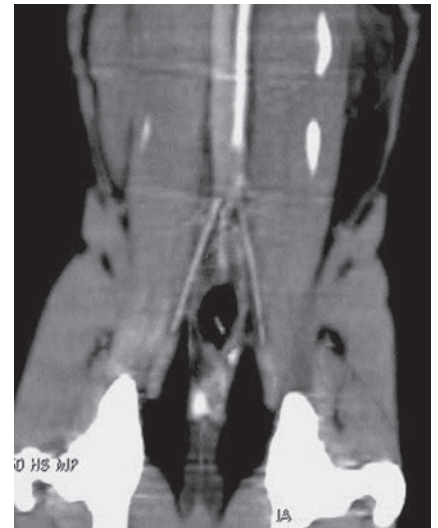
**Abb. 1**

Thoraxröntgen einer Katze mit einer hypertrophen Kardiomyopathie mit Kongestion. Das Tier zeigt eine Dyspnoe.

**a)** Laterolaterale Projektion. Der Herzschatten ist deutlich zu groß (ca. 3,5 Interkostalräume breit, VHS [Vertebral Heart Score] von ca. 9,5) und hat eine große Auflagefläche auf dem Sternum. **b)** Auf der ventrolateralen Projektion ist eine deutliche Linksherzvergrößerung sichtbar. Die Lungengefäße, vor allem die Venen, sind deutlich vergrößert. Die Lungendichte ist generalisiert erhöht mit einzelnen fleckigen Veränderungen.



**Abb. 2** Mittels Ultraschall Doppler kann an der untersuchten Pfote festgestellt werden, ob es eine Blutströmung gibt oder diese durch einen Verschluss des Gefäßes nicht nachweisbar ist.



**Abb. 3** CT-Aufnahme mit Kontrast. Der Kontrastmittelfluss wird in der Abdominalaorta auf der Höhe der Trifurkation geblockt.

## Prophylaxe

Prophylaktische Maßnahmen werden bei herzkranken Katzen diskutiert, um einer Thrombose vorzubeugen.

**Nach dem Ausschleichen des Heparins sollte eine lebenslange Thrombose-Prophylaxe durchgeführt werden.**

Es liegen jedoch keine Studien vor, die ein erfolgreiches Prophylaxe-Protokoll der feline Aortenthrombose belegen. Zudem ist noch ungeklärt, bei welcher Herzerkrankung und in welchem Krankheitsstadium die antithrombotische Therapie eingeleitet werden sollte. Die Erweiterung des linken Vorhofs (LA/Ao > 1,6–1,8) wird in der Fachliteratur bereits als Indikation diskutiert.

Als Mittel der Wahl stehen dabei Acetylsalicylsäure (ASS) und Clopidogrel zur Verfügung (► **Tab. 2**).

**Tab. 2** Prophylaxe-Protokolle.

Medikament	Dosierung
ASS	5 mg/Katze p. o. alle 3 Tage
Clopidogrel	18,75 mg/Katze p. o. täglich

## ASS

- führt zur irreversiblen Acetylierung der Cyclooxygenase und
- blockiert somit die Bildung von Thromboxan.

Für ASS liegen 2 Protokolle mit unterschiedlichen Dosierungen vor. Dabei konnte nachgewiesen werden, dass das Protokoll mit der höheren Dosis (81 mg/Katze alle 3 Tage) keine bessere Hemmung der Koagulation erzeugt, aber zu mehr Nebeneffekten führt. Empfehlenswert ist daher das sogenannte „low-dose“-Protokoll, bei dem alle 72 Stunden 5 mg/Katze verabreicht werden [10].

## Clopidogrel

- führt zur Inhibition der ADP-Rezeptoren an den Thrombozyten,
- reduziert die Bindung von Fibrinogen an den Von-Willebrand-Faktor und
- provoziert die Inhibition der GP-IIb/IIIa-Rezeptoren.

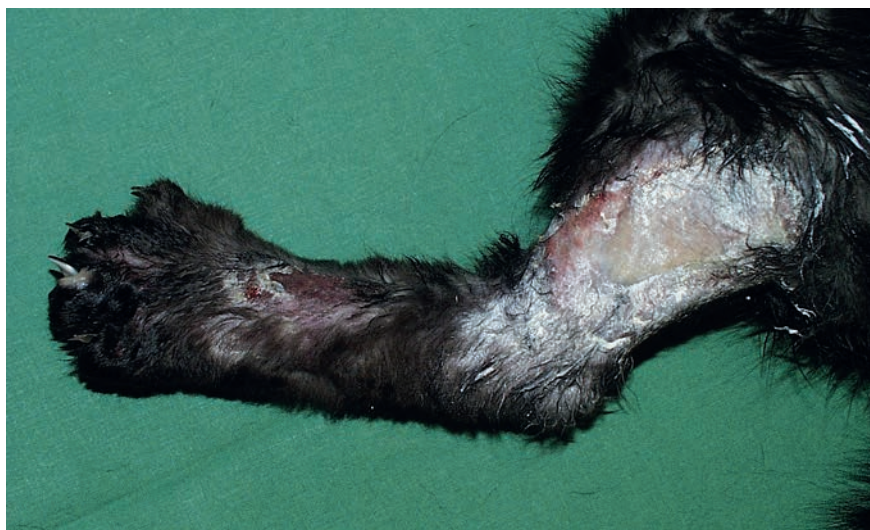Seit Kurzem liegen erste Resultate einer multizentrischen, randomisierten, verblindeten und prospektiven Studie zur Rezidivprophylaxe der feline Aortenthrombose vor [3]. In die Studie wurden Katzen aufgenommen, die vor 1–3 Monaten an einer Aortenthrombose erkrank-

ten. Die Studienpopulation (72 Katzen) wurde in 2 Gruppen aufgeteilt: Die 1. Gruppe erhielt ASS (81 mg p.o. alle 3 Tage), die 2. Gruppe hingegen Clopidogrel (18,75 mg p.o. 1× täglich). Die Katzen der Clopidogrel-Gruppe zeigten eine mediane Überlebenszeit von 443 Tagen und die der ASS-Gruppe von 192 Tagen. Der Vorteil von Clopidogrel war somit signifikant ( $p = 0,019$ ). Da die Katzen dieser Studie jedoch bereits an einer Thrombose erkrankt waren, kann das Resultat nicht ohne Weiteres auf alle herzkranken Katzen in unterschiedlichen Krankheitsstadien übertragen werden.

## Prognose

Die meisten Katzen mit einer feline Aortenthrombose sterben an den Folgen der primären Herzerkrankung. Die Überlebenszeit beträgt 51–443 Tage [1, 3, 5, 9]. Eine signifikant schlechtere Prognose zeigen Katzen mit:

- Untertemperatur
- mehreren befallenen Gliedmaßen
- erhöhtem Phosphat-Serumspiegel



**Abb. 4** Katze mit Gangrän.

Weitere negative prognostische Faktoren sind:

- kongestives Herzversagen
- Arrhythmien
- disseminierte intravasale Koagulopathie
- nicht responsive Hypothermie
- Hyperkaliämie
- Thromben im linken Atrium/Ventrikel
- Multiorganversagen
- neurologische Defizite
- blutiger Durchfall
- akutes Nierenversagen

Eine dezente Rückkehr der motorischen Funktionen zeigt sich bei den meisten Katzen nach 3–4 Tagen. Mit einer teilweisen oder vollständigen Wiederherstellung der motorischen Funktion der Hinterbeine ist innerhalb von 1–6 Wochen zu rechnen. Bei 5% der Tiere kommt es nach einigen Tagen zu Komplikationen, beispielsweise einer Nekrose und einem Gangrän (▶ **Abb. 4**). In solchen Fällen sind eine Amputation der Gliedmaße oder eine Euthanasie des Tieres indiziert.

### .konkret

Das Rezidivrisiko einer Thrombose beträgt 24–75%, sodass eine lebenslange Prophylaxe unbedingt empfehlenswert ist [2, 4, 5].

### Fazit

Um das Rezidivrisiko der Aortenthrombose zu senken, sollte eine **lebenslange Prophylaxe** durchgeführt werden. Aufgrund der längeren medianen Überlebenszeit empfiehlt sich dabei die Applikation von **Clopidogrel**. Sollte ASS beispielsweise aus Kostengründen oder aufgrund seines 3-tägigen Applikationsintervalls als Antikoagulans verabreicht werden, ist das „low-dose“-Protokoll (5 mg/Katze alle 3 Tage) zu bevorzugen. Unklar bleibt aber weiterhin, bei welcher Herzerkrankung und in welchem Krankheitsstadium eine Indikation zur Prophylaxe besteht.

#### Online zu finden unter

<http://dx.doi.org/10.1055/s-0033-1361537>

#### Literatur

- 1 Atkins CE, Gallo AM, Kurzman ID et al. Risk factors, clinical signs, and survival in cats with a clinical diagnosis of idiopathic hypertrophic cardiomyopathy: 74 cases (1985–1989). *J Am Vet Med Assoc* 1992; 201 (4): 613–618
- 2 Fox PR. Evidence for or against efficacy of beta-blockers and aspirin for management of feline cardiomyopathies. *Vet Clin North Am Small Anim Pract* 1991; 21 (5): 1011–1022
- 3 Hogan D, Fox P, Jacob K et al. Analysis of the feline arterial thromboembolism: clopidogrel vs. aspirin trial (FAT cat). *Proceedings ACVIM* 2013; 177



- 4 Laste NJ, Harpster NK. A retrospective study of 100 cases of feline distal aortic thromboembolism: 1977–1993. *J Am Anim Hosp Assoc* 1995; 31 (6): 492–500
- 5 Moore KE, Morris N, Dhupa N et al. Retrospective study of streptokinase administration in 46 cats with arterial thromboembolism. *J Vet Emerg Crit Care* 2000; 10: 245–257
- 6 Peterson EN, Moise NS, Brown CA et al. Heterogeneity of hypertrophy in feline hypertrophic heart disease. *J Vet Intern Med* 1993; 7 (3): 183–189
- 7 Reimer SB, Kittleson MD, Kyles AE. Use of Rheolytic thrombectomy in the treatment of feline distal aortic thromboembolism. *J Vet Intern Med* 2006; 20 (2): 290–296
- 8 Rush JE, Freeman LM, Fenollosa NK et al. Population and survival characteristics of cats with hypertrophic cardiomyopathy: 260 cases (1990–1999). *J Am Vet Med Assoc* 2002; 220 (2): 202–207
- 9 Schoeman JP. Feline distal aortic thromboembolism: A review of 44 cases (1990–1998). *J Feline Med Surg* 1999; 1 (4): 221–231
- 10 Smith SA, Tobias AH, Jacob KA et al. Arterial thromboembolism in cats: acute crisis in 127 cases (1992–2001) and long-term management with low-dose aspirin in 24 cases. *J Vet Intern Med* 2003; 17 (19): 73–83

---

**Dr. med. vet. Alan Kovacevic**

DECVIM-CA/cardiology

Vetsuisse-Fakultät Universität Bern

Departement für klinische Veterinärmedizin

Abteilung Kardiologie

Länggass-Straße 128

CH-3012 Bern

alan.kovacevic@vetsuisse.unibe.ch