

Neue Aspekte der medikamentösen Therapie des malignen Pleuramesothelioms

Malignant Pleural Mesothelioma: New Aspects of Medical Therapy

Autoren

S. Kurz, C. Grohé

Institut

Ev. Lungenklinik Berlin, Klinik für Pneumologie

Bibliografie

DOI <http://dx.doi.org/10.1055/s-0034-1365025>
 Online-Publikation: 10.3.2014
 Pneumologie 2014; 68: 329–335
 © Georg Thieme Verlag KG
 Stuttgart · New York
 ISSN 0934-8387

Korrespondenzadresse

Prof. Dr. med. Christian Grohé
 Ev. Lungenklinik Berlin
 Klinik für Pneumologie
 Lindenberger Weg 27
 13125 Berlin
 sekr.pneumologie@elk-berlin.de

Serienherausgeber

C. Grohé, Berlin

Zusammenfassung

Das maligne Pleuramesotheliom, in den meisten Fällen durch Asbestexposition verursacht, ist schwer zu behandeln. Für die Therapie der frühen Tumorstadien stehen trimodale Konzepte inklusive Resektion, Radiatio und Chemotherapie im Vordergrund. Für die Erstlinientherapie des fortgeschrittenen MPM ist die Kombination aus Cisplatin und Pemetrexed zugelassen. Allerdings mangelt es an randomisierten kontrollierten Studien zur medikamentösen Zweitlinienbehandlung. Eine Monotherapie mit Pemetrexed, Vinorelbin oder Gemcitabin scheint im Vergleich zu einer rein symptomatischen Behandlung einen Überlebensvorteil zu bringen. Vielversprechend erscheint ein immuntherapeutischer Ansatz. Das Prinzip der „frustranen Phagozytose“, bei der eine kontinuierliche Antigenexposition zu anhaltenden lokalen Entzündungsreaktionen und Antigen-toleranz führt, kann durch eine Blockade des T-Zell-Oberflächenproteins CTLA-4 unterbrochen werden. Die Antikörper Ipilimumab und Tremelimumab können so die Immunantwort restimulieren und zu einem Anstieg der Zahl an tumorinfiltrierenden T-Lymphozyten führen. Klinische Studien zu diesem Thema werden mit Spannung erwartet.

Einführung

Das maligne Pleuramesotheliom (MPM) stellt eine große therapeutische Herausforderung dar, Prognose und gegenwärtige Therapieoptionen sind nicht zufriedenstellend. Die Erkrankung wird in den meisten Fällen durch die Exposition von Asbest verursacht [1]. Aufgrund des häufig berufsbedingten Kontaktes ist das Pleuramesotheliom als Berufskrankheit anerkannt. Das Erkrankungsalter liegt üblicherweise zwischen 55 und 70 Jahren, eine Korrelation mit der Dauer der Asbestexposition und eine lange Latenzzeit

Abstract

Malignant pleural mesothelioma, a typical long-term consequence of exposure to asbestos, represents a therapeutic challenge. In the early stages of the disease, trimodal therapy combining surgery, radiation and chemotherapy is used as standard care. In advanced stages, the combination of cisplatin and pemetrexed has been approved as first-line therapy, but there is a lack of randomized controlled drug trials for second-line treatment. Monotherapy with pemetrexed, vinorelbine or gemcitabine may provide some survival benefit compared to treatment aiming at symptom control only. Immunotherapy seems to be a promising new concept. The so-called frustrated phagocytosis, with continuing antigen presentation leading to persisting local inflammation and antigen tolerance, can be interrupted by blocking the T-cell surface protein CTLA-4. The monoclonal antibodies ipilimumab and tremelimumab that block CTLA-4 can stimulate immune response and thus increase the number of tumor-infiltrating lymphocytes. Clinical studies exploring this avenue of treatment are being awaited with great excitement.

von etwa 20–50 Jahren sind beschrieben [2]. Ein Anstieg der Inzidenz bis zum Erkrankungsgipfel wird ca. 2020 erwartet. Die Prognose des fortgeschrittenen MPM ist limitiert, und die medikamentösen Therapieansätze sind eingeschränkt. Aktuelle präklinische und klinische Untersuchungen geben Anlass zur Hoffnung, dass durch Identifikation von molekularen Zielstrukturen im Sinne einer „targeted therapy“ neue Ansätze zur Behandlung des MPM gefunden werden können. Hier scheint insbesondere der Immuntherapie ein hohes Potenzial für klinische Fortschritte zuzukommen.

Symptomatik, Klassifizierung und Staging

Das Pleuramesotheliom ist ein von den Mesothelzellen der Pleura ausgehender maligner Tumor, der infiltrierend in das umliegende Gewebe wie Perikard oder Thoraxwand einwächst. Bei Diagnosestellung ist oft ein hämorrhagischer Pleuraerguss nachweisbar. Eine Metastasierung in regionale Lymphknoten ist häufig, Fernmetastasen sind eher selten und treten meist erst im späteren Verlauf auf. Im Vordergrund der klinischen Symptomatik stehen in erster Linie die progrediente Dyspnoe sowie thorakale Schmerzen und Reizhusten. Gewichtsabnahme und Fatigue kennzeichnen ein fortgeschrittenes Tumorstadium [3]. Auch lokoregionale Symptome wie Vena cava superior-Syndrom, Horner-Syndrom, Perikardtamponade, Arrhythmien und Dysphagie können auftreten.

Bei ca. 75–80% der Patienten erfolgt die Diagnosestellung erst in einem bereits fortgeschrittenen Tumorstadium. Die Prognose ist hier ausgesprochen schlecht, mediane Überlebenszeiten betragen trotz Therapie nicht mehr als zwölf Monate [4,5].

Histologisch erfolgt die Einteilung des Pleuramesothelioms in einen epitheloiden, biphasischen und sarcomatoiden Subtyp. Der epitheloide Typ stellt dabei den prognostisch günstigsten Typ dar. In einer retrospektiven Analyse aller MPM-bedingten Todesfälle in Japan in den Jahren 2003–2008 war das mediane Gesamtüberleben von Patienten mit epitheloidem Tumor signifikant länger als das von Patienten mit biphasischem ($p=0,030$) oder sarcomatoidem Subtyp ($p<0,001$). Auch ein Alter von unter 70 Jahren bei Erstdiagnose und weibliches Geschlecht waren prognoserelevante Parameter [6].

Für die Stadiierung des MPM wurden in der Vergangenheit unterschiedliche Stagingssysteme eingesetzt. Die International Association for the Study of Lung Cancer (IASLC) und die International Mesothelioma Interest Group (IMIG) entwickelten ein TNM-Staging-System, das von der Union for International Cancer Control (UICC) und der American Joint Commission on Cancer (AJCC) akzeptiert ist [7].

Trimodale Therapie

Ein leitliniengerechtes Standardschema für ein trimodales Therapiekonzept liegt bislang nicht vor.

Cao et al. verglichen insgesamt 16 Studien zur trimodalen Therapie, bestehend aus Chemotherapie, operativem Vorgehen und Radiatio, darunter eine randomisierte kontrollierte Studie und 5 prospektive Fallserien. Die Ergebnisse waren inkonsistent mit einer hohen Gesamt mortalität zwischen 50 und 83% und einem medianen Gesamtüberleben von 13 bis 47 Monaten [8].

Prognostisch relevant für das Langzeitüberleben scheint das Vorliegen eines epitheloiden Subtyps sowie eine R0-Resektion und ein fehlender mediastinaler Lymphknotenbefall zu sein [9,10].

Als Standard-Chemotherapie gilt eine platinbasierte Therapie in Kombination mit Pemetrexed. Hier sind sowohl neoadjuvante als auch adjuvante Konzepte etabliert [11]. Für die Bestrahlung stellt bislang die meist großflächige Ausdehnung des Tumors und die daraus resultierende Bestrahlungsfläche die größte Herausforderung dar. Neue technische Möglichkeiten wie die helikale Tomotherapie, die pleurale intensitäts-modulierte Radiotherapie (IMRT) und die Protonentherapie erzielen einen Fortschritt sowohl hinsichtlich der lokalen Tumorkontrolle als auch der strahlenbedingten Toxizität [12,13].

Die Entscheidung für die geeignete chirurgische Vorgehensweise (Pleurektomie/Decortikation versus extrapleurale Pleuropneumonektomie = EPP) wird kontrovers diskutiert. Der höheren Mortalität bei der EPP steht ein geringeres Risiko für Lokalrezidive gegenüber.

Lungensparende OP-Techniken im Sinne des Tumorbulking im Bereich der parietalen/viszeralen Pleura erhalten zunehmend einen Stellenwert bei vergleichbarem medianen Überleben [10,12,14,15].

Eine aktuell publizierte Arbeit macht auf signifikante lungenfunktionelle Unterschiede in Abhängigkeit vom OP-Verfahren aufmerksam. Verglichen wurden Patienten, bei denen eine EPP durchgeführt wurde, mit Patienten, die eine Pleurektomie/Decortikation erhielten. Während sich in der Gruppe der pleurektomierten Patienten die prä- und postoperative Lungenfunktion nicht signifikant unterschied, kam es in der Gruppe der Patienten mit EPP zu einem signifikanten Abfall der totalen Lungenkapazität von 4,8l (77,7%) auf 3,5l (55,3%; $p<0,0006$) und der Vitalkapazität von 2,8l (77,7%) auf 1,8l (47,6%; $p<0,0002$) [16].

Interessant sind einige kürzlich veröffentlichte Arbeiten, in denen Studien zur Therapieintensivierung/-modulation vorgestellt werden, mit dem Ziel, das rezidivfreie Intervall zu verlängern und das Gesamtüberleben zu verbessern.

Sugarbaker et al. untersuchten die intraoperative hypertherme Anwendung einer Cisplatin-basierten Chemotherapie bei Patienten mit einem Tumolvolumen $\leq 500\text{cm}^3$. In dieser Studie war eine Verlängerung des progressionsfreien Intervalls im Vergleich zur Kontrollgruppe von 12,8 auf 27,1 Monate und des Gesamtüberlebens von 22,8 auf 35,3 Monate nachweisbar [17].

Minatel et al. erzielten mit einer trimodalen Therapie, bestehend aus radikaler Pleurektomie/Decortikation, Hochdosis-Radiotherapie mit 50Gy in 25 Fraktionen und lokalen Boosts mit 60Gy, an PET-positiven Lokalisationen und möglichen residuellen Tumorealen in Kombination mit einer Cisplatin-Pemetrexed-Chemotherapie eine gute lokale Tumorkontrolle. Das mediane Gesamtüberleben lag bei 33 Monaten und das Drei-Jahres-Überleben bei 49% [18].

Entwicklungen in der medikamentösen Therapie

Ein wichtiger Meilenstein in der medikamentösen Therapie war die Einführung von Pemetrexed, einem Multitarget-Folsäure-Antagonisten, in die Erstlinienbehandlung des inoperablen Pleuramesothelioms im Jahr 2003. Sie basierte auf den positiven Ergebnissen einer Phase-III-Studie von Vogelzang et al. [19], in der eine Kombination von Cisplatin/Pemetrexed im Vergleich zu einer Monotherapie mit Cisplatin signifikant überlegen war (RR 41,3% vs. 16,7%; $p<0,0001$, TTP 5,7 vs. 3,9 Monate $p=0,001$; OS 12,1 vs. 9,3 Monate; $p=0,02$). Seitdem gilt die Behandlung mit Cisplatin und Pemetrexed als Standard und ist derzeit weiterhin die einzige zugelassene medikamentöse Erstlinientherapie. Eine vergleichende Untersuchung der Kombination von Cisplatin/Pemetrexed vs. Carboplatin/Pemetrexed zeigte keine signifikanten Unterschiede bezüglich der Ansprechraten und des progressionsfreien Überlebens, sodass bei Kontraindikationen gegenüber Cisplatin die Therapie mit Carboplatin eine Alternative darstellt [20]. Die Rolle einer Erhaltungstherapie mit Pemetrexed in der Therapie des Pleuramesothelioms ist unklar. Allerdings scheinen Patienten mit einem Tumorprogress nach initialer Therapie mit Cisplatin/Pemetrexed von einer Rezidivtherapie mit Pemetrexed zu profitieren [21].

Von der EORTC wurde 2005 eine Phase-III-Studie aufgelegt, in der die Erstlinientherapie von Cisplatin mit Raltitrexed, einem anderen Antifolat, mit einer Cisplatin-Monotherapie verglichen wurde. Hier zeigte sich ebenfalls eine klare Überlegenheit der Kombinationstherapie [22]. Auch in einer 2012 veröffentlichten Studie von Woods et al. zeigte Raltitrexed als Kombinationspartner von Cisplatin mit einer Überlebenszeit von durchschnittlich etwas weniger als 12 Monaten vergleichbare Ergebnisse wie Pemetrexed [23].

Mehrere zum größten Teil ältere Phase-II-Studien zur Therapie mit Gemcitabin in Kombination mit Cisplatin zeigten Ansprechraten von 12–48% und ein medianes Gesamtüberleben von 9,4–13 Monaten [24–27].

Unter der Vorstellung eines synergistischen Antitumor-Effektes wurde die Kombination von Gemcitabin und Pemetrexed in der Erstlinientherapie im Rahmen einer Phase-II-Studie untersucht [28]. Die Ergebnisse waren enttäuschend, mit beobachteten Ansprechraten vergleichbar einer Monotherapie mit Pemetrexed [29]. Zusätzlich war die Kombination mit einer signifikanten Hämatoxizität, nämlich einer Grad-3/4-Neutropenie assoziiert. Eine nicht platinbasierte Chemotherapie kann somit als Erstlinientherapie nicht empfohlen werden.

Bezüglich der Zweitlinientherapie mangelt es an Daten aus randomisierten kontrollierten Studien. Ein gut untersuchter Wirkstoff ist Vinorelbin, für das seit 2000 erste Daten zur Wirksamkeit vorliegen [30]. Dies ist die einzige Substanz, von der die Patienten im Direktvergleich mit reiner Symptomkontrolle profitierten [3]. Auch bei mit Pemetrexed vorbehandelten Patienten ist eine Wirksamkeit nachgewiesen [31].

Zucali et al. erreichten mit Gemcitabin und Vinorelbin als Kombinationstherapie bei 3 von 30 mit Cisplatin/Pemetrexed-vorbehandelten Patienten eine partielle Remission und bei weiteren 10 Patienten eine Krankheitsstabilisierung bei einem PFS von 2,8 Monaten und einem medianen Gesamtüberleben von 10,9 Monaten [32]. Dies bestätigte sich in einer aktuell veröffentlichten Studie aus Japan [33].

Unter Berücksichtigung retrospektiver Analysen erscheint eine Zweitlinientherapie mit Pemetrexed insgesamt ebenfalls vorteilhafter als eine rein supportive Therapie [34]. Hier profitieren insbesondere Patienten mit einem guten Performancestatus und einem langen progressionsfreien Intervall. Optional ist eine erneute Platin-Kombination möglich.

Beobachtungen, dass auch beim malignen Pleuramesotheliom eine hohe EGFR-Expression vorliegt [35], führten zu der Annahme, dass EGFR-Tyrosinkinaseinhibitoren eine therapeutische Option darstellen könnten.

Obwohl der EGFR-Inhibitor Gefitinib in vitro eine Wachstumshemmung von MPM-Zelllinien durch eine Blockade der EGFR-abhängigen Aktivierung des ERK1/2-Signalweges bewirkte, konnte keine klinische Wirksamkeit nachgewiesen werden [36,37]. Dasselbe gilt für den EGFR-Inhibitor Erlotinib [38] und den PDGFR α /C-Kit Inhibitor Imatinib [39, 40]. Interessanterweise zeigte der gegen den EGF-Rezeptor gerichtete Antikörper Cetuximab in einem MPM-Mausmodell eine deutliche antitumorale Wirksamkeit, die jedoch nicht auf die Signalblockade, sondern offensichtlich immunologisch bedingt und auf eine hohe Antikörper-abhängige zelluläre Zytotoxizität (ADCC) zurückzuführen war [41]. Bei Nachweis hoher VEGF-Level wurde in der Angiogenesehemmung ein therapeutischer Ansatz vermutet. Alle bislang veröffentlichten Studien zu dem monoklonalen Antikörper Bevacizumab in Kombination mit etablierten Substanzen in der Erstlinientherapie zeigten jedoch keinen Vorteil bezüglich des Ansprechens, des progressionsfreien Überlebens oder des Gesamtüberlebens [42,43].

Die Kombination von Bevacizumab mit Erlotinib bei vorbehandelten Patienten war ebenfalls nicht erfolgreich [44].

Thalidomid, die am längsten bekannte antiangiogenetische Substanz, zeigte in einer Phase-II-Studie sowohl bei unbehandelten als auch vortherafierten Patienten als auch in der Maintenance-Therapie keine überzeugenden Ergebnisse [45,46].

Multikinaseinhibitoren wie Vatalanib [47], Sorafenib [48] oder Sunitinib [49] zeigten in klinischen Phase-II-Studien ebenfalls keine signifikante Aktivität.

Präklinische Studien ließen auf die Wirksamkeit einer Proteasom-modifizierenden Therapie schließen. In Phase-II-Studien mit Bortezomib und Cisplatin als Erstlinientherapie [50] und Bortezomib als Monotherapie in der Erst- und Zweitlinientherapie [51] ließ sich dies jedoch nicht bestätigen.

Es wurde postuliert, dass Mutationen beim Pleuramesotheliom einen Verlust von Tumor-Suppressor-Genen zur Folge haben. Bei der Suche nach der Ursache, warum nur ein Teil der Asbest-Geschädigten ein MPM entwickelt, entdeckte man eine erhöhte Suszeptibilität bei Patienten mit familiären Mutationen des Gens für das BRCA assoziierte Protein 1 (BAP1) [52], welches u. a. eine Rolle bei der DNA-Reparatur und bei der Kontrolle der Genexpression durch Histon-Modifikation spielt. In der mit 660 Patienten bislang größten MPM-Studie konnte allerdings durch die Therapie mit dem Histon-Deacetylase-Inhibitor Vorinostat bei vorbehandelten Patienten entgegen aller Erwartungen kein Überlebenszeitgewinn gegenüber Placebo gezeigt werden [53].

Ein vergleichender Überblick über verschiedene klinische Studien diverser Therapiestrategien, aus dem die Studien zur Chemotherapie an dieser Stelle als **Tab. 1** aufgeführt werden, findet sich bei Neumann et al. [54].

Tab. 1 Übersicht über wichtige Chemotherapiestudien (Auszug aus [54])

Studienart	Patientenzahl	OS (Monate)	Intervention	Publikation
nicht randomisierte Phase 2	173	13	Carboplatin, Doxorubicin, Gemcitabin (n = 173)	Hillerdal 2008 [66]
randomisierte Phase 3	448	9,3 12,1	Cisplatin (n = 222); Cisplatin + Pemetrexed (n = 226)	Vogelzang 2003 [19]
retrospektiv	161	11,3 8,0	Cisplatin, Gemcitabin, Mitomycin C, IF alpha (n = 109) Supportive Care (n = 52)	Metintas 2007 [67]
randomisierte Phase 3	250	8,8 11,4	Cisplatin Cisplatin + Raltitrexed	v. Meerbeeck 2005 [22]
retrospektiv	126	16,7 15,3	Pemetrexed andere Chemotherapien	Knuuttilla 2012 [68]
randomisiert multizentrisch kontrolliert	273	7,6 8,5	symptom. Behandlung (BSC) (n = 136) BSC + Mitomycin oder Vinblastin/Cisplatin (n = 137)	Muers 2008 [3]

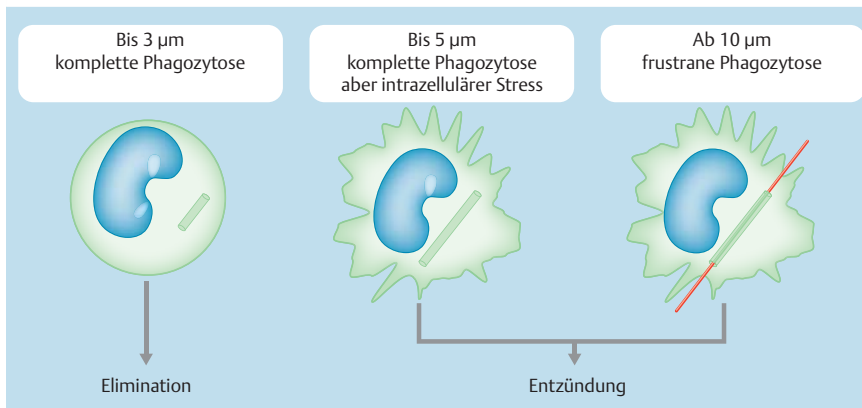


Abb. 1 Prinzip der frustranen Phagozytose und Zwischenstadien, abhängig von der Größe der eingedrungenen Fasern [55].

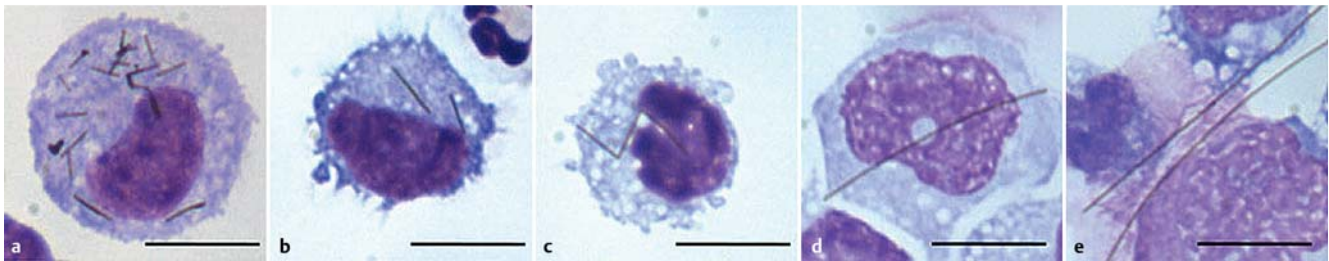

Abb. 2 Zytospin-Bilder nach einer Pleuraspülung nach 24-stündiger Behandlung mit Silber-Nanodrähten. **a** 3µm-Fasern in einem Pleura-Makrophagen: komplette Phagozytose **b** Pleura-Makrophage mit komplett phagozytierten 5µm-Fasern (**b**) und 10µm-Fasern (**c**). **d** Pleura-Makrophage vergrößert sich zur Phagozytose einer 14µm-Faser. **e** Frustrane Phagozytose von 28µm-Fasern. Drei Makrophagen „teilen sich“ zwei überstehende Fasern. Sämtliche Bilder sind 1 x 100 vergrößert, der Balken entspricht 10 µm [55].

Immuntherapie

Besonders interessante Ansätze scheinen sich im Bereich der Immuntherapie abzuzeichnen. Die Beteiligung von T-Lymphozyten, das Vorliegen einer langjährigen lokalen Entzündungsreaktion und eine sich entwickelnde Immuntoleranz sind bekannt. Neuere Untersuchungen beleuchten jedoch die Details dieser Prozesse nach Exposition mit Asbest und anderen Fasern und können so wertvolle Informationen über mögliche Angriffspunkte beitragen.

Üblicherweise werden eingedrungene Fasern von alveolären und pleuralen Makrophagen phagozytiert und so eliminiert. Dies ist jedoch materialübergreifend nur bis zu einer Faserlänge von 5 µm möglich [55]. Bis zu einer Faserlänge von 3 µm wurden Nanofasern aus Silberdraht von den Makrophagen problemlos komplett phagozytiert. Bei Längen von 3–5 µm wurden die Fasern aufgenommen und verdaut, aber elektronenmikroskopisch wurden stressbedingte Veränderungen der Zellphysiologie sichtbar (☉ **Abb. 1** und ☉ **Abb. 2b**).

Aufgrund ihrer speziellen „aerodynamischen“ Form können jedoch selbst sehr lange Asbestfasern das Epithel penetrieren und sich hinter den Zilien der Atemwege ablagern [56]. Wenn diese Fasern zu lang sind, um von Makrophagen komplett umschlossen zu werden, überragen sie die Makrophagen (☉ **Abb. 1** und ☉ **Abb. 2**) und führen zu einer kontinuierlichen weiteren Antigenexposition. Gleichzeitig setzen die Makrophagen Trigger frei, die in benachbarten Mesothelzellen Entzündungsmediatoren wie Prostaglandine, Stickoxide, hochreaktive Sauerstoffverbindungen und Wachstumsfaktoren aktivieren [57]. Man spricht von der „frustranen Phagozytose“. Interessanterweise konnten Carbon-Nanofasern diese Entzündungseffekte im Tiermodell auslösen, während dieselben Nanofasern in vitro an isolierten

Mesothelzellen keine bzw. kaum entzündliche Reaktionen hervorriefen. Stattdessen zeigten sich aber signifikante Schäden an den Zellmembranen, vergleichbar denen, die in vivo bei Makrophagen unter Stress beobachtet wurden [57]. Dieser zelluläre Stress beeinträchtigt die Funktionsfähigkeit der Zellen und begünstigt möglicherweise die Tumorentstehung.

Typischerweise ist beim MPM die prinzipiell durchaus mögliche Elimination von Mesotheliomzellen durch die körpereigene Abwehr stummgeschaltet. Analog zu anderen Tumoren scheint es bei fortgesetzter Antigenexposition zu einer Immunevasion zu kommen [58]. Beobachtet wurde eine Downregulation von T-Zell-Oberflächenmarkern wie CD2 und CD3, über die Antigen-signale ins Zellinnere geleitet werden, bei tumorinfiltrierenden Lymphozyten. In MPM sind sowohl CD4-positive als auch CD8-positive T-Effektorzellen (NK-Zellen und Helferzellen) nachgewiesen. Dabei sind die beteiligten Epitope als mögliche Therapieziele von hohem Interesse. In letzter Zeit kam dabei ein Protein besonders in den Fokus, das Cytotoxic T-Lymphocyte Antigen-4 (CTLA-4), einer der wichtigsten negativen Regulatoren der T-Zell-Aktivierung [59].

CTLA-4-Blockade: Ipilimumab und Tremelimumab

Zur Aktivierung von T-Zellen müssen die Stimulation des T-Zell-Rezeptors (TCR) durch Major Histocompatibility Komplexe (MHCs) auf Antigen-präsentierenden Zellen (APCs) und eine fein abgestimmte Balance aus stimulierenden und inhibierenden Signalen zusammenkommen, die mit ihren entsprechenden Rezeptoren interagieren und so die Immunantwort modellieren [60]. Dabei ist eine exakte Expressionskontrolle dieser Liganden vonnöten, um einerseits eine effektive Immunantwort zu generieren

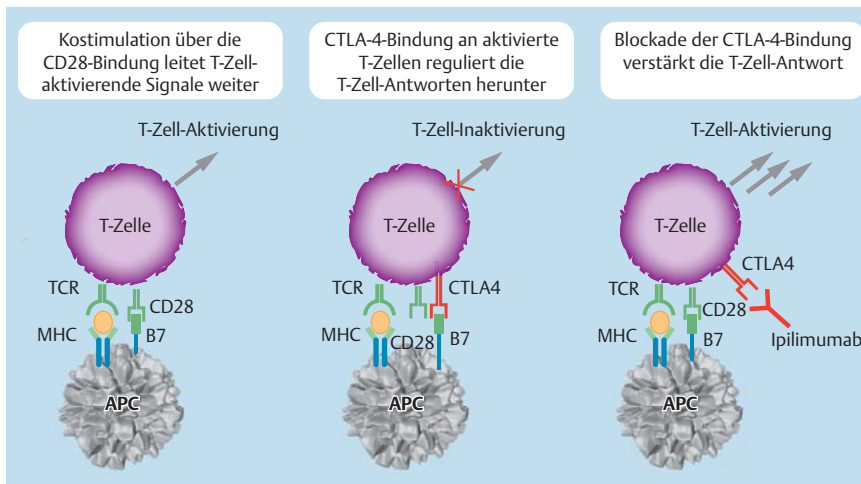


Abb. 3 Regulation der T-Zell-Aktivierung über CTLA-4-Blockade und Wirkmechanismus von Ipilimumab. APC = Antigen-präsentierende Zelle, MHC = Haupthistokompatibilitätskomplex, TCR = T-Zell-Rezeptor. (Quelle: Abbildung modifiziert nach Lebbe C, Hoos A, Chin K, et al. Effect of dose on efficacy and safety in ipilimumab-treated patients with advanced melanoma – results from a phase II, randomized, dose-ranging study. Presented at the 33rd European Society for Medical Oncology (ESMO) Congress; September 12–16, 2008; Stockholm, Schweden. *Ann Oncol.* 2008; 19 (suppl 8): Abstract 7690. Copyright: Bristol-Myers Squibb GmbH & Co. KGaA.)

und andererseits die aktivierten Immunzellen nach Beseitigung der Antigene wieder zu beruhigen [59]. Eine wichtige Rolle spielen dabei die T-Zell-Oberflächenproteine CD28 und CTLA-4. CD28 stimuliert in frühen Phasen die Immunantwort, indem es an die Liganden B7-1 und B7-2 auf Antigen-präsentierenden Zellen bindet, während das strukturell verwandte CTLA-4 in späteren Phasen durch Bindung an dieselben Liganden die Interaktion mit CD28 unterbindet und so die Sekretion von Interleukin-2 (IL-2) und Anti-Apoptose-Faktoren beendet [61]. In Folge chronischer Antigenexposition wird jedoch auf den APC (unter anderem) CTLA-4 dauerhaft exponiert, sodass die Immunreaktion unterdrückt wird und es zu einer Antigentoleranz kommt. Da CTLA-4 eine hohe Affinität für B7 hat, reichen selbst geringe Konzentrationen für eine T-Zell-supprimierende Wirkung. Andererseits bietet sich in der Blockade von CTLA-4 mittels monoklonaler Antikörper eine Möglichkeit, die Unterdrückung der T-Zell-Antwort aufzuheben und einen Immunangriff auf das Tumorgewebe zuzulassen. Das Prinzip der CTLA-4-Blockade, das in

• **Abb. 3** schematisch dargestellt wird, hat sich im Mausmodell mit einer Vielzahl von Kombinationen als synergistisch erwiesen, unter anderem mit Impfstoffen, Chemotherapie, Radiatio, Antikörpern, Kryoablation und operativer Resektion [59]. Ipilimumab ist ein vollständig humanisierter, monoklonaler IgG1κ-Anti-CTLA-4-Antikörper. Die Zulassung für die Erstlinie erfolgte anhand der Daten von zwei retrospektiven Phase-4-Studien (CA184338 und CA184332) mit 120 bzw. 61 therapie-naiven Patienten sowie anhand gepoolter Daten von Phase-2- und Phase-3-Studien mit chemo-naiven Patienten, die mit einer Ipilimumab-Induktionstherapie (3 mg/kg Körpergewicht) in Monotherapie behandelt wurden. Die Ein-Jahres-Überlebensraten betragen 49,3% in Studie CA184332 bzw. 59,5% in Studie CA184338, das mediane Gesamtüberleben 11,5 bzw. 14,3 Monate [62,63].

Bei mit Ipilimumab behandelten Melanompatienten zeigte sich eine starke Korrelation zwischen einer Zunahme der Zahl tumorinfiltrierender Lymphozyten und dem klinischen Ansprechen [64]. Ipilimumab wird derzeit bei diversen anderen Tumortypen, unter anderem Prostata- und Lungenkarzinom und Lymphomen, in verschiedenen Kombinationen klinisch geprüft.

Tremelimumab, ein weiterer Anti-CTLA-4-Antikörper, befindet sich derzeit in mehreren klinischen Studien der Phase 2 als Monotherapie gegen MPM.

In einer einarmigen Phase-2-Studie an 29 MPM-Patienten, die nach Versagen einer platinhaltigen Chemotherapie progredient waren, brachte die Studie, obwohl sie ihren primären Endpunkt

verfehlte, interessante Ergebnisse. Bei zwei Patienten kam es zu anhaltenden Teilremissionen von 6 bzw. 18 Monaten Dauer. Ein Krankheitsstillstand wurde bei neun Patienten (31%) erreicht. Die progressionsfreie Überlebenszeit betrug 6,2 Monate (95% KI 1,3–11,1) und die Gesamtüberlebenszeit 10,7 Monate (0,0–21,9) [65].

Diskussion

Während der Gipfel der Erkrankungsinzidenz beim malignen Pleuramesotheliom in den kommenden Jahren erwartet wird, sind wir trotz einiger Fortschritte in den letzten Jahren nicht wirklich gerüstet für eine zufriedenstellende Behandlung dieser Patienten mit Option auf ein Langzeitüberleben. Eine möglichst frühe Diagnosestellung muss angestrebt werden, ebenso die Identifikation von aussagekräftigen Biomarkern bei noch asymptomatischen MPM-Kandidaten. Einen Fortschritt könnte die Entdeckung einer Treiber-Mutation für die Therapie mit zielgerichteten Substanzen sowohl im Sinne spezifischer Antikörper als auch kleinmolekularer Kinaseinhibitoren darstellen. In einem solchen Fall wäre die Translation „from bench to bedside“ schnell zu bewerkstelligen. Trimodale Konzepte müssen besser verträglich werden, sodass mehr Patienten davon profitieren können.

Danksagung

Die Autoren danken Anja Hofner für ihre Unterstützung bei der Zusammenstellung des Manuskriptes (Medical Writing).

Interessenkonflikt

C. Grohé hat Reisekosten und Vortragshonorare von Boehringer und Roche sowie Honorare für Beratertätigkeit von Lilly erhalten. S. Kurz gibt an, dass kein Interessenkonflikt besteht.

Literatur

- 1 McDonald JC, McDonald AD. The epidemiology of mesothelioma in historical context. *Eur Respir J* 1996; 9: 1932–1942
- 2 Robinson BM. Malignant pleural mesothelioma: an epidemiological perspective. *Ann Cardiothorac Surg* 2012; 14: 491–496
- 3 Muers MF, Stephens RJ, Fisher P et al. Active symptom control with or without chemotherapy in the treatment of patients with malignant pleural mesothelioma (MSO1): a multicentre randomised trial. *Lancet* 2008; 371: 1685–1694
- 4 Robinson BW, Musk AW, Lake RA. Malignant mesothelioma. *Lancet* 2005; 366: 397–408
- 5 Scherpereel A, Astoul P, Baas P et al. Guidelines of the European Respiratory Society and the European Society of Thoracic Surgeons for the management of malignant pleura mesothelioma. *Eur Respir J* 2010; 35: 479–495
- 6 Gamba K, Fujimoto N, Aoe K et al. Treatment and survival analyses of malignant mesothelioma in Japan. *Acta Oncol* 2013; 52: 803–808
- 7 Rusch VW, Giroux D. Do we need a revised staging system for malignant pleural mesothelioma? Analysis of the IASLC database. *Ann Cardiothorac Surg* 2012; 1: 438–448
- 8 Cao C, Tian D, Manganas C et al. Systematic review of trimodality therapy for patients with malignant pleural mesothelioma. *Ann Cardiothorac Surg* 2012; 1: 428–437
- 9 Fahrner R, Ochsenbein A, Schmid RA et al. Long term survival after trimodal therapy in malignant pleural mesothelioma. *Swiss Med Wkly* 2012; 142: w13686
- 10 Bedirhan MA, Cansever L, Demir A et al. Which type of surgery should become the preferred procedure for malignant pleural mesothelioma: extrapleural pneumonectomy or extended pleurectomy? *J Thorac Dis* 2013; 446–454
- 11 Campbell K et al. Malignant pleural mesothelioma: 2013 state of the art. *Bull Cancer* 2013 Nov 14 [Epub ahead of print]
- 12 Zauderer MG, Krug LM. Pleurectomy/decortications, chemotherapy, and intensity modulated radiation therapy for malignant pleural mesothelioma: rationale for multimodality therapy incorporating lung-sparing surgery. *Ann Cardiovasc Surg* 2012; 487–490
- 13 Helou J, Clement-Colmou K, Sylvestre A et al. Helical tomotherapy in the treatment of malignant pleural mesothelioma: The impact of low doses on pulmonary and oesophageal toxicity. *Cancer Radiother* 2013; 755–762
- 14 Treasure T, Lang-Lazdunski L, Waller D et al. Extra-pleural pneumonectomy versus no extra-pleural pneumonectomy for patients with malignant pleural mesothelioma: clinical outcomes of the Mesothelioma and Radical surgery (MARS) randomized feasibility study. *Lancet Oncol* 2011; 763–772
- 15 Fiedberg JS. The state of the art in the technical performance of lung sparing operations for malignant pleural mesothelioma. *Semin Thorac Cardiovasc Surg* 2013; 25: 125–143
- 16 Ploenes T, Osei-Agyemang T, Krohn A et al. Changes in lung function after surgery for mesothelioma. *Asian Cardiovasc Thorac Ann* 2013; 21: 48–55
- 17 Sugarbaker DJ, Gill RR, Yeap BY et al. Hyperthermic intraoperative pleural cisplatin chemotherapy extends interval to recurrence and survival among low-risk patients with malignant pleural mesothelioma undergoing surgical macroscopic complete resection. *J Thorac Cardiovasc Surg* 2013; 145: 955–996
- 18 Minatel E, Trovo M, Polesel J et al. Radical pleurectomy/decortication followed by high dose of radiation therapy for malignant pleural mesothelioma. Final results with long-term follow-up. *Lung Cancer* 2013; pii: S0169-5002(13)00457-1
- 19 Vogelzang N, Rusthoven J, Symanowski J et al. Phase III study of pemetrexed in combination with cisplatin versus cisplatin alone in patients with malignant pleural mesothelioma. *J Clin Oncol* 2003; 21: 2636–2644
- 20 Santoro A, O'Brien ME, Stahel RA et al. Pemetrexed plus cisplatin or pemetrexed plus carboplatin for chemo-naïve patients with malignant pleural mesothelioma: results of the International Expanded Access Program. *J Thorac Oncol* 2008; 3: 756–763
- 21 Ceresoli GL, Zucali PA, De Vincenzo F et al. Retreatment with pemetrexed-based chemotherapy in patients with malignant pleural mesothelioma. *Lung Cancer* 2011; 72: 73–77
- 22 van Meerbeek JP, Gaafar R, Manegold C et al. European Organisation for Research and Treatment of Cancer Lung Cancer Group; National Cancer Institute of Canada Randomized phase III study of cisplatin with or without raltitrexed in patients with malignant pleural mesothelioma: an intergroup study of the European Organisation for Research and Treatment of Cancer Lung Cancer Group and the National Cancer Institute of Canada. *J Clin Oncol* 2005; 23: 6881–6889
- 23 Woods B, Paracha N, Scott DA et al. Raltitrexed plus cisplatin is cost-effective compared with pemetrexed plus cisplatin in patients with malignant pleural mesothelioma. *Lung Cancer* 2012; 75: 261–267
- 24 Byrne MJ, Davidson JA, Musk AW et al. Cisplatin and gemcitabine treatment for malignant mesothelioma: a phase II study. *J Clin Oncol* 1999; 17: 25–30
- 25 Castagneto B, Zai S, Dongiovanni D et al. Cisplatin and gemcitabine in malignant pleural mesothelioma: a phase II study. *Am J Clin Oncol* 2005; 28: 223–226
- 26 Kalmadi SR, Rankin C, Kraut MJ et al. Gemcitabine and cisplatin in unresectable malignant mesothelioma of the pleura: a phase II study of the Southwest Oncology Group (SWOG 9810). *Lung Cancer* 2008; 60: 259–263
- 27 Nowak AK, Byrne MJ, Williamson R et al. A multicentre phase II study of cisplatin and gemcitabine for malignant mesothelioma. *Br J Cancer* 2002; 87: 491–496
- 28 Janne PA, Simon GR, Langer CJ et al. Phase II trial of pemetrexed and gemcitabine in chemotherapy-naïve malignant pleural mesothelioma. *J Clin Oncol* 2008; 26: 1465–1471
- 29 Scagliotti GV, Shin DM, Kindler HL et al. Phase II study of pemetrexed with and without folic acid and vitamin B12 as front-line therapy in malignant pleural mesothelioma. *J Clin Oncol* 2003; 21: 1556–1561
- 30 Steele JP, Shamash J, Evans MT et al. Phase II study of vinorelbine in patients with malignant pleural mesothelioma. *J Clin Oncol* 2000; 18: 3912–3917
- 31 Zucali PA, Perrino M, Lorenzi E et al. Vinorelbine in pemetrexed-pretreated patients with malignant pleural mesothelioma. *Lung Cancer* 20. 11 2013; Pii:S0169-5002(13)00522-9
- 32 Zucali PA, Ceresoli GL, Garassino I et al. Gemcitabine and vinorelbine in pemetrexed-pretreated patients with malignant pleural mesothelioma. *Cancer* 2008; 112: 1555–1556
- 33 Toyokawa G, Takenoyama M, Hirai F et al. Gemcitabine and vinorelbine as second-line or beyond treatment in patients with malignant pleural mesothelioma pretreated with platinum plus pemetrexed chemotherapy. *Int J Clin Oncol* 2013 [Epub ahead of print]
- 34 Zucali PA, Simonelli M, Michetti G et al. Secondline chemotherapy in malignant pleural mesothelioma: results of a retrospective multicenter survey. *Lung Cancer* 2012; 75: 360–367
- 35 Foster JM, Radhakrishna U, Govindarajan V et al. Clinical implications of novel activating EGFR mutations in malignant peritoneal mesothelioma. *World J Surg Oncol* 2010; 8: 88
- 36 Barbieri F, Wurth R, Favoni RE et al. Receptor tyrosine kinase inhibitors and cytotoxic drugs affect pleural mesothelioma cell proliferation: insight into EGFR and ERK1/2 as antitumor targets. *Biochem Pharmacol* 2011; 82: 1467–1477
- 37 Liu Z, Klominek J. Inhibition of proliferation, migration, and matrix metalloproteinase production in malignant mesothelioma cells by tyrosine kinase inhibitors. *Neoplasia* 2004; 6: 705–712
- 38 Garland LL, Rankin C, Gandara DR et al. Phase II study of erlotinib in patients with malignant pleural mesothelioma: a Southwest Oncology Group Study. *J Clin Oncol* 2007; 25: 2406–2413
- 39 Porta C, Mutti L, Tassi GL. Negative results of an Italian Group for Mesothelioma (G.I.Me.) pilot study of single-agent imatinib mesylate in malignant pleural mesothelioma. *Cancer Chemother Pharmacol* 2007; 59: 149–150
- 40 Ali Y, Lin Y, Ghariba MM et al. Phase I and pharmacokinetic study of imatinib mesylate (Gleevec) and gemcitabine in patients with refractory solid tumors. *Clin Cancer Res* 2007; 13: 5876–5882
- 41 Kurai J, Chikumi H, Hashimoto K et al. Therapeutic antitumor efficacy of anti-epidermal growth factor receptor antibody, cetuximab, against malignant pleural mesothelioma. *Int J Oncol* 2012; 41: 1610–1618
- 42 Kindler HL, Karrison TG, Gandara DR et al. Multicenter, double-blind, placebo-controlled, randomized phase II trial of gemcitabine/cisplatin plus bevacizumab or placebo in patients with malignant mesothelioma. *J Clin Oncol* 2012; 30: 2509–2515
- 43 Ceresoli GL, Zucali PA, Mencoboni M et al. Phase II study of pemetrexed and carboplatin plus bevacizumab as first line therapy in malignant pleural mesothelioma. *Br J Cancer* 2013; 109: 552–558
- 44 Jackman DM, Kindler HL, Yeap BY et al. Erlotinib plus bevacizumab in previously treated patients with malignant pleural mesothelioma. *Cancer* 2008; 113: 808–814

- 45 Baas P, Boogerd W, Dalesio O et al. Thalidomide in patients with malignant pleural mesothelioma. *Lung Cancer* 2005; 48 : 291–296
- 46 Buikhuisen WA, Burgers JA, Vincent AD et al. Thalidomide versus active supportive care for maintenance in patients with malignant mesothelioma after first-line chemotherapy (NVALT 5): an open-label, multi-centre, randomized phase 3 study. *Lancet Oncol* 2013; 14 : 543–551
- 47 Jahan T, Gu L, Kratzke R et al. Vatalanib in malignant mesothelioma: a phase II trial by the Cancer and Leukemia Group B (CALGB 30107). *Lung Cancer* 2012; 76: 393–396
- 48 Dubey S, Janne PA, Krug L et al. A phase II study of sorafenib in malignant Mesothelioma: results of Cancer and Leukemia Group B 30307. *J Thorac Oncol* 2010; 5: 1655–1661
- 49 Nowak AK, Millward MJ, Creaney J et al. A phase II study of intermittent sunitinib malate as second-line therapy in progressive malignant pleural mesothelioma. *J Thorac Oncol* 2012; 9: 1449–1456
- 50 O'Brien ME, Gaafar RM, Popat S et al. Phase II study of first-line bortezomib and cisplatin in malignant pleural mesothelioma and prospective validation of progression free survival rate as a primary end-point for mesothelioma clinical trials (European Organisation for Research and Treatment of Cancer 08052). *Eur J Cancer* 2013; 49 : 2815–2822
- 51 Fennell DA, McDowell C, Busacca S et al. Phase II clinical trial of first or second-line treatment with bortezomib in patients with malignant pleural mesothelioma. *J Thorac Oncol* 2012; 7: 1466–1470
- 52 Testa JR, Cheung M, Pei J et al. Germline BAP1 mutations predispose to malignant mesothelioma. *Nature Genetics* 2011; 43: 1022–1025
- 53 Nowak AK. Chemotherapy for malignant pleural mesothelioma: a review of current management and a look to the future. *Ann Cardiothorac Surg* 2012; 1: 508–515
- 54 Neumann V, Löseke S, Nowak D et al. Malignant Pleural Mesothelioma. *Dtsch Arztebl Int* 2013; 110: 319–326
- 55 Schinwald A, Donaldson K. Use of back-scatter electron signals to visualize cell/nanowires interactions in vitro and in vivo; frustrated phagocytosis of long fibres in macrophages and compartmentalisation in mesothelial cells in vivo. *Part Fibre Toxicol* 2012; 9: 34–47
- 56 Donaldson K. The inhalation toxicology of p-aramid fibrils. *Crit Rev Toxicol* 2009; 39: 487–500
- 57 Murphy FA, Schinwald A, Poland CA et al. The mechanism of pleural inflammation by long carbon nanotubes: interaction of long fibres with macrophages stimulates them to amplify pro-inflammatory responses in mesothelial cells. *Part Fibre Toxicol* 2010; 9: 8
- 58 Upham JW, Garlepp MJ, Musk AW et al. Malignant mesothelioma: new insights into tumour biology and immunology as a basis for new treatment approaches. *Thorax* 1995; 50: 887–893
- 59 Grosso JF, Jure-Kunkel MN. CTLA-4 blockade in tumor models: an overview of preclinical and translational research. *Cancer Immunity* 2013; 13: 5
- 60 Salama AK, Hodi FS. Cytotoxic T-lymphocyte-associated antigen-4. *Clin Cancer Res* 2011; 17: 4622–4628
- 61 Acuto O, Michel F. CD28-mediated co-stimulation: a quantitative support for TCR signalling. *Nat Rev Immunol* 2003; 3: 939–951
- 62 Margolin K, Wong SL, Penrod JR et al. Effectiveness and safety of first-line ipilimumab (IPI) 3 mg/kg therapy for advanced melanoma (AM): Evidence from a U.S. multisite retrospective chart review. *European Cancer Congress 2013 (ECCO-ESMO-ESTRO)*, abstract #3742
- 63 Patt D, Wong SL, Juday T et al. A community-based, real-world, study of treatment-naive advanced melanoma (AM) patients treated with 3 mg/kg ipilimumab (IPI) in the United States. *European Cancer Congress 2013 (ECCO-ESMO-ESTRO)*, abstract #3751
- 64 Hamid O, Schmidt H, Nissan A et al. A prospective phase II trial exploring the association between tumor microenvironment biomarkers and clinical activity of ipilimumab in advanced melanoma. *J Transl Med* 2011; 9: 204
- 65 Calabrò L, Morra A, Fonsatti E et al. Tremelimumab for patients with chemotherapy-resistant advanced malignant mesothelioma: an open-label, single-arm, phase 2 trial. *Lancet Oncol* 2013; 14: 1104–1111
- 66 Hillerdal G, Sorensen JB, Sundström S et al. Treatment of malignant pleural mesothelioma with carboplatin, liposomized doxorubicin, and gemcitabine: a phase II study. *J Thorac Oncol* 2008; 11: 1325–1331
- 67 Metintas M, Ak G, Erginel S et al. A retrospective analysis of malignant pleural mesothelioma patients treated either with chemotherapy or best supportive care between 1990 and 2005. A single institution experience. *Lung Cancer* 2007; 55: 379–387
- 68 Knuutila A, Salomaa ER, Saikkonen S et al. Pemetrexed in malignant pleural mesothelioma and the clinical outcome. *Clin Respir J* 2012; 6: 96–103