

Die Rolle von IL-1 β in der Dermatologie

The Role of IL-1 β in Dermatology

Autoren

R. U. Reidel¹, C. E. Zielinski^{1,2}

Institute

¹ Klinik für Dermatologie und Allergologie, Charité – Universitätsmedizin Berlin

² Berlin-Brandenburger Centrum für Regenerative Therapien (BCRT), Charité – Universitätsmedizin Berlin

Bibliografie

DOI <http://dx.doi.org/10.1055/s-0034-1365567>
 Online-Publikation: 6.5.2014
 Akt Dermatol 2014; 40: 437–444
 © Georg Thieme Verlag KG
 Stuttgart · New York
 ISSN 0340-2541

Korrespondenzadresse

Dr. med. Christina Zielinski
 AG Zelluläre Immunregulation
 Klinik für Dermatologie
 und Allergologie
 Charité – Universitätsmedizin
 Charitéplatz 1
 10117 Berlin
christina.zielinski@charite.de

Zusammenfassung

Zytokine sind maßgeblich an der Modulation von Immunantworten beteiligt und tragen so entscheidend zur Pathogenese vieler chronisch inflammatorischer Dermatosen bei. Interleukin-1beta (IL-1 β) ist das älteste Zytokin und genießt auch viele Jahre nach seiner initialen Entdeckung 1977 sehr große wissenschaftliche und klinische Aufmerksamkeit. Nach der Entdeckung des Inflammasomenkomplexes, der Multiproteine-Maschinerie, die zur Sekretion von bioaktivem IL-1 β führt, explodierte die wissenschaft-

liche Aktivität an diesem Molekül und führte auch zu neuen Immuntherapien im Bereich der autoinflammatorischen Syndrome, die durch Mutationen im Inflammasom und gesteigerte IL-1 β -Aktivität gekennzeichnet sind. In dem vorliegenden Übersichtsartikel soll aufgezeigt werden, dass das Spektrum IL-1 β -vermittelter Hauterkrankungen die autoinflammatorischen Syndrome weit übersteigt und dass diese Erkrankungen aufgrund ihrer IL-1 β -vermittelten Pathogenese bei Versagen konventioneller Therapien ebenfalls von IL-1 β -spezifischen Immuntherapien profitieren dürften.

Einleitung

Die Haut ist das größte Organ des Menschen und schützt uns vor einem weiten Spektrum mikrobieller Angriffe. Hierzu dient der Entzündungsprozess als protektiver Mechanismus der Infektabwehr. In einigen Fällen jedoch können primäre Entzündungsprozesse auch ohne externen mikrobiellen Reiz zu dermatologischen Krankheitsbildern aus dem Formenkreis der chronisch inflammatorischen Erkrankungen und autoinflammatorischen Syndrome führen. Die zugrunde liegenden Mechanismen wurden in den letzten Jahren intensiv erforscht und es wurden eine Reihe von verschiedenartigen molekularen Botenstoffen identifiziert, die am Entzündungsprozess beteiligt sind. Interleukin-1beta (IL-1 β) ist das erste beschriebene Zytokin. Es wurde 1977 erstmalig als Pyrogen identifiziert [1]. Seine immunologischen Funktionen, wie die Stimulation der Lymphozyten, wurden wenig später erkannt. Das große Interesse an diesem Botenstoff brach allerdings erst ca. 30 Jahre nach seiner Entdeckung aus, als der zytoplasmatische Multiproteinkomplex identifiziert wurde, der die Aktivierung und Sekretion von IL-1 β steuert, das Inflammasom [2]. Pathogenassoziierte Moleküle (PAMPs), aber auch ge-

weebeieigene Substanzen, die nach einem Trauma freigesetzt werden (DAMPs), können zu einer Aktivierung von Inflammasomen führen. Bei Aktivierung des NLRP3-Inflammasoms (NOD-like receptor family, pyrin domain containing 3) wird Caspase-1 mithilfe des Adaptermoleküls ASC (apoptosis-associated speck-like protein containing C-terminal caspase recruitment domain) aktiviert, welches pro-IL-1 β und pro-IL-18 in seine biologisch aktiven Substrate spaltet. Der damit einhergehende Entzündungsprozess hat hierbei eine protektive und regenerative Funktion, da durch IL-1 β und seine nachgeordneten Funktionen auf das Immunsystem die Eliminierung der infektiösen Agenzien und die Wiederherstellung der Gewebeintegrität eingeleitet wird. Allerdings sind auch Mutationen im Bereich des Inflammasomenkomplexes beschrieben worden, die zu einer intrinsischen Aktivierung der IL-1 β -Produktion führen und auch ohne externe Stimuli eine Entzündungsreaktion induzieren. Dies ist die biologische Grundlage der autoinflammatorischen Syndrome. Jedoch ist zu betonen, dass IL-1 β in einer großen Vielzahl von pathologischen Prozessen beteiligt ist und deshalb einen interessanten therapeutischen Angriffspunkt bei vielen dermatologischen Erkrankungen jenseits der sehr seltenen autoinflammatorischen Syndrome darstellt. Inflammasomen wurden bisher haupt-

sächlich in Zellen des angeborenen Immunsystems studiert, z. B. in Makrophagen und dendritischen Zellen. Inflammasomen sind jedoch auch in Keratinozyten exprimiert, wo sie über IL-1 β -Produktion unter anderem am Entzündungsprozess nach UVB-Bestrahlung [3], bei der Kontaktdermatitis [4] und der Psoriasis [5] beteiligt zu sein scheinen.

Im Folgenden werden wir die Eigenschaften von IL-1 β und seine Rolle bei physiologischen Prozessen der Haut vorstellen. Zudem werden dermatologische Krankheitsbilder vorgestellt, bei denen neue wissenschaftliche Erkenntnisse eine zentrale Rolle von IL-1 β identifiziert haben (► **Tab. 1**). Dies eröffnet neue, spezifischere Behandlungsstrategien für eine große Vielzahl dermatologischer Erkrankungen.

Interleukin-1 β – Eigenschaften

IL-1 β wird von einer Vielzahl von Zellen des angeborenen Immunsystems, wie z. B. Monozyten, Makrophagen und dendritischen Zellen, produziert. Es bindet an seinen Rezeptor IL-1RI, welcher von fast allen Zellen exprimiert wird. Aufgrund dieser ubiquitären Wirkung muss die Aktivität von IL-1 β stringent kontrolliert werden. Ein regulatorischer Mechanismus wird z. B. über IL-1RII vermittelt. IL-1RII blockiert die Wirkung von IL-1 β , indem es IL-1 β in gebundener oder löslicher Form bindet, aber das Signal nicht in die Zelle weiterleitet. So kann z. B. die Aktivität von IL-1 β auf Nachbarzellen reduziert werden. In Abhängigkeit der Zielzellen hat IL-1 β unterschiedliche Funktionen. Es konnte gezeigt werden, dass IL-1 β in T-Zellen die Fähigkeit zur Produktion von anti-entzündlichem Interleukin-10 (IL-10) abschaltet [6]. Dies führt zur ungebremsten Produktion pro-entzündlicher Zytokine ohne negative Rückkoppelung durch IL-10 und könnte eine Ursache für chronische Entzündungsreaktionen der Haut darstellen. In der Tat hat man z. B. bei Psoriasis erhöhte IL-1 β -Werte in der befallenen Haut feststellen können, die mit einer Erhöhung pro-inflammatorischer Zytokine wie Interleukin-17 (IL-17) und Interferon-gamma (IFN- γ), aber einer Erniedrigung von anti-inflammatorischem IL-10 einhergingen [7, 8]. IL-1 β hat zudem die Eigenschaft, die Proliferation von T-Helferzellen zu erhöhen [9] und, ähnlich wie IL-12 und IL-18 auch, die Polarisierung von Th1-Zellen und Produktion von IFN- γ zu unterstützen.

Große Prominenz hat IL-1 β jedoch kürzlich vor allem durch seine wichtige Rolle in der Induktion von pro-inflammatorischen humanen Th17-Zellen erlangt. Diese T-Helferzellen wurden vor ca. sieben Jahren erstmalig beschrieben und haben eine entscheidende Rolle in der Pathogenese einer Vielzahl von Autoimmunerkrankungen wie der Psoriasis, Multipler Sklerose und der rheumatoiden Arthritis, aber auch multipler anderer chronischer inflammatorischer Erkrankungen der Haut [10]. Interessanterweise zeigen neuere Studien, dass IL-1 β vor allem einen pathogenen Th17-Zelltyp induziert, während eine Polarisierung in anti-inflammatorische Th17-Zellen auch ohne IL-1 β möglich ist [6]. Dies impliziert, dass IL-1 β eine Art molekularer Schalter für pro- und anti-entzündliche Th17-Zell-vermittelte Immunprozesse darstellt. Dies hat auch klinische Relevanz für die Bekämpfung kutaner oder mukosaler *Candida albicans*-Infektionen, denn nur Th17-Zellen, welche den pro-inflammatorischen IL-1 β -abhängigen Phänotyp zeigen, können *Candida albicans* spezifisch erkennen und eliminieren, während beispielsweise *Staphylokokkus aureus* auch von IL-1 β -unabhängigen Th17-Zellen spezifisch erkannt werden kann [6].

Tab. 1 IL-1 β -vermittelte Erkrankungen mit Hautbeteiligung.

Hautkrankheiten mit IL-1 β -vermittelter Pathophysiologie
Autoinflammatorische Syndrome (CAPS-Syndrom, Schnitzler-Syndrom)
Sweet-Syndrom
Pyoderma gangraenosum
Morbus Adamantiades-Behçet
Acne inversa
Psoriasis vulgaris
Graft-versus-Host-Disease
Atopische Dermatitis
Vitiligo
Allergische Kontaktdermatitis
Urtikaria-Vaskulitis

Neben den immunologischen Effekten von IL-1 β wurden auch Effekte auf andere Zellen nicht hämatopoetischen Ursprungs beschrieben. Hervorzuheben ist hier die destruktive Rolle dieses Zytokins auf die pankreatischen Inselzellen und somit auf die Pathogenese des Diabetes mellitus Typ 2. Dies wurde durch erfolgreiche klinische Studien mit IL-1-Rezeptorantagonisten (IL-1RA) bekräftigt [11].

Inflammasomen führen nicht nur zur Produktion von biologisch aktivem IL-1 β , sondern induzieren über die Caspase-1-Aktivität auch die Sekretion von IL-18. IL-18 unterstützt die Th1-Zellpolarisierung durch Erhöhung der IFN- γ -Produktion [12]. Es hat aber auch andere immunologische Eigenschaften wie die Synthese von Chemokinen, Induktion von Adhäsionsmolekülen und von Stickstoffmonoxid [13]. Störungen im Inflammasom, die den autoinflammatorischen Syndromen zugrunde liegen, haben somit auch Einfluss auf andere Zytokine als nur IL-1 β . Obwohl auch IL-1 α über Caspase-1 aktiviert werden kann, ist dieses Zytokin auch in seiner pro-IL-1 α -Form biologisch aktiv. Da es wie IL-1 β auch an den IL-1R bindet, ist seine Rolle im Vergleich zu IL-1 β noch Gegenstand aktueller Studien. Die Einführung von anti-IL-1 β (Canakinumab) in die Klinik lässt durch den Vergleich mit IL-1Ra (Anakinra), welches die Signaltransduktion beider Zytokine unterbindet, ebenfalls neue Erkenntnisse zur differentiellen Rolle beider Zytokine erwarten.

Autoinflammatorische Syndrome als Modell-erkrankungen der IL-1 β -Dysregulation

Der Begriff „Autoinflammation“ wurde 1999 als Gegenpol zur „Autoimmunität“ geprägt [14]. Eine Reihe seltener sogenannter „autoinflammatorischer Syndrome“ (AIS) beruht auf Gendefekten, welche durch Fehlfunktionen im Inflammasom in einer vermehrten IL-1 β -Aktivierung resultieren. Am Entzündungsgeschehen autoinflammatorischer Syndrome ist somit hauptsächlich eine Fehlsteuerung des angeborenen Immunsystems ursächlich, während bei der klassischen Autoimmunität Defekte im adaptiven Immunsystem das Entzündungsgeschehen dominieren. Phänotypisch zeichnen sich diese Patienten typischerweise durch rezidivierende Fieberschübe, urtikarielle Hautveränderungen, Arthritiden, Bauchbeschwerden und andere systemische Symptome aus. Auf die AIS wurde kürzlich ausführlich in einem Artikel in dieser Zeitschrift eingegangen [15]. Daher werden wir uns im Folgenden exemplarisch auf die Cryopyrin-assoziierten periodischen Syndrome (CAPS) und das Schnitzler-Syndrom (SchS) beschränken.

Cryopyrin-assoziierte periodische Syndrome (CAPS)

Das CAPS-Syndrom umfasst ein Spektrum von Erkrankungen, das durch aktivierende Mutationen im NLRP3-Gen hervorgerufen wird. Zu diesem Spektrum gehören drei Entitäten:

1. Die Familiäre Kälteurtikaria (FCU) ist die mildeste CAPS-Variante. Sie beginnt normalerweise im ersten Lebensjahr mit urtikariellem Exanthem, Fieber, Konjunktivitis und muskuloskelettalen Beschwerden infolge von Kälteexposition.
2. Das Muckle-Wells-Syndrom (MWS) nimmt im CAPS-Spektrum eine mittlere Position ein. Die Klinik ähnelt derjenigen der FCU, tritt jedoch temperaturunabhängig auf. Außerdem kommt es beim MWS in der Pubertät aufgrund der chronischen Innenohr-Entzündung zu einem sensorischen Hörverlust.
3. Das Chronic infantile neurological cutaneous and articular Syndrom, das auch als Neonatal-Onset Multisystem Inflammatory Disease bekannt ist (CINCA/NOMID), beginnt bereits im Säuglingsalter mit schweren Fieberattacken, urtikariellem Exanthem, Arthralgien und Lymphadenopathie. Ferner entwickelt sich eine sterile Meningitis mit der Folge eines Hydrozephalus und mentaler Retardierung.

Bei allen drei CAPS-Varianten ist das Medikament Anakinra, welches als IL-1-Rezeptorantagonist fungiert (IL-1Ra), in der Europäischen Union zugelassen.

Schnitzler-Syndrom

Das Schnitzler-Syndrom (SchS) tritt im mittleren Lebensalter mit rezidivierenden urtikariellen Hautmanifestationen und einer monoklonalen Gammopathie unklarer Signifikanz (MGUS) vom IgM- oder seltener auch IgG-Typ auf. Weitere Symptome umfassen rezidivierende Fieberschübe, Arthralgien und Hepatosplenomegalie. Laborchemisch finden sich erhöhte Entzündungsparameter, histologisch ein dermales, neutrophilenreiches Infiltrat. Die Pathogenese des SchS ist bislang noch nicht vollständig aufgeklärt. Bei einigen SchS-Patienten scheint wie bei CAPS-Patienten eine Mutation im NLRP3-Gen ursächlich zu sein [16]. Eine erhöhte Sekretion von IL-1 β konnte sowohl aus mononukleären Zellen des peripheren Bluts [17] als auch in läsionaler Haut [18] von SchS-Patienten nachgewiesen werden.

Therapien mit Antihistaminika, Kortikosteroiden und Immunsuppressiva zeigen nur wenig Wirkung. Therapie der Wahl sind IL-1-Antagonisten. Zu Anakinra liegen zahlreiche Fallberichte und Fallserien vor [18, 19]. Canakinumab zeigte in einer Open-label-Studie an SchS-Patienten bei allen acht Patienten ein rasches und anhaltendes Ansprechen [20]. Ebenso konnte Rilonacept in einer kleinen Open-label-Studie mit acht Patienten seine Wirksamkeit beweisen [21].

Entzündliche Dermatosen mit IL-1-Beteiligung



Sweet-Syndrom

Das Sweet-Syndrom (SS), erstmals 1964 als „akute febrile neutrophile Dermatose“ beschrieben [22], zeichnet sich durch Fieber, periphere Neutrophilie und schmerzhafte, sukkuente, papulöse oder plaqueförmige Hautveränderungen aus (● **Abb. 1**). Histologisch zeigt sich in der oberen Dermis ein diffuses, dichtes Infiltrat aus reifen neutrophilen Granulozyten (● **Abb. 2**). Die Ätiologie ist unklar, jedoch wird eine Assoziation mit Infekten und hämatologischen Tumoren nahegelegt. Hohe Level des Zytokins Granulozyten-Kolonie-stimulierender Faktor (GCSF) wurden wiederholt in Patientenserien nachgewiesen [23]. Ferner gibt es auch Fallbe-

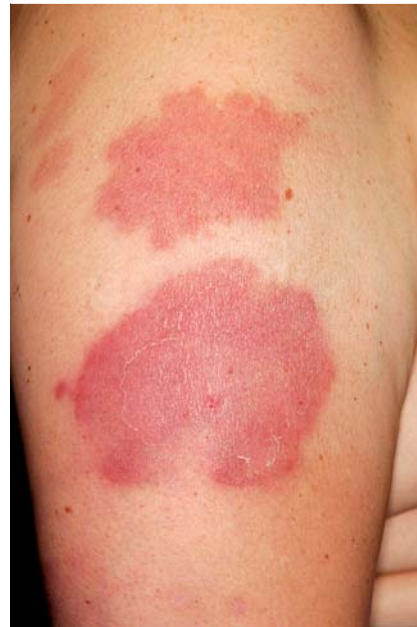

Abb. 1 Klinik des Sweet-Syndroms: schmerzhafte, sukkuente, erythematöse Plaques am rechten Oberarm.

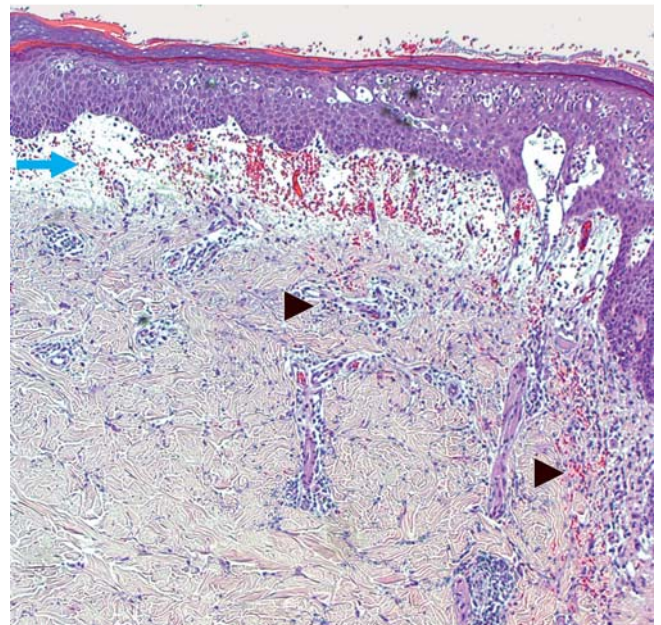


Abb. 2 Histologie des Sweet-Syndroms: massives subepidermales Ödem (blauer Pfeil), dilatierte Lymph- und Blutgefäße, in der oberen Dermis diffuses, dichtes Infiltrat aus reifen neutrophilen Granulozyten (schwarze Pfeile) mit Kernstau und Erythrozytenextravasaten (HE, 5 \times).

richte über eine Induktion der Erkrankung durch exogenes, therapeutisch verabreichtes GCSF [24], sodass die Vermutung nahe liegt, dass dieses Zytokin, welches an Produktion und Überleben der Neutrophilen beteiligt ist, in der Pathogenese des SS eine maßgebliche Rolle spielt. Interessanterweise induziert IL-1 β die Produktion von GM-CSF in T-Helferzellen [25]. In immunhistochemischen Untersuchungen war die IL-1 β -Färbung der Epidermis in gesunder Haut deutlich stärker als in Patientengewebe, was dadurch erklärt werden könnte, dass es im Krankheitsverlauf zu einer Freisetzung von IL-1 β in die Dermis kommt [26]. Die systemische Gabe von Kortikosteroiden bleibt der Goldstandard in der Therapie des SS. Jedoch wurde kürzlich über neun steroidrefraktäre Fälle mit sehr erfolgversprechendem Ansprechen auf eine IL-1 β -Blockade mit Anakinra [27, 28] berichtet,

was wiederum die Bedeutung von IL-1 β in der Pathogenese des SS unterstreicht.

Urtikaria-Vaskulitis

Urtikaria-Vaskulitis (UV) ist gekennzeichnet durch rezidivierende Episoden von Quaddeln, welche länger als 24 Stunden persistieren und nach Rückbildung hyperpigmentierte Maculae zurücklassen. Nach den aktuellen Leitlinien wird die UV nicht mehr als Unterform der Urtikaria klassifiziert, sondern als leukozytoklastische Vaskulitis. In vielen Fällen treten die Hautveränderungen idiopathisch auf, sie können aber auch in Assoziation mit Autoimmunerkrankungen, Infekten, Medikamenteneinnahme oder Tumoren auftreten. Das klinische Erscheinungsbild kann sehr variabel sein, bei schwereren Verläufen findet sich häufig eine Hypokomplementämie. Bei leukozytoklastischer Vaskulitis wurden nicht nur IL-1 β , sondern auch TNF- α und IL-6 vermehrt im Gewebe nachgewiesen [29]. Die Berichte zum erfolgreichen Einsatz der IL-1 β -Antagonisten Anakinra und Canakinumab unterstreichen die Rolle von IL-1 β als Entzündungsmediator bei der UV. Anakinra führte in einem Fallbericht zu einem Langzeitansprechen über 13 Monate [30]. Mit Canakinumab konnte an zehn UV-Patienten in einer Open-label-Studie bereits nach einer Einzeldosis eine deutliche Besserung erzielt werden [31].

Pyoderma gangraenosum

Das Pyoderma gangraenosum (PG) ist eine neutrophile Dermatose, welche durch chronisch-progrediente, schmerzhafte Ulzerationen gekennzeichnet ist und häufig mit verschiedenen Systemerkrankungen, wie zum Beispiel chronisch-entzündlichen Darmerkrankungen oder myeloproliferativen Erkrankungen, einhergeht (● **Abb. 3**). Histologisch zeichnet sich das PG durch dichte, diffuse neutrophile Infiltrate im Ulkusbereich aus (● **Abb. 4**). Obwohl die Erstbeschreibung durch Brocq fast 100 Jahre zurückliegt, ist die Pathogenese der Erkrankung noch immer wenig verstanden. Zumindest gelegentlich scheinen genetische Ursachen eine Rolle zu spielen. Kürzlich wurden in einigen Fällen Mutationen im PSTPIP-Gen beschrieben [32], welche beim sehr seltenen Pyogenic Arthritis-Pyoderma gangraenosum-Acne (PAPA)-Syndrom die IL-1 β -Kaskade in Gang setzen. Auch beim PG ohne PAPA-Syndrom wird daher eine Fehlfunktion auf Zytokinebene diskutiert. Die Anti-IL-1 β -Therapie wurde bereits mit Erfolg eingesetzt [33]. Pathophysiologisch lässt sich dies auch über eine Reduktion der Th17-Zellen erklären, für deren Generierung und Expansion IL-1 β benötigt wird. IL-17 ist maßgeblich an der Rekrutierung von Neutrophilen beteiligt. IL-1 β stellt somit ein interessantes übergeordnetes Molekül zur Modulation Th17-vermittelter Erkrankungen und somit einer Vielzahl neutrophiler Dermatosen dar.

Acne inversa

Acne inversa (AI), im angelsächsischen Bereich auch als Hidradenitis suppurativa bezeichnet, ist eine chronische neutrophile Entzündung der Terminalhaarfollikel, welche durch sterile Abszesse und Fistelbildungen, insbesondere der Achseln und Leistenbeugen, charakterisiert ist. Hinweise verdichten sich, dass auch bei Acne inversa Fehlfunktionen der angeborenen Immunität eine wichtige Rolle spielen könnten. Erhöhte Zytokinlevel, vor allem von TNF- α und IL-1 β , konnten in Zellkulturen von AI-Haut nachgewiesen werden [34] und bieten eine biologische Grundlage für den Einsatz von Biologika. Therapeutisch empfehlen sich Antibiotikakombinationen, Isotretinoin oder die operative Therapie. Bei schwerer oder rezidivierender AI wurden zunehmend Biologika in die Therapie eingeführt. In größeren randomisierten,

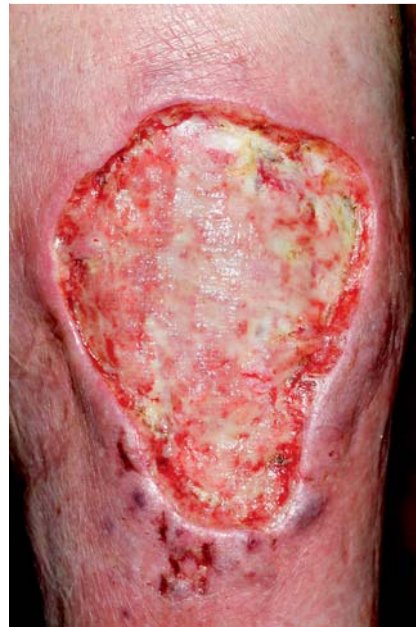

Abb. 3 Klinik des Pyoderma gangraenosum: progredientes, schmierig belegtes Ulkus am rechten Unterschenkel mit aufgeworfenem, unterminiertem, lividem Randsaum.

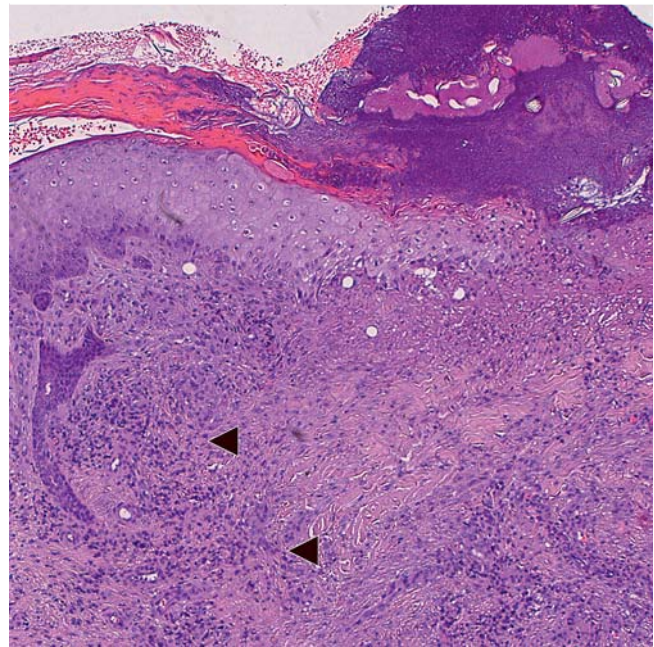


Abb. 4 Histologie des Pyoderma gangraenosum: Epitheldefekt mit Fibrin und neutrophilen Granulozyten bedeckt. Im oberen Korium dichtes, diffuses Infiltrat (schwarze Pfeile) mit zahlreichen neutrophilen und eosinophilen Granulozyten (HE, 5 \times).

doppelblinden Studien konnte mittels TNF- α -Blockade mit Infliximab [35] oder Adalimumab [36] bei der Mehrzahl der behandelten Patienten der Schweregrad der AI verbessert werden. Aber auch zur Anti-IL-1 β -Therapie liegen Fallberichte zur therapeutischen Wirksamkeit bei AI vor. Eine Open-label-Studie mit Anakinra an sechs Patienten konnte nach acht Wochen eine deutliche Verminderung der Krankheitsaktivität im Sartorius-Score nachweisen [37].

Morbus Adamantiades-Behçet

Der Morbus Adamantiades-Behçet (MAB) ist eine chronisch-entzündliche, schubweise verlaufende Systemerkrankung, welche durch die klinische Trias aus rezidivierenden, oralen, aphthösen

Ulzera, Genitalulzera und Uveitis gekennzeichnet ist sowie ferner durch einige Nebenkriterien, wie Erythema-nodosum-artige Hautveränderungen, sterile Pusteln, positives Pathergie-Phänomen, rezidivierende Thrombophlebitis, Arthritiden, Epididymitis, gastrointestinale Beschwerden sowie Meningoenzephalitis. Epidemiologisch ist der MAB vor allem in Ländern häufig, welche im Verlauf der ehemaligen Seidenstraße vom östlichen Mittelmeer bis nach Japan liegen, was einen genetischen Hintergrund nahelegt. Interessanterweise scheinen unter anderem spezifische IL-1 β -Polymorphismen bei türkischen Patienten häufiger zu sein [38]. Diverse infektiöse Noxen, wie Streptokokken, Staphylokokken oder Herpes-simplex-Virus, wurden wiederholt als Triggerfaktoren der Erkrankung diskutiert [39]. Histologisch entwickeln sich vaskulitische Läsionen mit infiltrierenden T-Lymphozyten und neutrophilen Granulozyten. Erfolgreiche Behandlungen mit verschiedenen IL-1 β -modulierenden Therapien wurden berichtet, u.a. mit Anakinra [40] und Gevokizumab [41], einem rekombinanten humanisierten anti-IL-1 β -Antikörper.

Graft-versus-Host-Disease

Die Graft-versus-Host-Disease (GvHD) ist eine infolge einer allogenen Knochenmark- oder Stammzelltransplantation auftretende Erkrankung, bei der die im Transplantat enthaltenen T-Lymphozyten eines Spenders gegen den Empfängerorganismus reagieren und bei der vor allem Haut, Leber und Darm betroffen sein können. Der Hautbefall kann von bullösen über lichenoiden bis zu sklerodermiformen Bildern reichen. Kürzlich konnten bei GvHD-Patienten in Serum und Speichel erhöhte IL-1 β -Level gemessen werden, was sich jedoch nicht mit spezifischen Polymorphismen im IL-1 β -Gen korrelieren ließ [42]. Ferner konnte die GvHD sowohl im Mausmodell als auch bei Patienten als NLRP3-abhängige Erkrankung identifiziert werden [43]. Ob dies in Zukunft den Weg für zielgerichtete IL-1 β -modulierende Therapien bei der GvHD ebnet, ist noch ungewiss.

Vitiligo

Vitiligo vulgaris (VV) ist eine chronische Hauterkrankung, die infolge einer Apoptose von Melanozyten zu Depigmentierung führt. VV tritt oft assoziiert mit Autoimmunerkrankungen wie Hashimoto-Thyreoiditis oder perniziöser Anämie auf, weshalb man auch bei VV eine autoimmune Genese vermutet. In läsionaler Haut von Patienten mit VV konnte man erhöhte Level von TNF- α und IL-1 α nachweisen [44]. Neuere Untersuchungen zeigten, dass Th17-Zellen die VV-Läsionen infiltrieren und residente Zellen wie Keratinozyten und Fibroblasten zur Sekretion von IL-1 β und anderen Zytokinen anregen [45]. Dennoch konnte eine therapeutische Wirksamkeit diverser TNF- α -Blocker [46] bei VV-Patienten nicht nachgewiesen werden. Zur Wirksamkeit von IL-1 β -Antagonisten bei VV liegen bislang noch keine Berichte vor.

Allergische Kontaktdermatitis

Die allergische Kontaktdermatitis (AKD) ist eine T-Zell-vermittelte Hypersensitivitätsreaktion, welche durch eine Vielzahl an Haptenen ausgelöst werden, zum Beispiel durch Metalle wie Nickel oder Chemikalien. In der Sensibilisierungsphase werden naive T-Zellen durch Kontakt mit dem Hapten geprimes. In der Auslösephase werden dann durch einen zweiten Haptenkontakt die Antigen-spezifischen T-Zellen aktiviert und eine Entzündungsreaktion induziert. Bereits 1991 konnte gezeigt werden, dass schon in der frühesten Phase der Sensibilisierung diverse Zytokine hochreguliert werden, unter anderem auch IL-1 β [47]. Zudem wurde gezeigt, dass Trinitrochlorobenzol (TNCB), ein po-

tes Kontaktallergen, eine Inflammation-abhängige IL-1 β -Aktivierung hervorrufen kann und dass in ASC- und NLRP3-knock-out-Mäusen die TNCB-induzierte AKD schwächer ausgeprägt ist [48]. In Übereinstimmung mit diesen Befunden wurde demonstriert, dass die Signaltransduktion über den IL-1-Rezeptor für die T-Zell-Aktivierung sowohl in der Sensibilisierungs- als auch in der Auslösephase erforderlich ist [49]. Ferner konnte die intradermale Applikation eines anti-IL-1-Antagonisten im Mausmodell die Immunantwort auf Kontaktallergene supprimieren [50]. Diese Daten belegen eine wichtige Rolle von IL-1 β in der Pathogenese der allergischen Kontaktdermatitis. Klinische Studien zur therapeutischen Anwendung von IL-1-Antagonisten beim Menschen existieren bislang allerdings noch nicht.

Atopische Dermatitis

Die atopische Dermatitis (AD) ist eine häufige Th2-vermittelte chronisch-entzündliche Hauterkrankung, welche mit Ekzemen und ausgeprägtem Juckreiz einhergeht. Ausgehend von einer Barrierestörung können dabei unterschiedliche Noxen wie Umweltallergene, Bakterien oder Irritantien T-Zell-Antworten hervorrufen und zu einer Zunahme der Krankheitsaktivität führen. Kürzlich konnte gezeigt werden, dass sowohl Hausstaubmilbenallergene als DAMPs [51] als auch Hämolytine und bakterielle Lipoproteine von *Staphylokokkus aureus* als PAMPs fungieren und eine Inflammation-abhängige IL-1 β -Aktivierung hervorrufen können [52]. Für die vermehrte IL-1 β -Freisetzung bei AD sind aber nicht monozytäre Zellen verantwortlich, deren IL-1 β -Produktion bei AD sogar reduziert ist [53]. Stattdessen wird IL-1 β bei AD *in vitro* insbesondere aus Keratinozyten freigesetzt. Dies führt wiederum zu verstärkter pro-inflammatorischer IFN- γ -Produktion, was *in vitro* durch Anakinra vollkommen blockierbar ist [54].

Zur klinischen Anwendung von IL-1-Antagonisten bei AD sind bislang noch keine Fallberichte veröffentlicht worden.

Psoriasis vom Plaque-Typ

Die Psoriasis vom Plaque-Typ (PsO) ist eine häufige (2% Prävalenz), Th1-vermittelte, chronisch-entzündliche Hauterkrankung, welche ebenfalls durch endogene und exogene Stimuli provozierbar ist. In den letzten Jahren rückte die Rolle von IL-17 und der angeborenen Immunität in der Pathogenese der PsO mehr und mehr in den Fokus des Interesses. Insbesondere in der Frühphase der Erkrankung scheint IL-1 eine entscheidende Rolle zu spielen. So konnte nachgewiesen werden, dass Keratinozyten von PsO-Patienten in Anwesenheit von IL-17 signifikant mehr pro-inflammatorische als anti-inflammatorische Zytokine der IL-1-Familie sezernierten [55]. Ferner konnte gezeigt werden, dass in läsionaler PsO-Epidermis die Caspase-1-Aktivität erhöht ist [56]. Auch Mikrodialyse-Experimente konnten eine Erhöhung von IL-1 β in der Gewebsflüssigkeit der erkrankten Haut von Psoriasispatienten nachweisen, welche sich unter Therapie normalisierte [57]. T-Helferzellen von PsO-Patienten zeigen zudem nach Aktivierung eine stärkere Hochregulation des IL-1RI als gesunde T-Helferzellen und somit eine erhöhte Suszeptibilität für die IL-1 β -nachgeschaltete Signalkaskade [58]. Ferner konnte eine Assoziation zwischen Polymorphismen im IL-1RA-Gen auf der einen Seite und „early-onset“- und „late-onset“-PsO auf der anderen Seite festgestellt werden [59]. Uribe-Herranz et al. konnten kürzlich zeigen, dass IL-1 α - und IL-1RI-Signaltransduktion für die Neutrophilen-rekrutierende Chemokinproduktion, Mikroabszessbildung sowie die Akanthose in der Imiquimod-induzierten Psoriasis, einem gängigen Psoriasis-Mausmodell, essentiell ist.

Auch die therapeutische Wirkung von Methotrexat (MTX) scheint teilweise auf seiner Anti-IL-1 β -Wirkung zu beruhen. So konnte nachgewiesen werden, dass unter MTX-Therapie IL-1 β -Level in Plasma und Hautproben von PsO-Patienten signifikant sinken, was wiederum die Th17-Differenzierung blockieren könnte [60]. Während die TNF- α -Blocker schon seit vielen Jahren in der PsO-Therapie einen festen Stellenwert haben, stellt sich somit die Frage, ob sich auch Zytokine der IL-1-Familie als therapeutische Zielstrukturen in der PsO-Therapie eignen.

Internistische Erkrankungen mit Inflammation-Beteiligung

In den letzten Jahren zeigte sich ferner, dass auch bei multifaktoriell bedingten „Volkskrankheiten“ Inflammation eine wichtige Rolle spielen. Hierzu zählen insbesondere Gicht, Diabetes mellitus Typ 2 und Arteriosklerose. Bei Gicht stellte sich heraus, dass Harnsäurekristalle NLRP3-Inflammation aktivieren und so eine IL-1-abhängige Entzündung induzieren [61]. Bei Diabetes mellitus Typ 2 wurde gezeigt, dass eine Hyperglykämie auf noch ungeklärte Weise eine Produktion von IL-1 β in den Pankreasinseln induziert, was zur Apoptose der Zellen und in der Folge zu erniedrigter Insulinproduktion mit Verstärkung der diabetogenen Stoffwechsellage führt [62]. Therapeutisch konnte der IL-1-Rezeptorantagonist Anakinra bei Gicht und Diabetes mellitus Typ 2 mit gutem Ansprechen eingesetzt werden [11, 63].

Anti-IL-1 β -Therapie – Gegenwart und Zukunft

IL-1 β wurde zunächst aufgrund seiner hämatopoetischen Wirkung Patienten nach Stammzelltransplantationen zur Reduktion ihrer Leuko- und Thrombozytopenie verabreicht. Jedoch zeigten sich schnell inakzeptable Sepsis-ähnliche Symptome, was dazu verleitet, die IL-1 β -Aktivität stattdessen bei Sepsispatienten mit Anakinra zu blockieren. Bei dieser Indikation zeigte sich allerdings, ähnlich wie bei den meisten anti-Zytokinen, kein klinisch überzeugender Effekt. Stattdessen werden IL-1 β -blockierende Therapien nun routinemäßig und mit sehr großem Erfolg zur Behandlung der autoinflammatorischen Syndrome, wie dem CAPS-Syndrom, eingesetzt. Hervorzuheben ist auch der sehr schnelle Wirkungseintritt. Auch rheumatische Erkrankungen wie die rheumatoide Arthritis sprechen gut auf diese Therapie an [64]. Aktuell wird die IL-1-blockierende Therapie durch drei verschiedene therapeutische Strategien erreicht. Anakinra blockiert IL-1Ra und somit durch Rezeptorblockade die biologische Aktivität von sowohl IL-1 β als auch IL-1 α . Es muss mehrmals pro Woche durch subkutane Injektionen appliziert werden und verursacht häufig unangenehme Injektionsreaktionen. Canakinumab, ein humaner monoklonaler IgG1-Antikörper, wird stattdessen je nach Indikation in mehrwöchigen Intervallen appliziert (meist 8-wöchig). Er blockiert allerdings nur IL-1 β , während das biologisch ähnlich aktive IL-1 α (Bindung an IL-1RI) unbeeinflusst bleibt. Zudem existiert aktuell auch eine Strategie, über einen löslichen „Decoy“-Rezeptor (Zytokinfaller) IL-1 β und IL-1 α zu binden. Dies wird durch das Medikament Riloncept gewährleistet, welches sich aus den extrazellulären Domänen des IL-1-RAcP und des IL-1RI zusammensetzt, die mit der Fc-Portion von humanem IgG1 fusioniert sind. Trotz der vielseitigen immunologischen Funktionen von IL-1-Zytokinen ist das Nebenwirkungsspektrum der genannten Therapien erstaunlich gering.

Abgesehen von gelegentlichen milden Infekten der oberen Atemwege werden schwere Infektionen überraschenderweise sehr selten beobachtet.

In Zukunft bleibt weiterhin die Rolle von IL-1 α in der Pathogenese vieler chronisch inflammatorischer Erkrankungen zu klären. Dies ist wichtig, da Canakinumab im Gegensatz zu dem bereits viel länger etablierten Anakinra nur IL-1 β blockiert. Aktuell laufende Studien mit anti-IL-1 α lassen weitere Erkenntnisse erwarten und werden dazu beitragen, die Spezifität der Immuntherapien weiter zu verbessern.

Fazit

Zusammenfassend lässt sich herausstellen, dass trotz der bisher dominierenden kausalen Assoziation von IL-1 β bzw. Inflammationstörungen mit autoinflammatorischen Syndromen IL-1 β einen viel breiteren Wirkungsbereich hat und an einer Vielzahl von entzündlichen Hauterkrankungen beteiligt ist. Therapieveruche mit Anakinra oder Canakinumab belegen das pathophysiologische Potenzial von IL-1 β auch außerhalb der klassischen autoinflammatorischen Syndrome. Aufgrund der therapeutischen Spezifität der Behandlung, dem schnellen Ansprechen und der niedrigen Nebenwirkungsrate ist somit in Zukunft mit einem breiteren Einsatz IL-1 β -modulierender Therapien zu rechnen, insbesondere bei unter konventioneller Behandlung therapieresistenten Verläufen. Weitere klinische Studien sind jedoch erforderlich, um dies definitiv zu belegen und die langfristige Sicherheit der Behandlung zu gewährleisten.

Interessenkonflikt

Die Autoren geben an, dass kein Interessenkonflikt besteht.

Abstract

The Role of IL-1 β in Dermatology

Cytokines are crucial for immunomodulation and are involved in the pathogenesis of multiple chronic inflammatory skin diseases. IL-1 β is the oldest cytokine but still enjoys a lot of scientific and clinical attention despite its initial identification in 1977. After the discovery of the inflammasome, a multiprotein machinery, which leads to the secretion of bioactive IL-1 β , research on this molecule has increased significantly and led to new immunotherapies for autoinflammatory syndromes, which are characterized by mutations in the inflammasome and increased IL-1 β activity. In this review article we would like to highlight that the spectrum of IL-1 β mediated skin diseases goes far beyond autoinflammatory syndromes. Therefore, several other chronic inflammatory skin diseases that fail to respond to conventional therapies could profit from IL-1 β targeting strategies due to the involvement of IL-1 β in their pathogenesis.

Literatur

- 1 Dinarello CA, Renfer L, Wolff SM. Human leukocytic pyrogen: purification and development of a radioimmunoassay. Proc Natl Acad Sci USA 1977; 74: 4624–4627

- 2 Martinon F, Burns K, Tschopp J. The inflammasome: a molecular platform triggering activation of inflammatory caspases and processing of proIL-beta. *Mol Cell* 2002; 10: 417–426
- 3 Feldmeyer L, Keller M, Niklaus G et al. The inflammasome mediates UVB-induced activation and secretion of interleukin-1beta by keratinocytes. *Curr Biol* 2007; 17: 1140–1145
- 4 Zielinski CE, Zuberbier T, Maurer M. Immunoregulation in cutaneous allergy: prevention and control. *Curr Opin Allergy Clin Immunol* 2012; 12: 498–503
- 5 Dombrowski Y, Peric M, Koglin S et al. Cytosolic DNA triggers inflammasome activation in keratinocytes in psoriatic lesions. *Sci Transl Med* 2011; 3: 82ra38
- 6 Zielinski CE, Mele F, Aschenbrenner D et al. Pathogen-induced human TH17 cells produce IFN-gamma or IL-10 and are regulated by IL-1beta. *Nature* 2012; 484: 514–518
- 7 Asadullah K, Sabat R, Friedrich M et al. Interleukin-10: an important immunoregulatory cytokine with major impact on psoriasis. *Curr Drug Targets Inflamm Allergy* 2004; 3: 185–192
- 8 Lowes MA, Kikuchi T, Fuentes-Duculan J et al. Psoriasis vulgaris lesions contain discrete populations of Th1 and Th17 T cells. *J Invest Dermatol* 2008; 128: 1207–1211
- 9 Ben-Sasson SZ, Hu-Li J, Quiel J et al. IL-1 acts directly on CD4 T cells to enhance their antigen-driven expansion and differentiation. *Proc Natl Acad Sci USA* 2009; 106: 7119–7124
- 10 Sallusto F, Zielinski CE, Lanzavecchia A. Human Th17 subsets. *Eur J Immunol* 2012; 42: 2215–2220
- 11 Larsen CM, Faulenbach M, Vaag A et al. Interleukin-1-receptor antagonist in type 2 diabetes mellitus. *N Engl J Med* 2007; 356: 1517–1526
- 12 Okamura H, Tsutsi H, Komatsu T et al. Cloning of a new cytokine that induces IFN-gamma production by T cells. *Nature* 1995; 378: 88–91
- 13 Dinarello CA. Immunological and inflammatory functions of the interleukin-1 family. *Annu Rev Immunol* 2009; 27: 519–550
- 14 McDermott MF, Aksentjevich I, Galon J et al. Germline mutations in the extracellular domains of the 55 kDa TNF receptor, TNFR1, define a family of dominantly inherited autoinflammatory syndromes. *Cell* 1999; 97: 133–144
- 15 Welsch K, Yazdi AS. Autoinflammatorische Krankheiten – Von der Biochemie zur klinischen Anwendung. *Akt Dermatol* 2013; 39: 529–538
- 16 Loock J, Lamprecht P, Timmann C et al. Genetic predisposition (NLRP3 V198M mutation) for IL-1-mediated inflammation in a patient with Schnitzler syndrome. *J Allergy Clin Immunol* 2010; 125: 500–502
- 17 Pizzirani C, Falzoni S, Govoni M et al. Dysfunctional inflammasome in Schnitzler's syndrome. *Rheumatology (Oxford)* 2009; 48: 1304–1308
- 18 Volz T, Wolbing F, Fischer J et al. Dermal interleukin-1 expression and effective and long-lasting therapy with interleukin-1 receptor antagonist anakinra in Schnitzler syndrome. *Acta Derm Venereol* 2012; 92: 393–394
- 19 Schuster C, Kranke B, Aberer E et al. Schnitzler syndrome: response to anakinra in two cases and a review of the literature. *Int J Dermatol* 2009; 48: 1190–1194
- 20 de Koning HD, Schalkwijk J, van der Ven-Jongekrijg J et al. Sustained efficacy of the monoclonal anti-interleukin-1 beta antibody canakinumab in a 9-month trial in Schnitzler's syndrome. *Ann Rheum Dis* 2013; 72: 1634–1638
- 21 Krause K, Weller K, Stefaniak R et al. Efficacy and safety of the interleukin-1 antagonist rilonacept in Schnitzler syndrome: an open-label study. *Allergy* 2012; 67: 943–950
- 22 Sweet RD. An Acute Febrile Neutrophilic Dermatitis. *Br J Dermatol* 1964; 76: 349–356
- 23 Uhara H, Saida T, Nakazawa H et al. Neutrophilic dermatoses with acute myeloid leukemia associated with an increase of serum colony-stimulating factor. *J Am Acad Dermatol* 2008; 59: 10–S12
- 24 White JM, Mufti GJ, Salisbury JR et al. Cutaneous manifestations of granulocyte colony-stimulating factor. *Clin Exp Dermatol* 2006; 31: 206–207
- 25 Codarri L, Gyulveszi G, Tosevski V et al. RORgammaT drives production of the cytokine GM-CSF in helper T cells, which is essential for the effector phase of autoimmune neuroinflammation. *Nat Immunol* 2011; 12: 560–567
- 26 Bourke JF, Jones JL, Fletcher A et al. An immunohistochemical study of the dermal infiltrate and epidermal staining for interleukin 1 in 12 cases of Sweet's syndrome. *Br J Dermatol* 1996; 134: 705–709
- 27 Delluc A, Limal N, Puechal X et al. Efficacy of anakinra, an IL1 receptor antagonist, in refractory Sweet syndrome. *Ann Rheum Dis* 2008; 67: 278–279
- 28 Kluger N, Gil-Bistes D, Guillot B et al. Efficacy of anti-interleukin-1 receptor antagonist anakinra (Kineret(R)) in a case of refractory Sweet's syndrome. *Dermatology* 2011; 222: 123–127
- 29 Besbas N, Saatici U, Ruacan S et al. The role of cytokines in Henoch Schonlein purpura. *Scand J Rheumatol* 1997; 26: 456–460
- 30 Botsios C, Sfriso P, Punzi L et al. Non-complementaemic urticarial vasculitis: successful treatment with the IL-1 receptor antagonist, anakinra. *Scand J Rheumatol* 2007; 36: 236–237
- 31 Krause K, Mahamed A, Weller K et al. Efficacy and safety of canakinumab in urticarial vasculitis: an open-label study. *J Allergy Clin Immunol* 2013; 132: 751–754 e755
- 32 Nesterovitch AB, Hoffman MD, Simon M et al. Mutations in the PSTPIP1 gene and aberrant splicing variants in patients with pyoderma gangrenosum. *Clin Exp Dermatol* 2011; 36: 889–895
- 33 Brenner M, Ruzicka T, Plewig G et al. Targeted treatment of pyoderma gangrenosum in PAPA (pyogenic arthritis, pyoderma gangrenosum and acne) syndrome with the recombinant human interleukin-1 receptor antagonist anakinra. *Br J Dermatol* 2009; 161: 1199–1201
- 34 van der Zee HH, de Ruyter L, van den Broecke DG et al. Elevated levels of tumour necrosis factor (TNF)-alpha, interleukin (IL)-1beta and IL-10 in hidradenitis suppurativa skin: a rationale for targeting TNF-alpha and IL-1beta. *Br J Dermatol* 2011; 164: 1292–1298
- 35 Grant A, Gonzalez T, Montgomery MO et al. Infliximab therapy for patients with moderate to severe hidradenitis suppurativa: a randomized, double-blind, placebo-controlled crossover trial. *J Am Acad Dermatol* 2010; 62: 205–217
- 36 Amano M, Grant A, Kerdell FA. A prospective open-label clinical trial of adalimumab for the treatment of hidradenitis suppurativa. *Int J Dermatol* 2010; 49: 950–955
- 37 Leslie KS, Tripathi SV, Nguyen TV et al. An open-label study of anakinra for the treatment of moderate to severe hidradenitis suppurativa. *J Am Acad Dermatol* 2014; 70: 243–251
- 38 Coskun M, Bacanlı A, Sallakci N et al. Specific interleukin-1 gene polymorphisms in Turkish patients with Behcet's disease. *Exp Dermatol* 2005; 14: 124–129
- 39 Direskeneli H. Behcet's disease: infectious aetiology, new autoantigens, and HLA-B51. *Ann Rheum Dis* 2001; 60: 996–1002
- 40 Bilginer Y, Ayaz NA, Ozen S. Anti-IL-1 treatment for secondary amyloidosis in an adolescent with FMF and Behcet's disease. *Clin Rheumatol* 2010; 29: 209–210
- 41 Gul A, Tugal-Tutkun I, Dinarello CA et al. Interleukin-1beta-regulating antibody XOMA 052 (gevokizumab) in the treatment of acute exacerbations of resistant uveitis of Behcet's disease: an open-label pilot study. *Ann Rheum Dis* 2012; 71: 563–566
- 42 Resende RG, Abreu MH, de Souza LN et al. Association between IL1B (+3954) polymorphisms and IL-1beta levels in blood and saliva, together with acute graft-versus-host disease. *J Interferon Cytokine Res* 2013; 33: 392–397
- 43 Jankovic D, Ganesan J, Bscheider M et al. The Nlrp3 inflammasome regulates acute graft-versus-host disease. *J Exp Med* 2013; 210: 1899–1910
- 44 Birol A, Kisa U, Kurtipek GS et al. Increased tumor necrosis factor alpha (TNF-alpha) and interleukin 1 alpha (IL1-alpha) levels in the lesional skin of patients with nonsegmental vitiligo. *Int J Dermatol* 2006; 45: 992–993
- 45 Kotobuki Y, Tanemura A, Yang L et al. Dysregulation of melanocyte function by Th17-related cytokines: significance of Th17 cell infiltration in autoimmune vitiligo vulgaris. *Pigment Cell Melanoma Res* 2012; 25: 219–230
- 46 Alghamdi KM, Khurram H, Taieb A et al. Treatment of generalized vitiligo with anti-TNF-alpha Agents. *J Drugs Dermatol* 2012; 11: 534–539
- 47 Enk AH, Katz SI. Early molecular events in the induction phase of contact sensitivity. *Proc Natl Acad Sci USA* 1992; 89: 1398–1402
- 48 Watanabe H, Gaide O, Petrilli V et al. Activation of the IL-1beta-processing inflammasome is involved in contact hypersensitivity. *J Invest Dermatol* 2007; 127: 1956–1963
- 49 Kish DD, Gorbachev AV, Fairchild RL. IL-1 receptor signaling is required at multiple stages of sensitization and elicitation of the contact hypersensitivity response. *J Immunol* 2012; 188: 1761–1771
- 50 Kondo S, Pastore S, Fujisawa H et al. Interleukin-1 receptor antagonist suppresses contact hypersensitivity. *J Invest Dermatol* 1995; 105: 334–338
- 51 Dai X, Sayama K, Tohyama M et al. Mite allergen is a danger signal for the skin via activation of inflammasome in keratinocytes. *J Allergy Clin Immunol* 2011; 127: 806–814, e801–804

- 52 *Munoz-Planillo R, Franchi L, Miller LS et al.* A critical role for hemolysins and bacterial lipoproteins in *Staphylococcus aureus*-induced activation of the Nlrp3 inflammasome. *J Immunol* 2009; 183: 3942–3948
- 53 *Jakob T, Neuber K, Ring J.* Decreased monocyte interleukin-1 beta production in atopic eczema. *Br J Dermatol* 1995; 132: 384–390
- 54 *Renne J, Schafer V, Werfel T et al.* Interleukin-1 from epithelial cells fosters T cell-dependent skin inflammation. *Br J Dermatol* 2010; 162: 1198–1205
- 55 *Muhr P, Zeitvogel J, Heitland I et al.* Expression of interleukin (IL)-1 family members upon stimulation with IL-17 differs in keratinocytes derived from patients with psoriasis and healthy donors. *Br J Dermatol* 2011; 165: 189–193
- 56 *Johansen C, Moeller K, Kragballe K et al.* The activity of caspase-1 is increased in lesional psoriatic epidermis. *J Invest Dermatol* 2007; 127: 2857–2864
- 57 *Buerger C, Richter B, Woth K et al.* Interleukin-1beta interferes with epidermal homeostasis through induction of insulin resistance: implications for psoriasis pathogenesis. *J Invest Dermatol* 2012; 132: 2206–2214
- 58 *Bebes A, Kovacs-Solyom F, Prihoda J et al.* Interleukin-1 receptors are differentially expressed in normal and psoriatic T cells. *Mediators Inflamm* 2014; 2014: epub
- 59 *Tarlow JK, Cork MJ, Clay FE et al.* Association between interleukin-1 receptor antagonist (IL-1ra) gene polymorphism and early and late-onset psoriasis. *Br J Dermatol* 1997; 136: 147–148
- 60 *Tamilselvi E, Haripriya D, Hemamalini M et al.* Association of disease severity with IL-1 levels in methotrexate-treated psoriasis patients. *Scand J Immunol* 2013; 78: 545–553
- 61 *Kingsbury SR, Conaghan PG, McDermott MF.* The role of the NLRP3 inflammasome in gout. *J Inflamm Res* 2011; 4: 39–49
- 62 *McGettrick AF, O'Neill LA.* NLRP3 and IL-1beta in macrophages as critical regulators of metabolic diseases. *Diabetes Obes Metab* 2013; 15: 19–25
- 63 *So A, De Smedt T, Revaz S et al.* A pilot study of IL-1 inhibition by anakinra in acute gout. *Arthritis Res Ther* 2007; 9: R28
- 64 *Kary S, Burmester GR.* Anakinra: the first interleukin-1 inhibitor in the treatment of rheumatoid arthritis. *Int J Clin Pract* 2003; 57: 231–234