Die Mandel auf der Guillotine

Beim Stichwort *Tonsillektomie* werden bei vielen Kindheitserinnerungen wach. Manche denken dabei an endlose Halsschmerzen, andere an Eisschlecken. Wie wird diese OP heutzutage durchgeführt – und wann ist sie indiziert?

Text & Fotos: *Dr. med. univ. Benedikt Hofauer*

Drahtschlingen, spitze Fingernägel, Miniatur-Köpfmaschinen, Hakenmesser – mit solchen Begriffen assoziiert man spontan eher mittelalterliche Foltermethoden als ein operatives Verfahren. Dabei sind das allesamt „Instrumente", die früher in der Tonsillenchirurgie zum Einsatz kamen. Ärzte führen schon seit ungefähr 3.000 Jahren operative Eingriffe an den Gaumenmandeln durch. Ziel war meistens, mittels Mandelteilentfernung (Tonsillo*tomie*) einen akuten Infektionsherd zu beseitigen oder einen Abszess zu entlasten. Dabei zeigten die Operateure großen Einfallsreichtum. Besonders bemerkenswert: die nach der französischen Revolution entwickelte „Tonsillen-Guillotine", die rein optisch einem Zigarrencutter glich und mit der progressive Ärzte im 19. Jahrhundert Problem-Mandeln kurzerhand „köpften". An der Wende zum 20. Jahrhundert ging man dann dazu über, die Mandeln komplett zu entfernen (Tonsill*ektomie*). Dieser Eingriff gilt bis heute als Therapiestandard bei der chronisch-rezidivierenden Tonsillitis. Möglich wurde er durch modernere Instrumente sowie Fortschritte auf dem Gebiet der Anästhesie, einschließlich der orotrachealen Intubation. Seit 20 Jahren erlebt aber auch die Tonsillotomie eine Renaissance. Indikation für diesen Eingriff ist nun die obere, durch eine Tonsillenhyperplasie hervorgerufene Atemwegsobstruktion.

> Gefährdeter Wächter

Die Gaumenmandeln (Tonsillae palatinae) bilden mit der Tonsilla lingualis, der Tonsilla pharyngea sowie den Tonsillae tubariae den Waldeyer-Rachenring. Die Position dieses sekundärlymphatischen Organs am Übergang zwischen Mundhöhle und Oropharynx hat die Natur strategisch geschickt gewählt: Hier ist die ideale Stelle, um Immunantworten gegen Antigene auszulösen, die den Körper über Mund oder Nase „betreten". Die größte immunologische Aktivität zeigen die Gaumenmandeln zwischen dem 3. und 10. Lebensjahr. Ihre Oberfläche ist von Krypten übersät, die einerseits die Kontaktfläche vergrößern, wodurch sie ihren immunologischen Auftrag besser erfüllen können. Andererseits sammeln sich dort häufig abgeschilferte Epithelzellen, Bakterien, Lymphozyten oder Speisereste.

Als „Kämpfer an vorderster Front" werden die Gaumenmandeln natürlich auch selbst immer wieder Opfer infektiöser Attacken. Allzu oft

Mitmachen und gewinnen!

Die Hals-Nasen-Ohren-Heilkunde gilt im Studium als „kleines Fach". Das wird ihrer echten Bedeutung in keiner Weise gerecht, denn insgesamt spielen die Beschwerden in der Region zwischen Ohren, Rachen und Stirnhöhle in der Medizin eine überragende Rolle. Einen Einstieg vermittelt das **Kurzlehrbuch HNO**. Wir verlosen drei Exemplare. **Teilnahme unter:** *www.thieme.de/viamedici/zeitschrift/spezial*. Stichwort „Höhlenforscher". Teilnahmeschluss: 7.7.2014

Dieses Dokument wurde zum persönlichen Gebrauch heruntergeladen. Vervielfältigung nur mit Zustimmung des Verlages.

> Für die Indikation zur OP muss man strenge Kriterien anlegen – sonst ergibt sich kein Benefit! <

www. Eine genaue Beschreibung der zur Tonsillektomie verwendeten OP-Instrumente findest du in einer Bildergalerie unter: *bit.ly/tonsillektomie-instrumentarium*

sollten sie sich aber nicht entzünden. Zwar spielen die früher gefürchteten Streptokokken-Folgeerkrankungen, wie das Rheumatische Fieber, heute nur noch eine untergeordnete Rolle. Aber der kontrollierte Prozess des Transports und der Präsentation von Antigenen wird durch die chronisch rezidivierenden Tonsillitiden in ihrer Effektivität eingeschränkt. Zudem leidet die Lebensqualität der Patienten unter den ständigen Halsschmerzen. Sie müssen ständig Antibiotika schlucken und fehlen oft in der Schule oder im Job. Begleitsymptome sind Foetor ex ore, verminderte Leistungsfähigkeit und persistierende Lymphadenitis.

Paradise-Kriterien für die Indikation zur Tonsillektomie

Mindestfrequenz der Tonsillitiden	**7** oder mehr Episoden im vorangegangenen Jahr **oder** **5** oder mehr Episoden/Jahr in den letzten 2 Jahren **oder** **3** oder mehr Epidsoden/Jahr in den letzten 3 Jahren
Klinische Merkmale einer Tonsillitis	Schluckbeschwerden + mindestens ein weiteres Merkmal: Temperatur > 38,3°C **oder** zervikale Lymphadenopathie **oder** positiver Abstrich auf β-hämolysierende Streptokokken der Gruppe A **oder** tonsilläres Exsudat
Behandlung	jeweils entsprechend dosierte Antibiotikatherapie
Dokumentation	mindestens zwei Episoden wurden vom behandelnden Arzt dokumentiert

> Indikation: je nach Frequenz

Ein Weg, das Problem in den Griff zu bekommen, ist die operative Entfernung der Mandeln. Vor allem in den ersten zwei Jahren kann damit die Zahl der Halsentzündungen auf durchschnittlich eine Episode pro Jahr reduziert werden. Weitere Indikationen zur Mandelentfernung können Peritonsillarabszesse, die obstruktive Schlafapnoe sowie komplizierte Verläufe einer infektiösen Mononukleose sein. Auch Verdacht auf eine bösartige Neubildung kann ein Grund sein. Die Mehrzahl der Tonsillektomien (ca. 70%) werden aber nach wie vor aufgrund wiederkehrender Mandelentzündungen durchgeführt – obgleich die Indikationsstellung heute deutlich strengeren Kriterien unterliegt als früher. Viele Kliniken orientieren sich an den Paradise-Kriterien aus dem Jahre 1984 (**Tabelle**). Diese sehen eine Indikation für eine Tonsillektomie erst ab einer gewissen Anzahl an Tonsillitiden über einen bestimmten Zeitraum. Sinnvollerweise – denn erst dann kann man einen Benefit erwarten. Bei weicheren Kriterien zeigt sich keine deutliche Verbesserung.

Trotzdem gibt es Gründe, von diesen Kriterien abzuweichen. Sollte ein Kind z. B. an rasch aufeinanderfolgenden Tonsillitiden leiden und es wäre nur eine Frage der Zeit, bis die sieben erforderlichen Tonsillitiden erreicht sind, kann die Indikation gegebenenfalls vorzeitig gestellt werden. Gleiches gilt für Patienten mit multiplen Antibiotikaallergien und eingeschränkten therapeutischen Möglichkeiten. Dabei sollte aber beachtet werden, dass Kinder im Gegensatz zu Erwachsenen eher zu selbstlimitierenden Verläufen neigen.

> OP: von Pol zu Pol

Präoperativ muss in der Anamnese abgefragt werden, ob zuvor eine erhöhte Blutungsneigung aufgefallen ist. Darüber hinaus werden Gerinnungsparameter (Prothrombinzeit, PTT), kleines Blutbild und meist die Blutgruppe bestimmt. In der Operationsaufklärung sollte ausdrücklich auf das Nachblutungsrisiko nach der OP hingewiesen werden. Die OP wird in der Regel in Intubationsnarkose durchgeführt, ist bei Erwachsenen theoretisch aber auch in Lokalanästhesie möglich. Nach oberflächlicher Anästhesie der Zunge und des Rachens (z. B. mit Lidocain-Pumpspray) folgt die Infiltrationsanästhesie der Schleimhaut der Gaumenbögen und des Peritonsillargewebes mit ca. 20 ml Lidocain 1% plus Epinephrin 1:200.000. Bekommt der Patient eine Allgemeinanästhesie, erfolgt die orotracheale Intubation in der Regel mit einem Woodbridge-Tubus. „Schläft" der Patient, nimmt der Operateur am Kopfende Platz und lagert den OP-Kandidaten. Der Kopf wird leicht rekliniert. Dann kann der McIvor-Mundsperrer eingeführt und aufgespannt werden, sodass die Gaumenmandeln beidseits vollständig einsehbar sind (**Abb. 1, S. 48**). Meist wendet sich der Operateur nun zunächst der rechten Tonsille zu, luxiert diese nach medial unter Zuhilfenahme einer Pinzette oder der Tonsillen-Fasszange (**Abb. 2**) und eröffnet die Schleimhaut im Bereich des vorderen Gaumenbogens (**Abb. 3**). Dann stellt er zunächst den oberen Tonsillenpol dar (**Abb. 4**) und disseziert anschließend mit dem Raspatorium die Tonsille extrakapsulär nach kaudal, bis nur noch ein Stiel im Bereich des unteren Tonsillenpoles übrig ist (**Abb. 5**). Dieser Stiel wird mit dem Tonsillenschnürer nach Brünings durchtrennt und die Tonsille entfernt (**Abb. 6**). Es folgt eine primäre Blutstillung, z. B. mittels bipolarer Koagulation. Oft werden

Wichtig bei der OP-Aufklärung: Weist darauf hin, dass die Wunde nachbluten kann!

Dieses Dokument wurde zum persönlichen Gebrauch heruntergeladen. Vervielfältigung nur mit Zustimmung des Verlages.

> Nach der OP gibt es Speiseeis. Ob der Outcome dadurch optimiert wird, ist unklar. Es lindert aber auf jeden Fall den Schmerz – und hebt die Stimmung. <

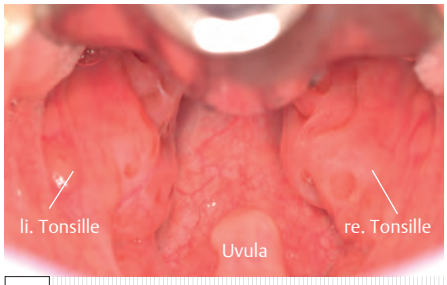

1

Tonsillen in situ

Zu Beginn des Eingriffs nimmt der Operateur am Kopf des Patienten Platz und setzt vorsichtig den McIvor-Mundsperrer in die Mundhöhle ein. Dabei stellen sich die narbig veränderten Gaumenmandeln dar.

2

Luxation der Tonsille

Der Operateur beginnt mit der rechten Tonsille. Er luxiert sie mit der Pinzette nach medial, sodass die Kapsel der Mandel unter der Schleimhaut des vorderen Gaumenbogens zum Vorschein kommt.

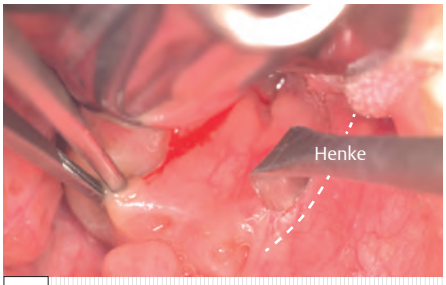

3

Eröffnung der Schleimhaut

Lateral der Kapsel wird die Schleimhaut im Bereich des oberen Poles mit dem Henke-Elevator stumpf eröffnet (gestrichelte Linie). Alternativ kann dafür auch eine Schere oder ein Skalpell verwendet werden.

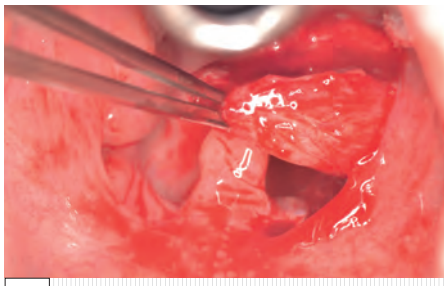

4

Darstellung des kranialen Pols

Unter kontinuierlichem Zug nach medial und unten wird der obere Pol der Tonsille bis zum hinteren Gaumenbogen kapselnah dargestellt. Hierfür kann eine Schere oder bereits das Henke-Raspatorium verwendet werden.

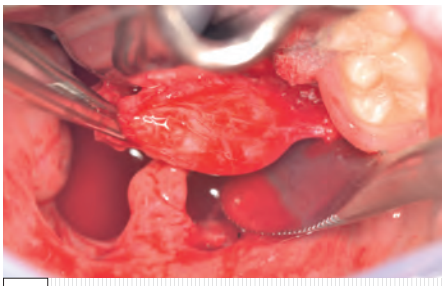

5

Einsatz des Rosenblattraspatoriums

Es folgt die kaudale Dissektion. Dafür kommt spätestens jetzt das Henke-Raspatorium zum Einsatz, das aufgrund seiner Form auch Rosenblattraspatorium genannt wird. Damit wird die Tonsille aus dem Peritonsillargewebe gelöst.

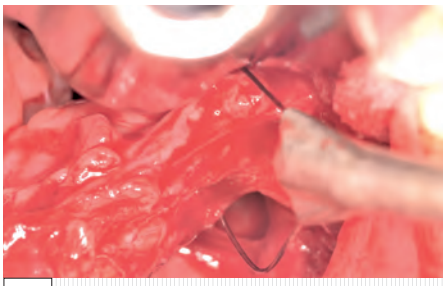

6

Entfernung durch Tonsillenschnürer

Der gefäßführende Stiel im Bereich des unteren Poles wird mit dem Tonsillenschnürer nach Brünings, der wie ein Lasso um die verbliebene Verbindung gelegt wird, extrakapsulär durchtrennt.

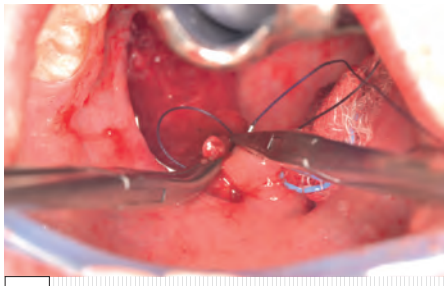

7

Blutstillung: 1. Variante

Anschließend wird eine subtile Blutstillung durchgeführt. Hier hat der Operateur ein Gefäß im Bereich der linken oberen Tonsillenloge abgeklemmt und umsticht es mit resorbierbarem Nahtmaterial.

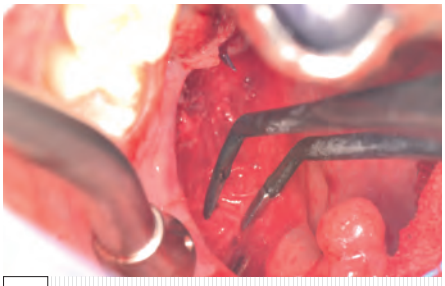

8

Blutstillung: 2. Variante

Alternativ kann die Blutstillung auch mittels bipolarer Koagulation erfolgen. Dies sollte jedoch nur punktuell geschehen, da eine exzessive Koagulation den postoperativen Schmerz und das Nachblutungsrisiko erhöht.

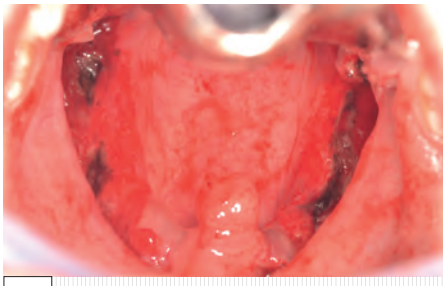

9

Tonsillen ex

Zum Schluss wird der Mundsperrer für einige Minuten vorübergehend entlastet. Zeigen sich keine weiteren Blutungsquellen, wird die Mundhöhle gespült und die Operation in Bluttrockenheit beendet.

Dieses Dokument wurde zum persönlichen Gebrauch heruntergeladen. Vervielfältigung nur mit Zustimmung des Verlages.

zudem trockene oder mit Privin getränkte Tupfer eingelegt (**Abb. 7 und 8**). Dann ist die Gegenseite dran. Abschließend wird nochmals eine subtile Blutstillung betrieben (**Abb. 9**).

> Gefürchtet: unkontrollierte Nachblutung

Im postoperativen Verlauf wird regelmäßig das Wundbett kontrolliert, damit keine Nachblutung oder Infektion übersehen wird. Eine suffiziente Schmerztherapie (z. B. Diclofenac 50 mg dreimal täglich) ist zudem sehr wichtig. Tätigkeiten, die den Kreislauf anregen, sollten für bis zu drei Wochen vermieden werden. Dazu zählen heiße oder kalte Duschen, Vollbäder, Haarwäsche, körperliche Aktivitäten oder schweres Heben. Sinnvoll ist die Ernährung mit weicher Kost – z. B. Weißbrot ohne Rinde oder Kartoffelpüree. Das reduziert das Nachblutungsrisiko. Für Kinder ganz angenehm ist, dass sie nach der OP nach Belieben Speiseeis verzehren dürfen. Ob der Outcome damit optimiert werden kann, ist unklar. Aber es lindert den Schmerz – und hebt die Stimmung.

Die Nachblutung ist neben intraoperativen Blutungen, Geschmacksstörungen oder Verletzungen von Zähnen und Schleimhäuten die häufigste und gefürchtetste Komplikation nach Tonsillektomie. Die Österreichische Gesellschaft für Hals-Nasen-Ohren-Heilkunde hat, als Konsequenz auf fünf Fälle, bei denen Kinder nach einer Tonsillektomie verblutet waren, eine umfassende Untersuchung zu postoperativen Komplikationen durchgeführt. Hierbei konnte eine Nachblutungsrate von 16 % beobachtet werden, wovon knapp 5 % chirurgisch versorgt werden mussten. Jedem Patienten wird deshalb empfohlen – unabhängig vom Schweregrad –, sofort den Rettungsdienst zu rufen, wenn er nach der Entlassung zu Hause feststellt, dass es nachblutet. Von diesem soll er sich umgehend in die nächste Klinik, im Idealfall mit HNO-Abteilung, fahren lassen. Grund: Auch eine leichte Nachblutung kann im Verlauf zunehmen oder Vorbote einer schweren Blutung sein. In der Klinik wird der Patient dann zur Überwachung stationär aufgenommen. Falls notwendig erfolgt eine Blutstillung z. B. mittels Mundspülungen mit Eiswasser und vasokonstringierenden Medikamenten (z. B. Naphazolin 1/1000) oder per Injektionen von Lokalanästhetika versetzt mit Vasokonstriktoren, gegebenenfalls verbunden mit bipolarer Koagulation. Bei schwereren Blutungen ist eine Blutstillung in Intubationsnarkose erforderlich. In Extremfällen kann sogar die Unterbindung der A. facialis erforderlich werden. Manchmal muss man die interventionellen Radiologen mit einschalten, um eine Blutungsquelle per Thrombosierung auszuschalten.

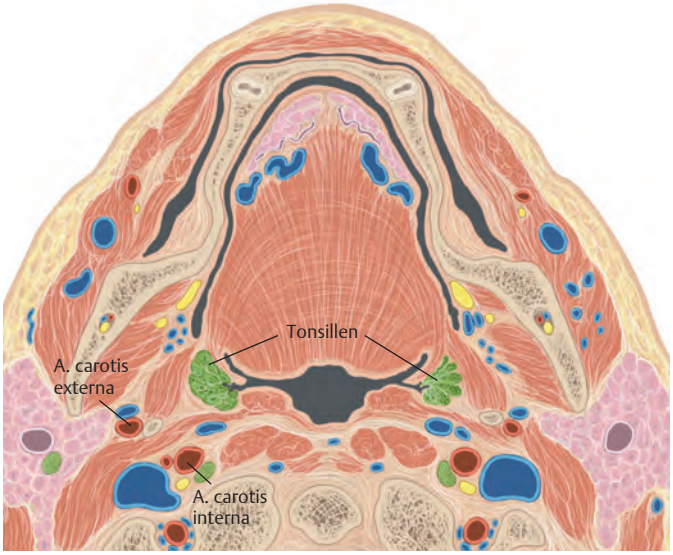

> In diesem Horizontalschnitt des Halses auf Höhe der Tonsillarbucht wird deutlich, wie nahe Tonsillen und große Halsgefäße nebeneinanderliegen. Vorsicht: Bei anatomischen Variationen ist das Risiko einer Gefäßverletzung zusätzlich erhöht!

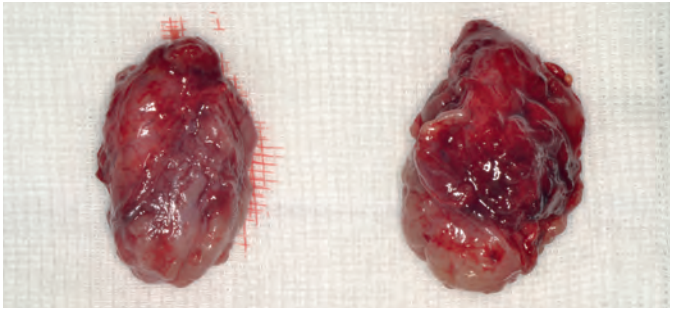

> Die entfernten Tonsillen werden nach dem Eingriff routinemäßig in die Pathologie zur histologischen Untersuchung geschickt.

Abb.: M. Voll/Prometheus Lernatlas, Thieme Verlag

> OP-Alternative: Weniger ist mehr?

Eine Alternative zur klassischen *extra*kapsulären Tonsillektomie ist die *intra*kapsuläre Tonsillektomie, bei der ein schmaler Saum Tonsillengewebe übrig bleibt. Die Indikation besteht selten – durchgeführt wird sie z. B. bei starkem Foetor ex ore und störendem Detritus in den Tonsillenkrypten. Zunehmend an Bedeutung gewinnt (wieder) die Mandelteilentfernung (Tonsillotomie). Ihr Vorteil ist, dass es deutlich seltener nachblutet und die Schmerzen postoperativ geringer sind. Zudem kann der verbliebene Teil der Gaumenmandel weiterhin immunologische Aufgaben übernehmen. Aktuell ist die Tonsillotomie nur im Falle einer Tonsillenhyperplasie indiziert. Man vermutet aber, dass sie bei den chronisch rezidivierenden Tonsillitiden ähnlich erfolgreich sein könnte wie die komplette Tonsillektomie. Bestätigt sich diese Hypothese in Studien, dürfte sich in den nächsten Jahren in der Tonsillenchirurgie einiges ändern.

Autor

Dr. med. univ. Benedikt Hofauer ist seit drei Jahren Assistenzarzt in der Hals-Nasen-Ohrenklinik des Klinikums rechts der Isar (TU München).

Kontakt: *b.hofauer@lrz.tum.de*

Dieses Dokument wurde zum persönlichen Gebrauch heruntergeladen. Vervielfältigung nur mit Zustimmung des Verlages.