

# Neutrophilendermatitis mit Arthralgien unter Therapie mit Vemurafenib bei malignem Melanom

## Neutrophilic Dermatitis with Arthralgia under Therapy with Vemurafenib in a Melanoma Patient

### Autoren

A. Fellas, H. Adib-Tezer, C. Bayerl

### Institut

Klinik für Dermatologie und Allergologie, Dr. Horst Schmidt Kliniken, Helios Klinikum, Hauttumorzentrum Wiesbaden

### Bibliografie

DOI <http://dx.doi.org/10.1055/s-0034-1377878>  
 Online-Publikation: 5.9.2014  
 Akt Dermatol 2014; 40: 452–456  
 © Georg Thieme Verlag KG  
 Stuttgart · New York  
 ISSN 0340-2541

### Korrespondenzadresse

**Dr. Antonia Fellas**  
 Klinik für Dermatologie  
 und Allergologie  
 Hauttumorzentrum  
 Dr. Horst Schmidt Kliniken  
 Ludwig-Erhard-Str. 100  
 65199 Wiesbaden  
[antonia.fellas@hsk-wiesbaden.de](mailto:antonia.fellas@hsk-wiesbaden.de)

### Zusammenfassung

▼ Eine 48-jährige Patientin stellte sich im Juli 2013 mit einem malignen Melanom des linken Unterschenkels (pT4b N3 M0 klinisches Stadium III C) in unserer Ambulanz zur Erstdiagnose vor. Der 15 cm durchmessende, exophytische Tumor am linken Unterschenkel wurde exzidiert. Bei nachgewiesener V600E-Mutation wurde eine Therapie mit Vemurafenib 240 mg 4-0-4 eingeleitet. Sechs Wochen nach Beginn der Therapie kam es zu druckdolenten, infiltrierten, teils dunkelroten teils lividen Knoten an den Extremitäten, Arthralgien und symmetrischer Gelenkschwellung v.a. an Händen und Fußknöcheln. Eine Therapie mit zunächst topischen, anschließend systemischen Ste-

roiden und eine Reduktion des Vemurafenib um 25% erbrachte einen Rückgang der Symptomatik. Seit der Zulassung der Klasse-I-BRAF-Inhibitoren wurden unterschiedliche Nebenwirkungen der Haut und Hautanhangsgebilde beschrieben. Eine Neutrophilenpannikulitis mit Arthralgien und Gelenkschwellung gehört zu den seltenen Nebenwirkungen und wurde in der Form, nach unseren Kenntnissen, nur selten beschrieben. Ein Sweet-ähnliches Exanthem als Nebenwirkung unter Vemurafenib käme ebenfalls infrage, und wurde erst zweimal beschrieben. Andere Kasuistiken berichten über ein Erythema nodosum bzw. eine Erythema nodosum-ähnliche Pannikulitis unter einer Therapie mit Klasse-I-BRAF-Inhibitoren.

### Einleitung

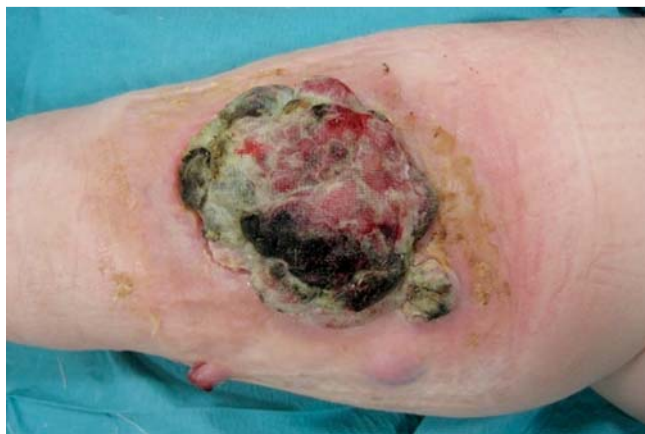▼ Vemurafenib ist seit 2011 von der FDA und seit 2012 von der EMEA zur Behandlung des metastasierten malignen Melanoms zugelassen. Es handelt sich um einen Hemmer der onkogenen V600-BRAF-Serin-Threonin-Kinase. Die Mutation an dem BRAF-Gen bei Position 600 aktiviert BRAF-Proteine, welche zu einer raschen Zellproliferation führen. Die selektive Bindung des BRAF-Inhibitors bremsst die Wachstumsstimulation der Tumorzellen und es kommt somit zu einer Apoptose [1]. Patienten mit nachgewiesener V600B-Mutation zeigen unter Therapie mit Vemurafenib ein medianes progressionsfreies Überleben von 7 Monaten [1]. Allerdings treten unter der Therapie diverse Nebenwirkungen auf, hauptsächlich die Haut betreffend. Zu den häufigsten zählen das makulopapulöse Exanthem, Fotosensitivität, Keratoakanthome und spinözelluläre Karzinome, plantare Hyperkeratosen sowie Zweitmelanome [2]. Jeder Arzt, der Patienten unter Klasse-I-BRAF-Inhibitor-Therapie betreut, sollte einen Überblick über diese Nebenwirkungen haben und mit deren Therapie vertraut sein.

### Anamnese

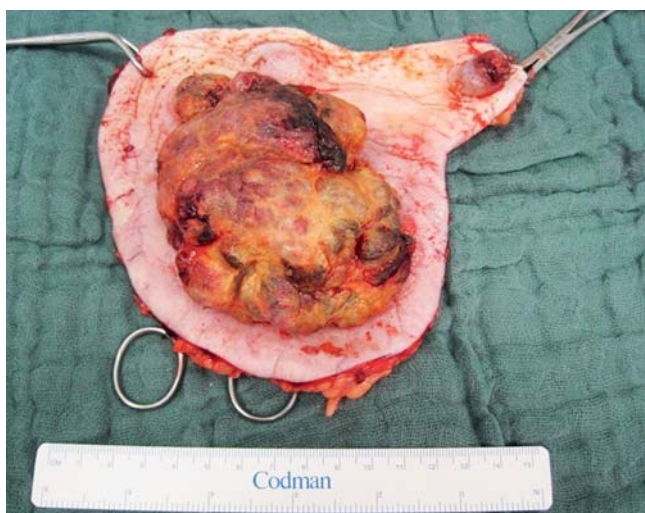
▼ Die 48-jährige Patientin stellte sich erstmalig im Juli 2013 zunächst in der Klinik für Unfallchirurgie unseres Krankenhauses mit einem 7,5×10 cm großen, dunkelbraun bis schwarzen, exophytisch wachsenden Tumor am linken Unterschenkel vor (◉ **Abb. 1**). Die unfallchirurgischen Kollegen führten eine Biopsie durch, welche die Diagnose eines malignen Melanoms ergab. Daraufhin wurde die Patientin durch unsere Abteilung zur weiteren Behandlung übernommen.

### Verlauf

▼ Das Melanom inklusive der Satellitenmetastasen wurden mit einem Sicherheitsabstand von 2 cm exzidiert (◉ **Abb. 2**). Es folgte ein Staging, welches eine Lymphknotenmetastasierung im Bereich der linken Leiste und im kleinen Becken ergab (◉ **Abb. 3**). Der Tumormarker S100 war mit 0,442 µg/L erhöht (Referenzbereich <0,105 µg/L). Zerebrale, pulmonale und hepatische Metastasen wurden nicht nachgewiesen, sodass von einem



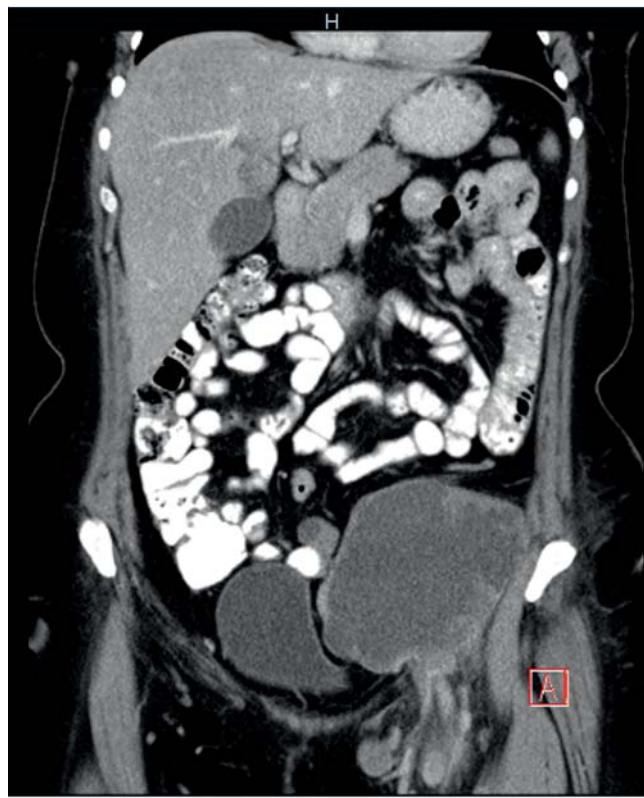
**Abb. 1** Exophytisch wachsendes Melanom am linken Unterschenkel. Aufnahme bei Erstvorstellung der Patientin im Juli 2013.



**Abb. 2** Exzidat mit 2 cm Sicherheitsabstand und Satellitenmetastasen.

klinischen Stadium IV auszugehen war (pT4b N3 M0). Eine operative Sanierung der Lymphknotenpakete in der linken Leiste war aufgrund der durch die Raumforderung verlaufenden Arteria iliaca externa nicht möglich. Die Patientin wurde daraufhin in unserer interdisziplinäre Tumorkonferenz vorgestellt. Nach Zusammenschau der Befunde wurde – bei Nachweis der Mutation V600E – entschieden, eine Therapie mit Vemurafenib bei manifestem Stadium-IV-Melanom zu beginnen und gegebenenfalls eine operative Sanierung bzw. eine Radiatio der Lymphknotenpakete in der linken Leiste im Verlauf zu planen. Die BRAF-Mutation-V600E konnte nachgewiesen werden, sodass wir im August 2013 eine Vemurafenib-Therapie in der Dosierung 960 mg 2× tgl. einleiten konnten.

Im Rahmen der zweiwöchigen Kontrollen unter der Therapie zeigten sich bei der Patientin, 6 Wochen nach Einleitung, subkutane, druckdolente, dunkelrote, infiltrierte Knoten an den oberen und unteren Extremitäten einhergehend mit symmetrischen Gelenkschwellungen und Arthralgien an Finger-, Hand-, Sprung- und Kniegelenken (• Abb. 4, • Abb. 5). Die Patientin befand sich bei Vorstellung in reduziertem Allgemeinzustand, fühlte sich schlapp, mit febriler Temperatur. Wir führten eine Routinelaboruntersuchung durch. Die Körpertemperatur betrug 38 °C.



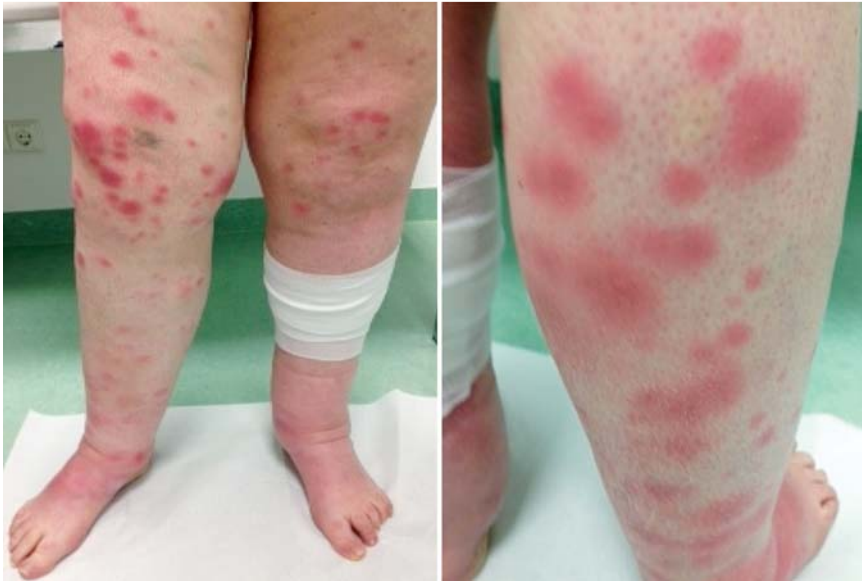**Abb. 3** Nachweis von großen Lymphknotenpaketen in der linken Leiste.

Die Laboruntersuchung ergab ein erhöhtes CRP, eine Leukozytose, eine Thrombozytose und eine Anämie. Im Differenzialblutbild zeigte sich eine Neutrophilie.

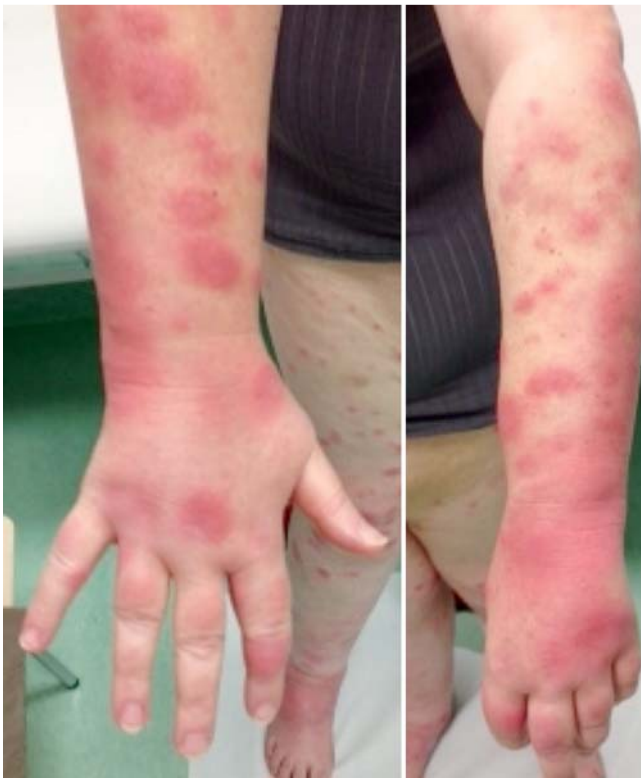Wir stellten die Verdachtsdiagnose einer Arzneimittelreaktion auf Vemurafenib, allerdings konnte aufgrund der erhöhten Entzündungsparameter ein bakterieller bzw. viraler Infekt nicht ausgeschlossen werden. Wir leiteten eine systemische antibiotische Therapie mit Cefuroxim 500 mg 2× tgl. ein, zusätzlich erfolgte eine Dosisreduktion des Vemurafenib um 25% auf 720 mg 2× tgl. Bezüglich des Exanthems wurde zunächst eine externe Lokaltherapie mit Betamethason verordnet. Die Patientin wurde zur Verlaufskontrolle drei Tage später einbestellt.

Bei der Wiedervorstellung zeigte sich der Hautbefund konstant. Es bestand weiterhin erhöhte Temperatur, der Allgemeinzustand war reduziert, das Exanthem, die Gelenkschwellungen und Arthralgien zeigten keine Regredienz. Daraufhin wurde eine systemische Therapie mit Prednisolon 20 mg in absteigender Dosierung eingeleitet. Die Arthralgien wurden mit Ibuprofen behandelt. Die Patientin stellte sich zehn Tage später erneut vor. Das Exanthem zeigte sich unter unserer Therapie rückläufig, Gelenkschwellungen waren nicht mehr vorhanden (• Abb. 6). Wir stellten die Diagnose einer Neutrophilenpannikulitis unter Therapie mit Vemurafenib bei malignem Melanom Stadium IV. Differenzialdiagnostisch sollte an ein Sweet-Syndrom gedacht werden.

Bei unserer Patientin zeigten die Lymphknotenmetastasen in der linken Leiste ein gutes Ansprechen (nicht mehr nachweisbar in der Magnetresonanztomografie des Abdomens) in der Verlaufskontrolle drei Monate nach Beginn der Therapie mit Vemurafenib trotz Dosisreduktion (• Abb. 7). Der Tumormarker S100 ist innerhalb der ersten 4 Wochen nach Beginn der Vemurafenib-Therapie von 0,442 µg/L auf 0,141 µg/L gesunken.



**Abb. 4** Subkutane, infiltrierte, druckdolente Knoten an den unteren Extremitäten.



**Abb. 5** Symmetrische Gelenkschwellung und Arthralgien der Hand- und Fingergelenke.

## Diskussion

In der Dermatoonkologie treten Therapien mit Klasse-I-Kinase-Inhibitoren immer mehr in den Vordergrund und somit auch die damit verbundenen Nebenwirkungen. In der Regel handelt es sich um kutane Manifestationen, sodass eine gute Übersicht dieser für jeden in der Dermatologie tätigen Arzt wichtig erscheint.

Zu den häufigsten Nebenwirkungen zählen das makulopapulöse Exanthem (64–75%), die Fotosensitivität für UVA (35–63%), das follikulär gebundene Exanthem mit perifollikulärem/follikulärem Infiltrat, Keratoakanthome/spinozelluläre Karzinome, Pruri-

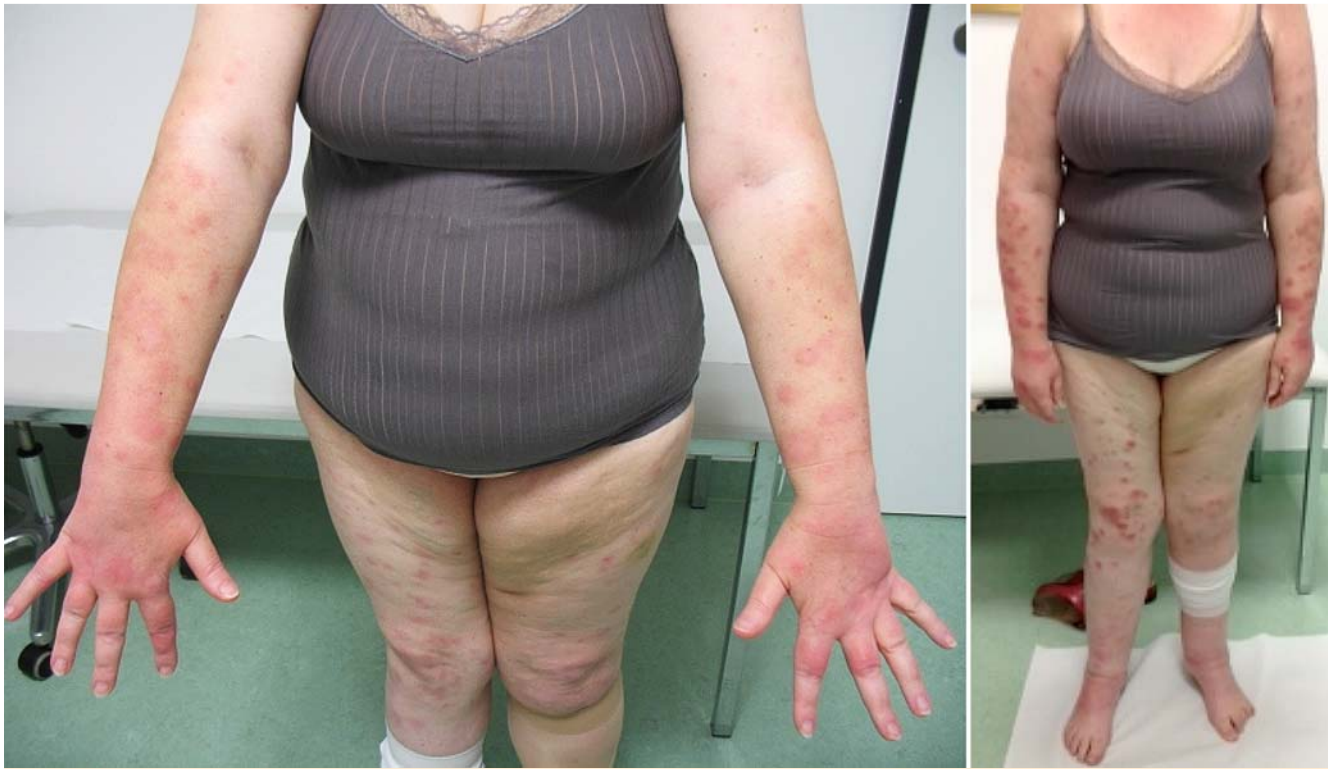tus sine materia, plantare Hyperkeratosen, diffuse Alopezie, brüchige Nägel, lockiges Haar und Keratosis pilaris [2].

In den letzten zwei Jahren werden vereinzelt seltene Nebenwirkungen unter Vemurafenib-Therapie beschrieben. Dazu gehören auch die Neutrophilenpannikulitis und das Sweet-Syndrom, wobei erstere häufiger beschrieben wurde.

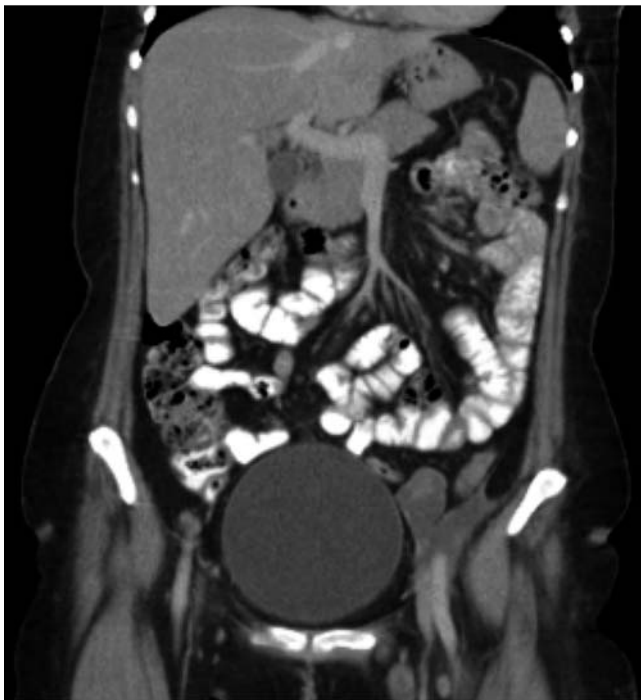Erstmals wurde nach unseren Kenntnissen die Neutrophilenpannikulitis 2011 durch Infante et al. im Rahmen einer Phase-I/II-Studie mit MEK1-, MEK2- und BRAF-Inhibitoren beschrieben [5]. Zimmer et al. sowie Monfort et al. haben 2012 bereits Fälle einer Neutrophilenpannikulitis unter Therapie mit Klasse-I-RAF-Inhibitoren bei metastasiertem Melanom beschrieben [3,4]. Im März 2014 wurde erstmalig bei einem 15-jährigen Kind eine neutrophile Pannikulitis unter Vemurafenib-Therapie bei Gliom des Hirnstamms beschrieben [6]. Kasuistiken, die einer neutrophilen Pannikulitis ähneln, wurden ebenfalls beschrieben; dazu zählen ein Erythema nodosum sowie eine Erythema nodosum-ähnliche Pannikulitis [7,8].

Insgesamt handelt es sich bei der Neutrophilenpannikulitis unter Vemurafenibtherapie um eine seltene Nebenwirkung. Der Mechanismus der Reaktion ist bisher unbekannt. Man geht davon aus, dass Vemurafenib eine systemische nicht infektiöse Entzündungsreaktion verursacht [3]. Die typischen Symptome sind Arthralgien, symmetrische Gelenkschwellungen, Fatigue, Fieber sowie extremitätenbetonte, druckdolente subkutane Knoten. Laborchemisch können eine Leukozytose, eine Neutrophilie sowie eine CRP-Erhöhung auftreten.

Das Sweet-Syndrom unter Vemurafenib-Therapie tritt seltener auf als die Neutrophilenpannikulitis und wurde, nach unseren Kenntnissen, bisher nur zweimal beschrieben [9,10]. Klinisch unterscheidet sich das Sweet-Syndrom von der Neutrophilenpannikulitis anhand der Effloreszenzen. Während beim Sweet-Syndrom kutane Knoten und Plaques sowie Pseudovesikel und Pusteln auftreten, zeigen sich bei der Neutrophilenpannikulitis subkutane, druckdolente Knoten. Pseudovesikel und Pusteln fehlen. Bei beiden ist eine Neutrophilie im Blutbild nachweisbar und die Patienten klagen über Arthralgien und Abgeschlagenheit. Zur sicheren Differenzierung ist eine Hautbiopsie indiziert. Aufgrund der Hauteffloreszenzen, die sich in unserem Fall präsentierten, handelt es sich am ehesten um eine Neutrophilenpannikulitis.



**Abb. 6** Verlaufskontrolle 10 Tage nach Einleitung der systemischen Therapie mit Steroiden und NSAR (links), zum Vergleich Befund vor Therapiebeginn (rechts).



**Abb. 7** Aufnahmen vom Abdomen drei Monate nach Beginn der Therapie mit Vemurafenib.

### Interessenkonflikt

Die Autorinnen geben an, dass kein Interessenkonflikt besteht.

### Abstract

#### Neutrophilic Dermatitis with Arthralgia under Therapy with Vemurafenib in a Melanoma Patient

In July 2013, a 48-year-old female patient was introduced in our policlinic with a Melanoma on the left lower leg pT4b N3 M0 clinical stage III C. The exophytic tumor on the left lower leg, which showed a diameter of 15 cm, was excised. The V600E mutation was detected, thus a therapy with Vemurafenib 960 mg twice daily was initiated. Six weeks after the onset of the therapy, the patient presented painful, infiltrated, inflammatory red nodes on the extremities. In addition, the patient complained about arthralgia accompanied by joint swelling of the wrists and ankles. A therapy with topical steroids was initiated and later on with systemic steroids. Moreover, a dose reduction of Vemurafenib for 25% was undertaken. Under this therapy, a regression of the above mentioned symptoms occurred. Since the admission of the class I BRAF inhibitors several side effects, especially of the skin, hair, nails and skin glands were described. The neutrophilic panniculitis with arthralgia belongs to the rather rare side effects and was, to our knowledge, not often described. A sweet-like exanthema following vemurafenib therapy should also be considered. To our knowledge this has been described twice. Case reports with similar side effects such as erythema nodosum, erythema nodosum-like panniculitis during a therapy with class I BRAF inhibitors have been reported.

Unter einer Therapie mit systemischen Steroiden und nicht-steroidalen Antirheumatika kommt es zu einer raschen Symptomlinderung. Die Therapie mit Vemurafenib sollte nicht unterbrochen werden, sie kann gegebenenfalls reduziert werden.

## Literatur

- 1 Flaherty KT, Puzanov I, Kim KB et al. Inhibition of Mutated, Activated BRAF Metastatic Melanoma. *N Engl J Med* 2010; 363: 809–819
- 2 Rinderknecht JD, Goldinger SM, Rozati S et al. RASopathia Skin Eruptions during Vemurafenib Therapy. [www.plosone.org](http://www.plosone.org)
- 3 Zimmer L, Livingstone E, Hillen U et al. Pannikulitis with Arthralgia in Patients with Melanoma Treated with Selective BRAF Inhibitors and Its Management. *Arch Dermatol* 2012; 148: 357–361
- 4 Monfort JB, Pagès C, Schneider P et al. Vemurafenib-induced neutrophilic panniculitis. *Melanoma Res* 2012; 22: 399–401
- 5 Infante JR, Falchook DP, Lawrence JS et al. Phase I/II study to assess safety, pharmacokinetics, and efficacy of the oral MEK 1/2 inhibitor GSK1120212 (GSK 212) dosed in combination with the oral BRAF inhibitor GSK2118436 (GSK436). *J Clin Oncol* 2011; 29 (suppl; abstr CRA8503)
- 6 West ES, Williams VL, Morelli JG. Vemurafenib-Induced Neutrophilic Panniculitis in a Child with Braistern Glioma. *Pediatr Dermatol* 2014 Mar 6 (Epub ahead of print)
- 7 Degen A, Völker B, Kapp A et al. Erythema nodosum in a patient undergoing vemurafenib therapy for metastatic melanoma. *Eur J Dermatol* 2013; 23: 118
- 8 Sinha R, Edmonds K, Newton-Bishop J et al. Erythema nodosum-like panniculitis in patients with melanoma treated with Vemurafenib. *J Clin Oncol* 2013; 31: e320–321
- 9 Yorio JT, Mays SR, Ciurea AM et al. Case of Vemurafenib induced Sweet's syndrome. *J Dermatol* 2014 Mar 12 [Epub ahead of print]
- 10 Pattanaprichakul P, Tetzlaff MT, Lapolla WJ et al. Sweet syndrome following vemurafenib therapy for recurrent cholangiocarcinoma. *J Cutan Pathol* 2014; 41: 326–328