

# Kleine Kniffe für ambulante Gesichtseingriffe in der Hautchirurgie

“Mother’s little helpers” for Minor Skin Surgery in the Face

## Autoren

L. A. Schneider, P. Dauenhauer, S. Kastler, K. Scharffetter-Kochanek, M. A. Huber

## Institut

Universitätsklinik für Dermatologie und Allergologie Ulm

## Bibliografie

DOI <http://dx.doi.org/10.1055/s-0034-1377958>  
 Online-Publikation: 12.12.2014  
 Akt Dermatol 2015; 41: 98–100  
 © Georg Thieme Verlag KG  
 Stuttgart · New York  
 ISSN 0340-2541

## Korrespondenzadresse

### PD Dr. med.

#### Lars Alexander Schneider

Oberarzt und Leiter  
 der Dermatochirurgie  
 Universitätsklinik für  
 Dermatologie und  
 Allergologie Ulm  
 Albert Einstein Allee 23  
 89081 Ulm  
 lars-alexander.schneider@  
 uni-ulm.de

## Zusammenfassung

Hautchirurgie im Gesicht gilt als sogenannte „kleine Chirurgie“. Meist geht es dabei um Hauttumoren. Viele solcher Befunde werden nicht in Kliniken, sondern in Hautarzt-Praxen exzidiert. Die Eingriffe sind für den Patienten eine erhebliche Belastung, wie die Autoren aus jahrelanger klinischer Praxis wissen. Diese Arbeit zeigt einige Kniffe für den klinischen Praxisalltag auf, die ein sicheres und stressfreies Operieren im Gesicht erleichtern.

## Einleitung

Dermatochirurgie ist meist Tumorchirurgie unter Lokalanästhesie. Das Durchschnittsalter der Hauttumorpatienten in unserer Klinik ist nach eigenen Erhebungen 70 Jahre [1]. Rund 50% aller Hauttumoren liegen im Gesichtsbereich [1]. Eine Operation im Gesicht in Lokalanästhesie ist für den Patienten belastend, auch wenn sie aus Sicht des Operateurs einen kleineren Eingriff darstellen mag. Die Lokalanästhesie ist schmerzhaft [2]. Viele Patienten sind gestresst durch die Aussicht, dass in ihrem Gesicht operiert wird. Blut, welches während der Operation die Wangen hinunterläuft, beunruhigt den Patienten. Dabei kann es gerade an der Nase und temporal bei Exzisionen erheblich bluten. Eine Analyse in unserer Klinik ergab, dass gut 50% der Patienten in der OP-Einleitung einen Blutdruck aufwiesen, der die AWMF-Kriterien einer mittleren oder sogar schweren arteriellen Hypertonie erfüllt (unpublished data). Vorerkrankungen belasten nicht selten die Interaktion mit dem Operateur. Hier sind Demenz und Schwerhörigkeit bedeutsam. In dieser Situation ist es wichtig, sich als Chirurg der Lage des Patienten bewusst zu sein. Wir möchten hier kurz einige kleine Kniffe erläutern, die sich in der klinischen Praxis in den letzten 8 Jahren im Haut-OP der Ulmer Klinik entwickelten und die sich im

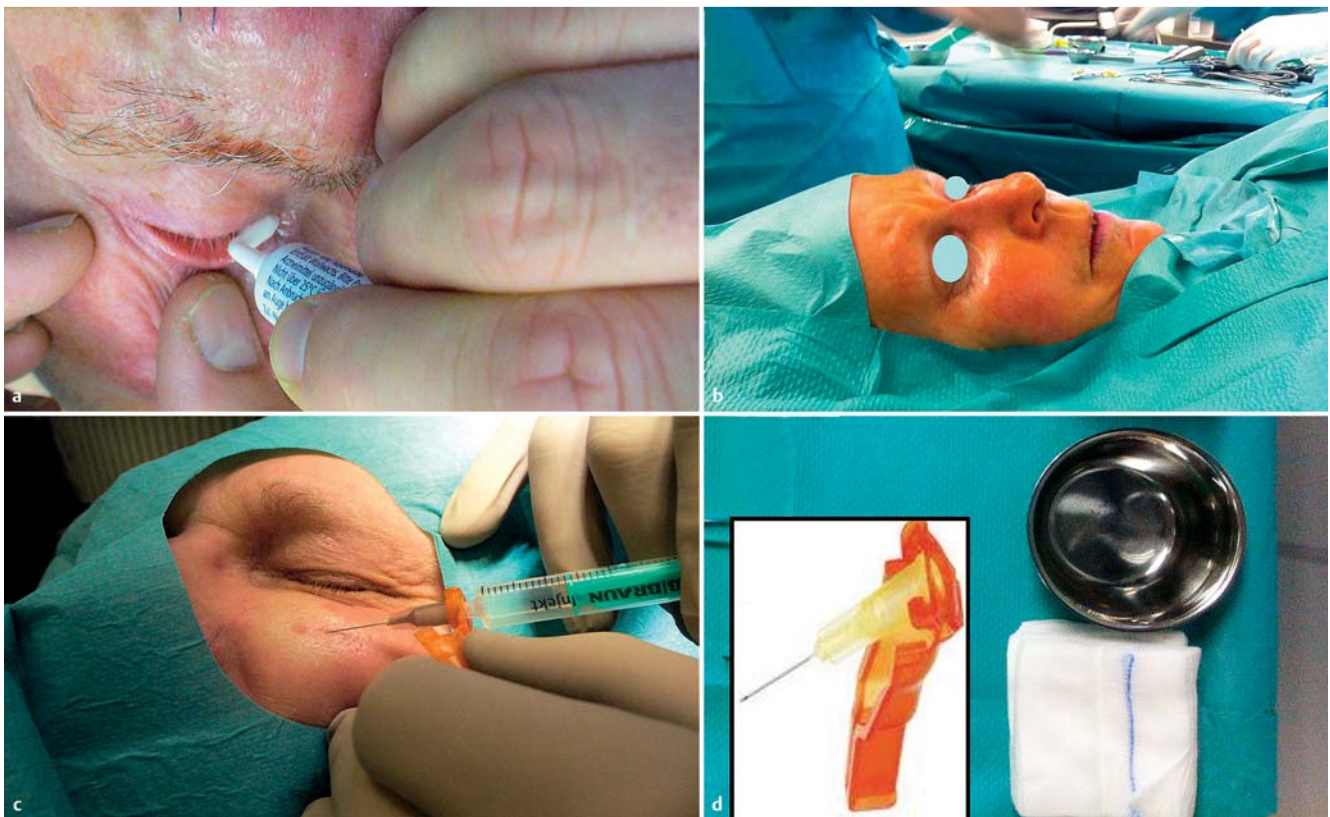
Alltag der ambulanten Gesichtschirurgie bewährt haben.

## Die Vorbereitung des Patienten

Wichtig ist hier ein empathischer Empfang. Es klingt trivial, aber dieser Fakt ist in der Wirkung nicht zu unterschätzen: Es ist bedeutsam, dass der Patient sich an den Arzt, der sich ihm vorstellt, erinnern kann. Aus Studien weiß man klar, dass eine solche empathische Begrüßung den Stresslevel des Patienten signifikant reduziert [3]. Die Präsenz eines von der präoperativen Vorstellung her bekannten Operateurs ist für den Patienten ein weiterer wichtiger Faktor zum Aufbau von Vertrauen und für ein Gefühl, dass alles hier seinen korrekten Gang nehmen wird [3]. Der alte Satz „Wer operiert, klärt auf!“ gilt zwar rein formalrechtlich nicht, aber die Vorstellung des Patienten selbst beim Operateur ist gerade in einem Praxis- oder Kliniksetting, in dem es mehrere potenzielle Behandler gibt, sehr wichtig für den Aufbau von Vertrauen. Dies ist stetes Feedback aus Patientenbefragungen, welche im Rahmen einer DIN ISO-Zertifizierung regelmäßig durchzuführen sind. Bei der Erstvorstellung des Patienten sollte dieser in jedem Fall auch auf seine Fahruntüchtigkeit nach dem Eingriff hingewiesen werden, denn nicht jeder Mensch realisiert a priori, dass er nach der Operation im Straßenverkehr mit seinem „Kopf noch woanders“ ist.

## Medikamentöse Anxiolyse und perioperative medikamentöse Intervention

Viele Patienten sind mit einem beruhigenden Vorgespräch an der OP-Schleuse allein oft schon zu entspannen, aber nicht alle. Es hat sich in der Praxis vielfach bewährt, den Betroffenen direkt auf seine Angst hin anzusprechen und eine Hilfe-



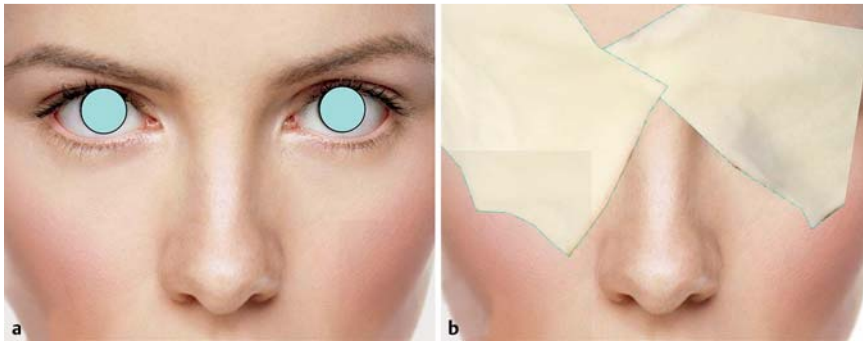
**Abb. 1** a Applikation der Panthenol-Augensalbe vor der chirurgischen Hautdesinfektion. b Situs bei korrekt abgedecktem Kopf mit dem Gesicht frei zum Atmen. c Technik der sicheren Lokalanästhesie mit der Führungshand am Kopf des Patienten. d Spezielle Kanüle und Kochsalzlösung auf dem OP-Tisch mit sterilen 10 × 10 cm Mullkompressen.

stellung anzubieten in Form einer anxiolytischen Medikation. In diesem Fall ist in der Praxis Lorazepam bewährt und auch in klinischen Untersuchungen als erfolgreiche Strategie belegt [4, 5]. Wir geben den Patienten in solchen Fällen 1 mg per os einer rasch anflutenden Galenik. Die Wirkung hält postoperativ einige Stunden an, sodass der Patient hiernach für den gesamten Rest des Tages fahrtüchtig ist. Ein Blutdruck- und Pulsoxymeter-Monitoring wird angelegt, um den Stresslevel zu überwachen. Auch die Gabe von 2–3 l/min Sauerstoff durch die Nase ist im Einzelfall sinnvoll. Damit erhöht man die Sauerstoffreserve für den Fall einer hämodynamischen Kreislaufreaktion unter der OP, etwa im Fall einer Arrhythmie durch die Lokalanästhesie. Letztere kann nach Literatur durchaus auftreten und eine kritische Situation zur Folge haben [6]. Gerade bei jüngeren Patienten sind auch vasovagale Synkopen nicht selten. Wir zählen solche Komplikationen bei rund 1400 ambulanten Eingriffen 6- bis 10-mal pro Jahr. Der initiale Blutdruckwert in der Einleitung sagt mehr über die Anspannung des Patienten aus, als dieser selbst zugeben will. Bei systolischen Werten über 180 mmHg oder diastolischen über 110 mmHg sollte der Blutdruck sicherheits- halber vor weiteren chirurgischen Maßnahmen gesenkt werden [7]. Solche Blutdruckwerte sind klar mit einer erhöhten perioperativen Rate an Blutungen, Nachblutungen und vor allem kardio- vaskulären Zwischenfällen wie Herzinfarkten und Schlaganfällen assoziiert [8]. Hier muss also im ambulanten Setting forensisch unverzüglich gehandelt werden. Es gibt keine kontrollierten Studien, welche Substanzgruppe am besten geeignet ist. Wichtig ist hier, den Blutdruck vorsichtig und nicht zu tief zu senken, ca. 20% des diastolischen Wertes binnen 30 Minuten [7]. Hierzu sollte immer auch eine Infusion angelegt werden, um den Patienten

gleichzeitig mit Flüssigkeit zu versorgen. Gerade ältere Patienten können sonst mit überschießenden Blutdrucksenkungen reagieren [7,9]. Kurzwirksame Kalziumantagonisten wie Nifedipin und sein Vorgänger Nifedipin sind hier eine der möglichen und wahrscheinlich die einzige für den Dermatologen im ambulanten Setting einsetzbare Substanzklasse [7,9,10]. Bei synkopalen Zwischenfällen ist die sofortige Kreislaufstabilisierung durch Trendelenburg-Lagerung (Kopf tief) und die i. v. Gabe von Sympathomimetika indiziert. Hier hat sich Akrinor®, eine Mischung aus Cafedrin und Theoadrenalin, bewährt, die explizit für diese Indikation zugelassen ist.

### Hygiene und Patientenkomfort im OP: Taktik beim Abwaschen und Abdecken

Die Hautdesinfektion vor Eingriffen muss mit einem nach DGHM-Liste zugelassenen Präparat erfolgen [11,12]. Diese Präparate sind fast immer alkoholbasiert. Sie brennen auf der Haut im Gesicht und vor allem im Auge. Wir schützen deshalb immer die Augen vor der Hautdesinfektion mit einer fetten Dexpanthenol-Augensalbe und das Gesicht des Patienten bleibt beim Abdecken frei. Nach dem Abwaschen soll er frei atmen können und nicht unter Tüchern dem abdunstenden Alkohol ausgesetzt sein. **Abb. 1a–c** zeigt die Sequenz der Operationsvorbereitung. Ferner decken wir die Augen zusätzlich mit sterilen, nassen Kochsalz-getränkten 10 × 10 cm Mullkompressen ab. Diese erfüllen mehrere Zwecke. Zum einen schützt das vor einer akzidentellen Augenverletzung, falls einmal ein Instrument versehentlich aus der Hand abrutschen sollte. Zum zweiten wird die feuchte Kühle



**Abb. 2** a Situs des Gesichtes vor der Sicherung der Augen. b Schema der optimalen Abdeckung der Augen mit in Kochsalzlösung nass getränkten Kompressen.

vom Patienten als sehr angenehm empfunden. Drittens wirken die feuchten Kompressen in der Operation ferner wie ein Löschpapier; sie saugen das Blut aus der Wunde so auf, dass keine Rinnsale am Gesicht entlang entstehen und der Patient nicht bemerkt, wenn es stärker bluten sollte. ● **Abb. 2** zeigt diese Anordnung feuchter Mullkompressen im Detail.

### Sichere und schmerzarme Applikation der Lokalanästhesie

Das Setzen der Lokalanästhesie ist der kumulative Schmerzpunkt für den Patienten [13]. Eine Pufferung mit Natriumbicarbonat sollte hier immer erfolgen, sie vermindert den Schmerzreiz effektiv [2]. Die Kommunikation mit dem Patienten vor der Injektion ist wichtig, er muss gewarnt werden, dass es jetzt schmerzhaft wird. Diese Warnung muss so laut ausgesprochen werden, dass auch ein schwerhöriger Patient das mitbekommt. Geschieht dies nicht, sind plötzliche Bewegungen mit dem hohen Risiko einer ungewollten Verletzung die mögliche Folge. Gerade bei Operationen in Augennähe ist dies sehr gefährlich. Ein weiterer Kniff ist die Injektionstechnik. ● **Abb. 1 d** zeigt die verwendete Spezialkanüle und die Technik, welche geneigt ist akzidentelle Stichverletzungen zu vermeiden. Die linke Hand hält die Kanüle am Spritzenansatz fest, damit sie nicht abrutscht, und sie stützt sich am Gesicht des Patienten ab, sodass bei plötzlichen Kopfbewegungen die Nadel kontrolliert mitbewegt wird und nicht abrutschen und etwa das Auge des Patienten verletzen kann. Ebenso ruht die rechte injizierende Hand auf dem Kopf des Patienten und führt so ebenfalls die Nadel gezielt mit in solchen Fällen. Dank dieser Technik haben wir vor zwei Jahren bei einem plötzlichen Hustenanfall einer Patientin die fatale Augenperforation vermeiden können.

### Zusammenfassung

Auch kleinere ambulante Operationen sind nicht trivial [10, 14]. Sie erfordern mehr als nur eine gute chirurgische Handwerkskunst. Die Zuwendung zum Patienten, das sichere perioperative Management mit der Kontrolle der Vitalparameter, die gezielte medikamentöse Intervention im Bedarfsfalle und das richtige Know-How im Umgang mit der Vorbereitung des OP-Gebietes und der Lokalanästhesie sind Garanten für einen erfolgreichen und komplikationslosen ambulanten Gesichtseingriff.

### Interessenkonflikt

Die Autoren geben an, dass kein Interessenkonflikt besteht.

### Abstract

#### “Mother’s little helpers” for Minor Skin Surgery in the Face

Skin surgery is regarded als minor surgery. Often it deals with removal of lumps and bumps in the facial area on a day case basis. Such a procedure means a great deal of stress for the patient. We present some tricks regarding patient preparation, premedication, stress reduction and safe technique of local anaesthesia injection that have emerged from many years of clinical practice in a major dermatosurgery unit in southern Germany.

### Literatur

- 1 Dauenhauer P. Epitheliale Tumore am Hauttumorzentrum Ulm, eine Bestandsaufnahme. Dissertationsschrift 2013; 100
- 2 Christoph RA, Buchanan L, Begalla K et al. Pain reduction in local anesthetic administration through pH buffering. *Ann Emerg Med* 1988; 17: 117 – 120
- 3 Soltner C, Giquello JA, Monrigal-Martin C et al. Continuous care and empathic anaesthesiologist attitude in the preoperative period: impact on patient anxiety and satisfaction. *Br J Anaesth* 2011; 106: 680 – 686
- 4 Fragen RJ, Caldwell N. Lorazepam premedication: lack of recall and relief of anxiety. *Anesth Analg* 1976; 55: 792 – 796
- 5 Ghanchi FD, Khan MY. Sublingual lorazepam as premedication in peribulbar anesthesia. *J Cataract Refract Surg* 1997; 23: 1581 – 1584
- 6 Reynolds F. Adverse effects of local anaesthetics. *Br J Anaesth* 1987; 59: 78 – 95
- 7 Varon J, Marik PE. Perioperative hypertension management. *Vasc Health Risk Manag* 2008; 4: 615 – 627
- 8 Desai RG, Muntazar M, Goldberg ME. Strategies for managing perioperative hypertension. *Curr Hypertens Rep* 2009; 11: 173 – 177
- 9 Marik PE, Varon J. Perioperative hypertension: a review of current and emerging therapeutic agents. *J Clin Anesth* 2009; 21: 220 – 229
- 10 Adler AG, Leahy JJ, Cressman MD. Management of perioperative hypertension using sublingual nifedipine. Experience in elderly patients undergoing eye surgery. *Arch Intern Med* 1986; 146: 1927 – 1930
- 11 Prevention of postoperative surgical wound infection: recommendations of the Hospital Hygiene and Infection Prevention Committee of the Robert Koch Institute. *Bundesgesundheitsblatt Gesundheitsforschung Gesundheitsschutz* 2007; 50: 377 – 393
- 12 Borneff-Lipp M. Desinfektionsmittelliste der DGHM. Wiesbaden: MHP Verlag; 2002
- 13 Brand HS, Bekker W, Baart JA. Complications of local anaesthesia. An observational study. *Int J Dent Hyg* 2009; 7: 270 – 272
- 14 Amanor-Boadu SD, Soyannwo OA. Complications following day case paediatric surgery. *West Afr J Med* 1997; 16: 223 – 226