Keratomykose beim Pferd

Richard J. McMullen Jr.

Die Pilzinfektionen der Hornhaut (Keratomykosen) stellen ein durchaus häufiges Augenproblem bei Pferden in Deutschland dar. Das Krankheitsbild ist vielfältig und somit sind Keratomykosen auf den ersten Blick nicht immer eindeutig festzustellen. Um eine korrekte Diagnose zu stellen und eine gezielte Behandlung einzuleiten, stehen die ophthalmologische und die zytologische Untersuchung im Vordergrund.

Die Keratomykosen des Pferdes können vielfältig auftreten, sind oft unvorhersehbar in ihrem Verlauf und stellen eine diagnostische und therapeutische Herausforderung dar. Eine Früherkennung der Krankheitsanzeichen seitens des Pferdetierarztes bzw. des Ophthalmologen ist unerlässlich, um eine günstige Prognose zu ermöglichen. In vielen Fällen müssen die Pferdebesitzer die Behandlungen sehr oft durchführen, um die Erkrankung in den Griff zu bekommen [2, 6, 13].

Klinische Befunde

Die Keratomykosen des Pferdes können mit Hornhautdefekten (ulzerativ) oder ohne Hornhautdefekte (nicht ulzerativ) auftreten und in 3 Gruppen unterteilt werden (▶ **Kasten 1**), [6].

Die **oberflächlichen Keratomykosen** (▶ **Abb. 1**) sind durch Tränenfilmveränderungen, Mikroerosionen, oberflächliche Hornhautdefekte und Hornhautplaques charakterisiert.

Typische Symptome der **tiefen (stromalen) ulzerativen Keratomykosen** sind tiefe ulzerative Hornhautdefekte mit periläsionaler Grabenbildung (sog. „furrowing", ▶ **Abb. 2**), einschmelzende Hornhautdefekte (▶ **Abb. 3**) und Hornhautperforationen mit Irisprolaps.

Die **Hornhautabszesse** (▶ **Abb. 4**) bilden die 3. Gruppe der Keratomykosen [6].

Häufige klinische Anzeichen einer Keratomykose sind:

- ▶ Mikroerosionen
- ▶ ulzerative oder nicht-ulzerative Hornhautläsionen
- ▶ weiße bis gelbliche Hornhauttrübungen (Hornhauteinschlüsse)
- ▶ Gefäßeinsprossungen in die Hornhaut
- ▶ Hornhautplaquebildung

Betroffene Pferde weisen zusätzlich mittelgradig bis hochgradig gerötete und geschwollene Bindehäute sowie Anzeichen einer Iridozyklitis auf und leiden in der Regel unter Schmerzen (▶ **Abb. 5**), [3].

1

Keratomykosen beim Pferd

Oberflächliche Keratomykose:

- Tränenfilmveränderungen
- mittel- bis hochgradige Bindehautrötung
- Mikroerosionen
- oberflächliche Hornhautdefekte
- Hornhautplaquebildung

Tiefe (stromale) ulzerative Keratomykose:

- tiefe Hornhautdefekte mit periläsionaler Grabenbildung
- einschmelzende Hornhautdefekte
- Hornhautperforationen mit Irisprolaps

Hornhautabszesse:

- weißes bis gelbliches zelluläres Infiltrat
- periläsionales Hornhautödem
- ab- und zunehmende Entzündung
- begleitende vordere Uveitis

Häufige **Erreger ulzerativer Keratomykosen** beim Pferd weltweit sind *Aspergillus, Fusarium* und *Penicillium* spp. [2, 6, 17]. An Pilzerreger sollte man immer denken bei:

- ▶ ulzerativen Hornhautverletzungen (vor allem, wenn Pflanzenmaterialien eine Rolle spielen)

Abb. 1 Punktförmige, epitheliale bis subepitheliale, weißliche und erhabene zelluläre Einschlüsse auf der gesamten Hornhautoberfläche.

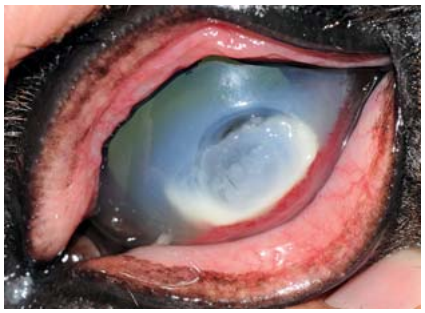

Abb. 2 Tiefer ulzerativer Hornhautdefekt mit periläsionaler Grabenbildung (sog. „furrowing") am oberen Defektrand.

Abb. 3 Die Hornhaut weist einen proteolytischen Abbau (sog. einschmelzenden Hornhautdefekt) des Stromas auf.

Dieses Dokument wurde zum persönlichen Gebrauch heruntergeladen. Vervielfältigung nur mit Zustimmung des Verlages.

Abb. 4 Gelblicher bis rosafarbener Hornhautabszess im unteren und medialen Hornhautbereich. Oberflächliche Gefäßeinsprossungen in die Hornhaut.

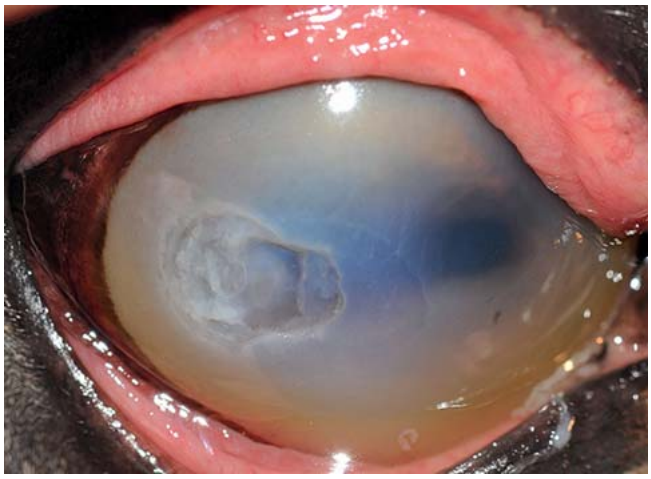

Abb. 5 Typische Begleiterscheinungen einer Keratomykose: Neben einem mittleren stromalen Hornhautdefekt sind deutlich gerötete und geschwollene Bindehäute und eine Miosis erkennbar.

- langfristiger lokaler Antibiotikaanwendung bei einem Hornhautdefekt ohne deutliche Verbesserung
- lokaler Anwendung von Kortikosteroiden über einen langen Zeitraum bei keiner oder nur bedingter Verbesserung

Diagnostik

Die Anamnese und das klinische Bild wecken oft den Verdacht auf eine Keratomykose. Um die Diagnose zu bestätigen, stehen unterschiedliche diagnostische Tests zur Verfügung.

Anfärben der Hornhaut

Das oberflächliche Auftragen verschiedener Farbstoffe auf die Hornhaut spielt eine große Rolle in der Diagnostik von Hornhautdefekten. Der wichtigste und am häufigsten angewandte Farbstoff ist **Fluoreszein:** Falls ein Oberflächendefekt vorliegt, färbt sich das Hornhautstroma intensiv grün an (▶ **Abb. 6**). Auch bei einer Beschädigung der Epithelzelloberfläche ist Fluoreszein als feine Farbschicht auf dem betroffenen Hornhautbereich zu sehen. Mittels eines Kobaltblaufilters wird Fluoreszein deutlich sichtbar gemacht (▶ **Abb. 7**). Die Farbstoffe **Bengalrosa** und **Lissamingrün** machen eine Tränenfilminstabilität oder eine Epithelzelloberflächenveränderung ohne Epitheldefekt sichtbar [1].

Schirmer Tränentest

Tränenfilmveränderungen werden beim Pferd nicht häufig diagnostiziert, da der Schirmer Tränentest (STT) nicht routinemäßig durchgeführt wird [6]. Veränderte Ergebnisse des STT sind **nicht spezifisch für eine Keratomykose**. Eine reduzierte Tränenfilmproduktion kann jedoch eine Keratomykose begünstigen und wird oft früh im Krankheitsverlauf festgestellt.

Der STT kann ohne Hornhautanästhesie (STT-I) oder mit Hornhautanästhesie (STT-II) durchgeführt werden. Die basale und Reflextränenproduktion bzw. nur die basale Tränenproduktion werden mittels Filterpapierstreifen, die in den unteren Bindehautsack eingehängt werden, über einen Zeitraum von 60 Sekunden gemessen. Die Referenzwerte für eine normale Tränenproduktion (STT-I) sind:

- für gesunde erwachsene Pferde: 18,3 ± 2,1 mm/min
- für gesunde Fohlen: 12,8 ± 2,4 mm/min

Oberflächliche und tiefe Hornhautzytologie

Das Material für die Hornhautzytologie wird mittels einer Zytobürste, eines Kimura-Spatels oder des stumpfen Endes einer Skalpellklinge direkt aus dem Hornhautdefekt entnommen. Die Ausstriche können mit einer Romanowsky-Färbung (z. B. Diff-Quick®) nach Lufttrocknung eingefärbt werden.

Hornhautkulturen (für Pilze und aerobe Bakterien)

Die Probenentnahme für die mykologische und bakteriologische Untersuchung erfolgt mittels eines sterilen Tupfers (BU), einer Zytobürste, einer Skalpellklinge (stumpfe Seite) oder eines Kimura-Spatels. Um die Chancen eines positiven Ergebnisses zu erhöhen, empfiehlt es sich, eine oberflächliche und eine tiefe Probe zu entnehmen. Eine kulturelle Untersuchung ist nicht immer notwendig, jedoch ist sie bei verzögerter Abheilung oder Behandlungsversagen besonders hilfreich.

Hornhautbiopsie

Hornhautbiopsien werden in erster Linie zur **histologischen Untersuchung** eingesandt. Falls ein chirurgischer Eingriff aufgrund einer klinischen Verschlechterung durchgeführt wird, kann die Hornhautbiopsie für das Anlegen einer Kultur verwendet werden.

Da die Kulturergebnisse bis zu 3 Wochen in Anspruch nehmen können, spielt die Zytologie eine wichtige Rolle bei der Diagnosestellung. Der Nachweis von Pilzmikroorganismen bei der zytologischen Untersuchung (▶ **Abb. 8**) ist ein bedeutender Befund, der auf eine fortgeschrittene Pilzinfektion hinweist [7].

Weitere Verfahren

Zwei weitere nichtinvasive bildgebende diagnostische Verfahren sind:

Dieses Dokument wurde zum persönlichen Gebrauch heruntergeladen. Vervielfältigung nur mit Zustimmung des Verlages.

- die konfokale Laserscanning-Mikroskopie [9]
- die digitale Infrarot-Fotografie [10]

Die konfokale Laserscanning-Mikroskopie kann Pilzhyphen in vivo darstellen und die Diagnose einer Keratomykose erleichtern. Die digitale Infrarot-Fotografie stellt eine Ergänzung der Farbfotografie dar und ermöglicht die Darstellung einer zellulären Infiltration der Hornhaut. Dieses Verfahren kann auch bei einer trüben Hornhaut angewandt werden, was für die Operationsplanung und bei der Kontrolle des Heilungsverlaufs sehr hilfreich ist.

Differenzialdiagnosen

Folgende Erkrankungen sollten als Differenzialdiagnosen in Betracht gezogen werden [3,6]:

- Keratokonjunktivitis sicca (KCS)
- bakterielle Konjunktivitis
- eosinophile Keratokonjunktivitis
- immunvermittelte Konjunktivitis
- Herpes-Keratitis
- traumatische Keratopathie
- Hornhautdegeneration
- kalzifizierende Bandkeratopathie
- Hornhautneoplasie (vor allem Plattenepithelkarzinom)

Therapie

Unabhängig vom klinischen Bild (Mikroerosionen, ulzerative Keratitis, tiefer Hornhautabszess oder Irisprolaps) sind manche Behandlungsschritte ähnlich. Auch in Zusammenhang mit einem chirurgischen Eingriff ist die **medikamentöse Behandlung** unerlässlich [7]. Da die meisten pilzbedingten Hornhauterkrankungen eine sehr lange und intensive Therapie benötigen, werden häufig **Augenkatheter** benutzt [2].

Für eine gezielte und effektive Behandlung der Keratomykose beim Pferd müssen folgende Faktoren vor Therapiebeginn erfasst werden [7]:

- Vorhandensein bzw. Fehlen bakterieller oder mykotischer Erreger
- Grad der Beschädigung des Hornhautstromas
- proteolytische Aktivität im Tränenfilm
- Vorhandensein und Grad der intraokularen Begleitentzündung
- Grad der Schmerzen



Abb. 6 Das Ausmaß eines oberflächlichen Hornhautdefekts ist mittels Fluoreszein leicht zu erkennen.

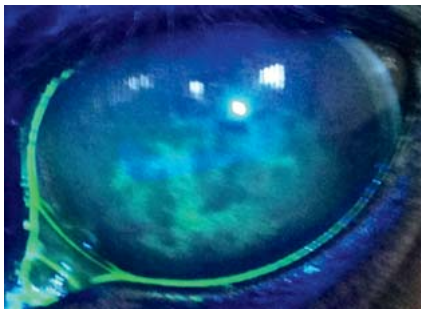

Abb. 7 Mithilfe eines Kobaltblaufilters werden Mikroerosionen gut sichtbar gemacht.

Die Behandlung richtet sich nicht nur gegen die Pilzerreger, sondern auch gegen die Iridozyklitis. Eine Iridozyklitis kann anfänglich aufgrund der Pilzvermehrung und später wegen der absterbenden Pilzerreger auftreten [3,6]. Die Rolle der Antiproteasentherapie kann nicht stark genug betont werden (s.u.): Therapieversager treten am häufigsten auf, wenn die proteolytische Verdauung des Hornhautstromas nicht aufgehalten wird. Es gibt mehrere Möglichkeiten, den proteolytischen Abbau des Hornhautstromas zu verhindern [15].

Die Behandlung einer Keratomykose dauert in der Regel sehr lang und ist sehr arbeitsaufwendig. In einigen Fällen kann eine alleinige medikamentöse Therapie die Krankheit nicht aufhalten, sodass eine zusätzliche chirurgische Behandlung erforderlich ist.

Medikamentöse Therapie

Bei der medikamentösen Therapie müssen die für die anzuwendenden Medikamente geltenden arzneimittelrechtlichen Vorschriften beachtet werden.

Antiproteasentherapie

In erster Linie muss der proteolytische Abbau des Hornhautstromas verhindert werden. Die erfolgreichste lokale Antiproteasentherapie richtet sich gezielt gegen Matrix-Metalloproteasen (Serum, Ethylendiamintetraessigsäure [EDTA], N-Acetylcystein und Tetrazykline) und Serinproteasen/Granulozyten-Elastase (Serum), die zum Einschmelzen der Hornhaut führen. Die verschiedenen Wirkstoffe werden in Kombination eingesetzt [5]. Die Antiproteasen sollten sehr häufig (zunächst alle 1–2 Stunden) appliziert werden, bis sich die klinischen Anzeichen deutlich verbessern. Danach können sie 6- bis 8-mal täglich verabreicht werden. Die Antiproteasentherapie sollte solange durchgeführt werden, bis die klinischen Anzeichen weitgehend verschwunden sind und sich die Hornhaut nicht mehr mit Fluoreszein anfärbt.

Abb. 8 Zytologische Untersuchung eines Hornhautgeschabsels (Auge aus ▸ **Abb. 1**): Fadenförmige Pilzhyphen sind mit einer Differenzialfärbung deutlich zu erkennen.

Antimykotika

Die Anzahl der verfügbaren **Antimykotika** ist begrenzt und eine gezielte Auswahl notwendig. Die Auswahlkriterien für die antimykotischen Präparate sind:

- Erregerempfindlichkeit
- Toxizität
- Hornhautpenetration
- Einfachheit der Verabreichung
- Verfügbarkeit

Dieses Dokument wurde zum persönlichen Gebrauch heruntergeladen. Vervielfältigung nur mit Zustimmung des Verlages.

Es gibt 3 große Klassen von Antimykotika (▶ **Kasten 2**), die gezielt die Zellwandbestandteile angreifen [5].

2

Antimykotika-Klassen

1. **Polyene** (Amphotericin B, Natamycin)
2. **Azole** (Miconazol, Itraconazol, Voriconazol)
3. **Nukleosidanaloga** (Flucytosin)

Polyene haben ein hervorragendes Wirkungsspektrum, aber eine schlechte Hornhautpenetration. Amphotericin B ist effektiv gegen Hefepilze (z. B. *Candida* spp.) und *Aspergillus* spp., aber nur begrenzt effektiv gegen *Fusarium* spp. Natamycin ist wirksam gegen fadenförmige Pilze, aber aufgrund der schlechten Hornhautpenetration muss es sehr oft am Tag verabreicht werden, um effektiv zu sein. Bei ulzerativen Keratomykosen oder nach einem Hornhaut-Debridement bei einer oberflächlichen Keratomykose ist eine bessere Penetration gewährleistet [5, 7].

Azole besitzen eine gute Hornhautpenetration, aber unterschiedliche Wirkungsspektren. Voriconazol zeigt eine sehr gute Hornhautpenetration bei intakter Hornhaut und ist momentan das effektivste Antimykotikum für die Initialbehandlung einer Keratomykose [2, 5].

Nukleosidanaloga (z. B. Flucytosin) spielen beim Pferd so gut wie keine Rolle. Sie haben ein breites Wirkungsspektrum und wirken synergistisch mit Amphotericin B, vor allem in der Therapie gegen *Aspergillus fumigatus*. Nach oraler Verabreichung ist eine hohe Kammerwasserkonzentration von Flucytosin zu erwarten.

Antibiotika

Eine prophylaktische lokale antibiotische Behandlung mit einem Breitspektrum-Antibiotikum ist bis zum Eintreffen des Antibiogramms empfehlenswert.

Therapie der Iridozyklitis

Eine begleitende Iridozyklitis ist zum gewissen Grad immer vorhanden und variiert je nach Fortschreiten des Krankheitsprozesses. Um einen Sehverlust zu vermeiden, oder zumindest die Wahrscheinlichkeit einer Erblindung zu minimieren, muss die Iridozyklitis **systemisch und lokal** behandelt werden.

Es gibt verschiedene nicht-steroidale Antiphlogistika (NSAIDs), die eingesetzt werden können. **Flunixin-Meglumin** (1 mg/kg alle 24 h i. v. oder p. o.) hat sich als das effektivste Analgetikum herausgestellt [2]. Sehr häufig wird auch **Phenylbutazon** (2 mg/kg alle 12 h p. o.) eingesetzt. Es sollte die niedrigste mögliche Dosierung benutzt werden, da die Hornhautgefäßeinsprossung bei höheren Dosierungen gehemmt wird. Alle NSAIDs können bei Langzeitanwendung Nebenwirkungen (z. B. Magenulzera, Niereninsuffizienz) verursachen. Kortikosteroide sind aufgrund des infektiösen und kollagenolytischen Hintergrunds dieser Hornhautentzündungen kontraindiziert [5].

Atropin 1 % wird in Form von Augentropfen oder -salbe eingesetzt, um die Pupille weitzustellen und die Blut-Augenschranke zu stabilisieren. Atropin sollte solange verabreicht werden, bis die Anzeichen der inneren Augenentzündung (vor allem die Miosis) verschwunden sind. Die Weitstellung der Pupille minimiert die Bildung hinterer Synechien (Verklebungen zwischen Iris und Linsenvorderfläche) und verringert den Ziliarmuskelspasmus, der zur Schmerzhaftigkeit des Auges beiträgt [2, 5].

Chirurgische Therapie

Eine chirurgische Behandlung kommt infrage, wenn die medikamentöse Therapie versagt oder stagniert, sich die intraokularen Anzeichen verschlechtern, oder die Hornhautinfektion dramatisch fortschreitet (▶ **Kasten 3**). Der wichtigste Faktor bei der Entscheidung, einen chirurgischen Eingriff vorzunehmen, ist die Lage der Läsion in der Hornhaut.

Es gibt verschiedene chirurgische Möglichkeiten, eine Keratomykose zu behandeln. Der einfachste oder minimalinvasivste Eingriff ist die **Injektion von Voriconazol** (1 % oder 5 %) direkt in das Hornhautstroma (▶ **Abb. 9**) [14].

Der nächste Schritt ist das **Debridement der Hornhaut** oder die **oberflächliche Keratektomie**. Die Entfernung der Pilzerreger führt zu einer beschleunigten Abheilung mit verringerter Hornhautnarbenbildung und verminderter Stimulierung der Iridozyklitis. Da tote Pilze mittels Phagozytose oder enzymatischer Auflösung nicht gut beseitigt werden können, ist ihre mechanische Entfernung zu empfehlen [7].

3

Wann sollte ein chirurgischer Eingriff vorgenommen werden?

- Verschlechterung der Symptome während der medikamentösen Behandlung
- unkontrollierbare Erregervermehrung
- hochgradige kollagenolytische Aktivität
- Hornhautstromaverlust > 33 % der Hornhautdicke
- Hornhautperforation
- nicht kontrollierbare Begleituveitis

Die **Transplantation von Amnionmembran** hat mittlerweile den Einsatz großflächiger Bindehautlappen fast komplett zurückgedrängt. Das Amnion wird aus normaler Pferdeplazenta gewonnen und stellt eine Art „selbstopferndes Gewebe" dar (▶ **Abb. 10**), [7]. Dieses Gewebe fängt die Proteasen und die Mikroorganismen ein, die die Hornhaut angreifen können. Das Amnion kann ein- oder mehrschichtig angebracht und allein oder in Kombination mit anderen chirurgischen Eingriffen benutzt werden. Einer der Vorteile der Amnionmembran gegenüber einem Bindehautlappen ist, dass sie zu einer geringeren Narbenbildung über einen längerfristigen Zeitraum führt. Ein Nachteil ist, dass die Amnionmembran die Hornhaut nicht mit Wachstumsfaktoren, die aus dem Blut stammen, versorgen kann. Diese Faktoren sind wichtig, weil sie die Abheilung der Hornhaut unterstützen.

Bindehautlappen können als alleinige Therapie für tiefe oder einschmelzende Hornhautulzerationen zum Einsatz kommen, oder sie werden in Kombination mit einer penetrierenden Keratoplastik (PK, ▶ **Abb. 11**) eingesetzt. Bindehautlappen sind mit Blut- und Lymphgefäßen versehen und sie unterstützen strukturell eine dünne oder schwache Hornhaut [2].

Dieses Dokument wurde zum persönlichen Gebrauch heruntergeladen. Vervielfältigung nur mit Zustimmung des Verlages.

Dieses Dokument wurde zum persönlichen Gebrauch heruntergeladen. Vervielfältigung nur mit Zustimmung des Verlages.

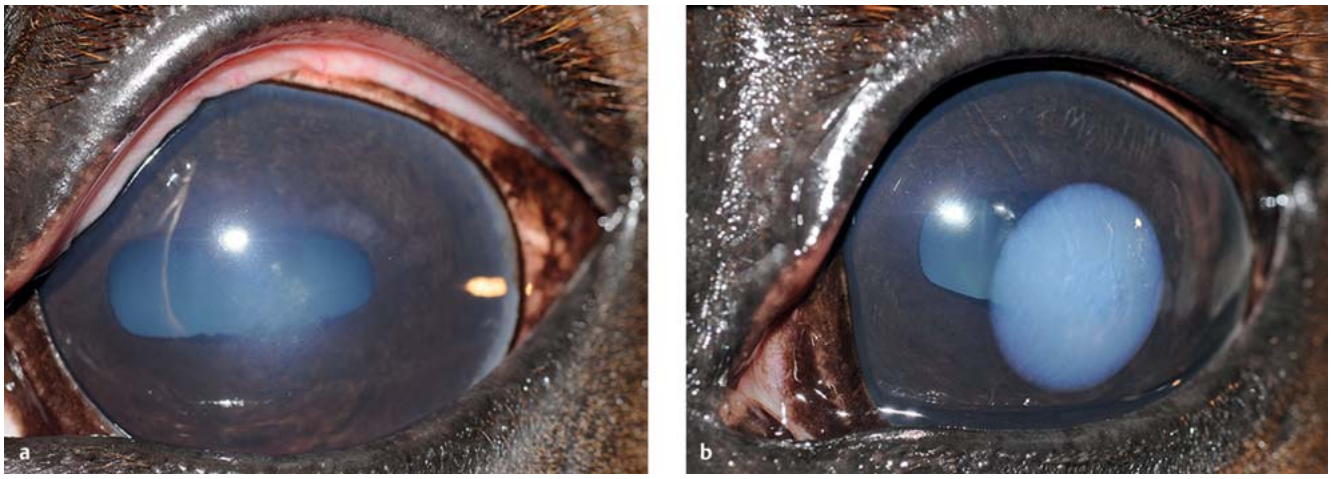

Abb. 9 **a** Punktförmige, zentrale, epitheliale und subepitheliale Hornhauttrübungen, umgeben von einer hauchartigen, epithelialen Hornhauttrübung. Eine oberflächliche Keratomykose konnte mittels Zytologie bestätigt werden. **b** Zirkuläres Hornhautödem als Folge einer intrastromalen 1 %-Voriconazol-Injektion. In der Regel bildet sich das Ödem innerhalb von 3–5 Tage zurück.

Abb. 10 Ein Amnionlappen wurde nach einer oberflächlichen Keratektomie mit Einzelheften (Polyglactin 9–0) fixiert.

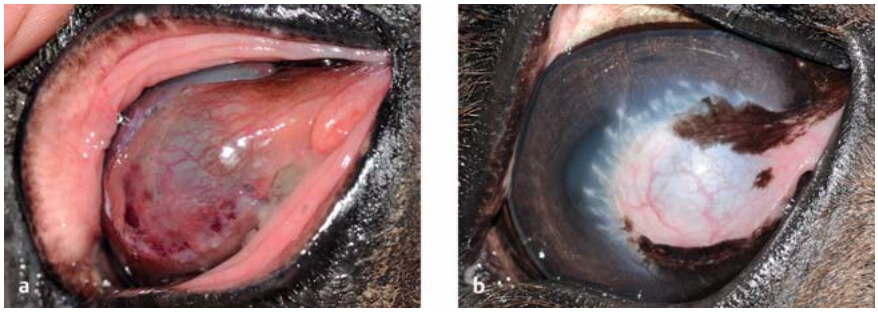

Abb. 11 **a** Ein großflächiger, gestielter Bindehautlappen wurde nach einer großen, penetrierenden Keratoplastik auf der Hornhaut festgenäht. **b** Dasselbe Auge 6 Wochen nach der penetrierenden Keratoplastik.

Penetrierende oder lamelläre Keratoplastiken werden hauptsächlich bei Hornhautabszessen eingesetzt, die das Hornhautstroma komplett bzw. teilweise betreffen. Eine penetrierende Keratoplastik wird bei perforierenden Hornhautverletzungen mit oder ohne Irisprolaps durchgeführt, wenn die gesamte Hornhautdicke betroffen ist. Bei einer lamellären Keratoplastik (z. B. tiefe endotheliale lamelläre Keratoplastik [deep lamellar endothelial Keratoplasty, DLEK] oder hinteren lamellaren Keratoplastik [posterior lamellar Keratoplasty, PLK]) wird nur der betroffene Hornhautbereich gezielt entfernt, während die gesunden, oberflächlichen Hornhautschichten intakt bleiben [7]. Hintere lamelläre Keratoplastiken (PLK) werden hauptsächlich zur Behandlung tiefer Hornhautabszesse mit relativ klarem vorderem Hornhautstroma der zentralen Hornhaut angewendet. Tiefe endotheliale lamelläre Keratoplastiken (DLEK) werden für die Behandlung tiefer stromaler Hornhautabszesse in der Nähe des Limbus empfohlen [4], [11]. Die Hornhaut wird aufgeschnitten und zurückgeklappt, um den Hornhautabszess freizulegen. Dieser wird dann mittels einer Hornhautstanze entfernt und durch Spendergewebe ersetzt. Die oberflächliche Hornhautschicht wird wieder in ihre ursprüngliche Position zurückgeklappt und mit resorbierbaren Fäden festgenäht [4, 11].

Eine neue und sehr interessante Behandlungsmöglichkeit, die ursprünglich zur Therapie des Keratokonus und aktuell auch gegen infektiöse Hornhautentzündungen eingesetzt wird, ist die **CXL-Technik** (corneal Collagen Crosslinking – CXL) [8, 12]. Bisher wurden jedoch zu wenige Pferde mit dieser Technik behandelt, um die Ergebnisse objektiv beurteilen zu können. In der Humanmedizin scheint diese Therapie nicht effektiver als die herkömmliche medikamentöse Behandlung der Keratomykose zu sein [16].

Die Anwendung von **Cyanacrylatklebern** ist bei einer Keratomykose kontraindiziert, da sie zu einer Abkapselung der Erreger und Reduzierung der Medikamentenwirkung führen. Vor der Anwendung von Cyanacrylatklebern müssen daher Infektionserreger ausgeschlossen werden.

Alle Abb.: © RJ. McMullen Jr.

Literatur

1 *Brooks DE, Andrew SE, Denis HM et al.* Rose Bengal positive epithelial microerosions as a manifestation of equine keratomycosis. Vet Ophthalmol 2000; 3: 83–86

2 *Brooks DE, Matthews AG.* Equine Ophthalmology. In: Gelatt KN, editor. Veterinary Ophthalmology. 4th edition. Ames, IA: Blackwell Publishing; 2007: 1165–1274

3 *Brooks DE, ed.* Ophthalmology for the Equine Practitioner. 2nd edition. Jackson, WY: Teton Newmedia; 2008.

Dieses Dokument wurde zum persönlichen Gebrauch heruntergeladen. Vervielfältigung nur mit Zustimmung des Verlages.

4 *Brooks DE, Plummer CE, Kalberg ME et al.* Corneal transplantation for inflammatory keratopathies in the horse: Visual outcome in 206 cases (1993–2007). Vet Ophthalmol 2008; 11: 123–133
5 *Clode AB.* Therapy of equine infectious keratitis: a review. Equine Vet J 2010; Suppl 37: 19–23
6 *Code AB.* Diseases and surgery of the cornea. In: Gilger BC, ed. Equine Ophthalmology. 2nd edition. Maryland Heights, MO: Saunders; 2011: 181–266
7 *Galera PD, Brooks DE.* Optimal management of equine keratomycosis. Veterinary Medicine: Research and Reports 2012; 3: 7–17
8 *Hellander-Edman A, Makdoumi K, Mortensen J et al.* Corneal cross-linking in 9 horses with ulcerative keratitis. BMC Vet Research 2013; 9: 128
9 *Ledbetter EC, Irby NL, Kim SG.* In vivo confocal microscopy of equine fungal keratitis. Vet Ophthalmol 2011; 14: 1–9
10 *McMullen Jr RJ, Clode AB, Gilger BC.* Infrared digital imaging of the equine anterior segment. Vet Ophthalmol 2009; 12: 125–131
11 *McMullen Jr RJ, Gilger BC, Michau TM.* Modified lamellar keratoplasties for the treatment of deep stromal abscesses in horses. Vet Ophthalmol 2014; doi: DOI: 10.1111/vop.12227
12 *Pot SA, Gallhöfer NS, Matheis FL et al.* Corneal collagen cross-linking as treatment for infectious and noninfectious corneal melting in cats and dogs: results of a prospective, nonrandomized, controlled trial. Vet Ophthamol 2014; 17: 250–260
13 *Scotty NC.* Equine keratomycosis. Clinical Techniques in Equine Practice 2005; 4: 29–36
14 *Smith KM, Pucket JD, Gilmour MA.* Treatment of six cases of equine corneal stromal abscessation with intracorneal injection of 5 % voriconazole solution. Vet Ophtalmol 2014; Suppl. 1: 179–185
15 *Strubbe DT, Brooks DE, Schultz GS et al.* Evaluation of tear film proteinases in horses with ulcerative keratitis. Vet Ophthalmol 2000; 3: 111–119
16 *Vajpayee RB, Shafi SN, Maharana PK et al.* Evaluation of corneal collagen cross-linking as an additional therapy in mycotic keratitis. Clin Experimental Ophthalmol 2014; DOI: 10.1111/ceo.12399
17 *Voelter-Ratson K, Monod M, Unger L et al.* Evaluation of the conjunctival fungal flora and its susceptibility to antifungal agents in healthy horses in Switzerland. Vet Ophthalmol 2014; Suppl. 1: 31–36

Online
http://dx.doi.org/10.1055/s-0034-1383341

Dr. med. vet. Richard J. McMullen Jr., Dipl ACVO/ECVO
Zusatzbezeichnung Augenheilkunde (Pferde);
Adjunct Assistant Professor of Ophthalmology,
North Carolina State University, Raleigh, NC, USA
Pferdeklinik München-Riem
Pferdeaugenheilkundeabteilung
Graf Lehndorff Straße 36
81929 München
r.mcmullen@pferdeklinik-muenchen.de

Anzeige

Dieses Dokument wurde zum persönlichen Gebrauch heruntergeladen. Vervielfältigung nur mit Zustimmung des Verlages.