

Hauterkrankungen und Allergien in der Schwangerschaft*

Skin Diseases and Allergies in Pregnancy



B. Böer, M. Schaller, J. Brändle

Universitätsfrauenklinik Tübingen

Lernziele

- ▼
- ▶ Erkennen von physiologischen Hautveränderungen während der Schwangerschaft
- ▶ Differenzialdiagnosen der Schwangerschaftsspezifischen Dermatosen, deren typischer Symptomatik und Therapiemöglichkeiten
- ▶ Praktisches Vorgehen bei Pruritus in der Schwangerschaft
- ▶ Kennen von Therapiemöglichkeiten bei Allergien in der Schwangerschaft und deren Prävention beim Kind

Einleitung

▼

In der Schwangerschaft kann es durch komplexe physiologische Veränderungen zum Auftreten von schwangerschaftsspezifischen Hautveränderungen und Anpassungsprozessen kommen, welche nach der Schwangerschaft weitgehend reversibel sind. Auch präexistente Hauterkrankungen können durch eine Schwangerschaft vorübergehend positiv oder negativ beeinflusst werden. Auf die neue Einteilung der schwangerschaftsspezifischen Hautveränderungen, die sog. Schwangerschaftsdermatosen, die typische klinische Symptomatik sowie deren Therapiemöglichkeiten soll im Folgenden eingegangen werden. Das typische Leitsymptom der Schwangerschaftsdermatosen, der Pruritus, sollte immer zur weiteren Abklärung führen. Daher wird im Beitrag ein vereinfachter Algorithmus zum Vorgehen bei Juckreiz vorgestellt, der dem betreuenden Arzt eine Hilfe bei der Diagnosestellung bieten soll. Da sich in der Haut auch wichtige Teile des Immunsystems befinden, können Allergene entweder über den direkten Kontakt mit der Haut reagieren, oder die Haut kann an einem systemischen allergischen Prozess beteiligt sein. Wie hoch der Anteil an Atopikern in der Schwanger-

schaft ist und was vorbeugend für das Kind erfolgen kann, soll im Beitrag erläutert werden. Neben der Haut spielen vaskuläre Veränderungen in der Schwangerschaft durch eine erhöhte Volumenbelastung der Gefäße eine große Rolle. Nicht selten treten Beschwerden wie zunehmende Beinödeme, eine ausgeprägte Varikosis oder sogar eine Thrombophlebitis bzw. Thrombose auf, welche antizipiert bzw. adäquat behandelt werden sollten.

Physiologische Hautveränderungen in der Schwangerschaft

▼ Hyperpigmentierung (melanotische Dyschromie)

Durch Stimulation der Melanozyten durch die erhöhten Progesteron-, Östrogen- und melanozytenstimulierenden Hormonwerte kommt es bei mehr als 90% der Schwangeren zu einer lokalisierten oder generalisierten Hyperpigmentierung, welche durch UV-Exposition noch verstärkt werden kann.

Typischerweise findet sich eine Hyperpigmentierung der Linea alba bzw. nigra sowie des Mamilen-Areola-Komplexes, des Genitales sowie gelegentlich der Axillen oder des Halses.

Weniger häufig können entlang der Oberarmvorderseite oder Oberschenkelrückseite die Pigmentdemarkationslinien, sog. Voight-Linien, beobachtet werden [1].

Bei dunklen Hauttypen ist die Hyperpigmentierung meist noch verstärkt.

Melasma gravidarum. Beim Melasma gravidarum findet sich meist in der 2. Schwangerschaftshälfte eine symmetrische Hyperpigmentierung des Gesichts, welche durch Kosmetika und familiäre Prädisposition verstärkt werden kann. Meist blasen sie innerhalb eines Jahres nach der Schwangerschaft ab, können aber in 10–30% persistieren (siehe **Abb. 1**) [1].

VNR

2760512014144210449

Bibliografie

DOI <http://dx.doi.org/10.1055/s-0034-1389755>
Akt Dermatol 2014; 40: 457–467
© Georg Thieme Verlag KG
Stuttgart · New York
ISSN 0340-2541

Korrespondenzadresse

Dr. med. Bettina Böer
Universitätsfrauenklinik
Tübingen
Calwerstraße 7
72076 Tübingen
Bettina.Boer@med.uni-tuebingen.de

* Erstveröffentlichung in Frauenheilkunde up2date 2014; 3: 183–194

Abb. 1 Melasma gravidarum.

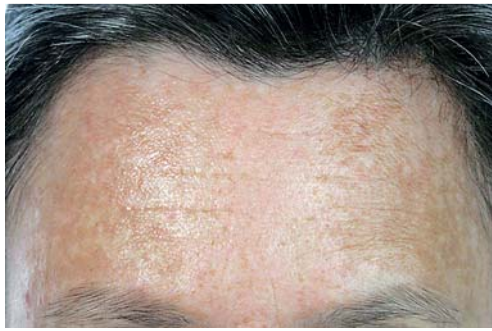

Abb. 2 Striae distensae.

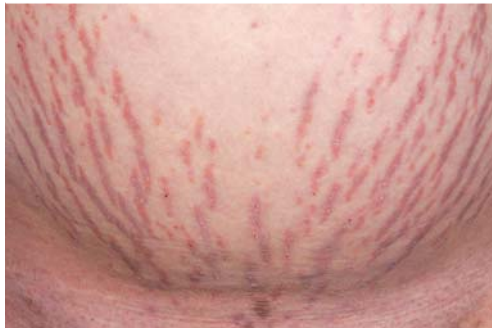
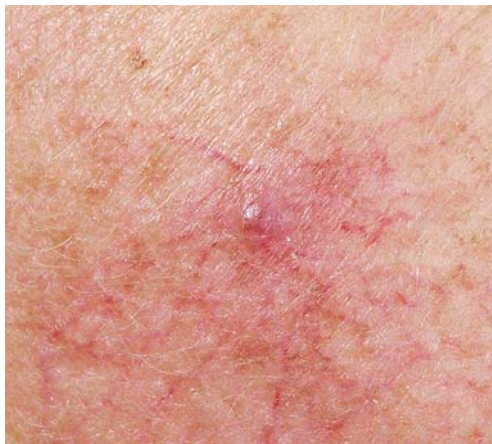
Abb. 3 Spider-Naevis.



Naevi. Melanozytäre Naevi werden in der Schwangerschaft meist dunkler. Eine erhöhte Inzidenz für das maligne Melanom besteht nicht. Jedoch werden diagnostische und therapeutische Entscheidungen in der Schwangerschaft unnötigerweise oft verzögert und führen dadurch zu fortgeschritteneren Tumorstadien mit dann schlechterer Prognose.

Veränderungen des Bindegewebes

Striae distensae (gravidarum). Durch hormonelle Faktoren und mechanische Belastung kommt es zu irreversiblen Veränderungen des Kollagenfasergeflechtes mit Ausbildung von klassischen Schwangerschaftsstreifen (Abb. 2). Diese sind initial violett-rötliche, später blass-atrophe, unterschiedlich lange, zackig begrenzte Streifen mit leicht eingesunkener Haut, welche bei bis zu 90% der Schwangeren v. a. im Bereich des Abdomens, der seitlichen Bauchpartie und der Mammae auftreten.

Therapeutisch bzw. prophylaktisch können harnstoffhaltige Externa zur Hautpflege eingesetzt werden, um die Haut widerstandsfähiger zu machen. Eine Vermeidung oder Verhinderung von Striae ist jedoch nicht möglich.

Vaskuläre Hautveränderungen

Durch die veränderte hormonelle Situation sowie das erhöhte Blutvolumen und den verminderten venösen Rückstrom im Beckenvenenbereich durch den wachsenden Uterus kommt es in der Schwangerschaft zu Gefäßdilatationen und -proliferationen.

Vor allem während des 1. und 2. Trimenons erscheinen an Gesicht, Armen und Hals Spider-Naevi (Abb. 3). Auch ein Palmarerythem ist bei rund 2 Drittel der hellhäutigen Schwangeren zu beobachten.

Varizen. Durch den hormonellen Einfluss kommt es in der Schwangerschaft häufig zu Veränderungen an den venösen Gefäßen. Ein verminderter Tonus der Venenwände führt zu einem erhöhten Venendruck in den unteren Extremitäten sowie zu einer Erweiterung des Venendurchmessers v. a. in den oberflächlichen Venen. Die Folge dieser Venenveränderungen können Varizen sein. Varizen der unteren Extremität sind sehr häufig; zirka 47% der Schwangeren sind davon betroffen. Varizen kommen jedoch nicht nur an den Beinen vor, sondern bilden sich z. B. im Genitalbereich als Vulvarvarizen oder Hämorrhoiden aus.

Mit der Anzahl der Schwangerschaften steigt das Risiko für eine dauerhafte Ausbildung von Varizen. So findet sich bei 20–30% aller Erstgebärenden und bei bis zu 50% der Mehrgebärenden eine Varikosis [2, 3]. Damit gilt die Schwangerschaft als wichtiger Manifestationsfaktor bei vorbestehender Disposition.

Etwa 40% aller Frauen entwickeln ihre Varikosis erstmalig in der Schwangerschaft.

Varizen gehen mit einem erhöhten Risiko für thrombembolische Ereignisse einher [4]. Therapeutisch bzw. prophylaktisch können Kompressionsbehandlungen eine Verbesserung des venösen Rückstroms bewirken oder es kann angepasst an das Risikoprofil eine prophylaktische oder therapeutische Behandlung mit niedermolekularen Heparinen indiziert sein.

Vaskuläre Veränderungen, kombiniert mit einer erhöhten Durchlässigkeit, können bei bis zu 50% der Schwangeren zu Ödemen im Gesicht, an den Augenlidern und Extremitäten führen.

Zahnfleisch. Durch die hormonellen Einflüsse kommt es zu Veränderungen der Gingiva mit Verstärkung oder Auslösung von Zahnfleischerkrankungen [5]. So findet sich bei nahezu allen Schwangeren eine mehr oder weniger ausgeprägte Gingivitis mit ödematös geschwellenem, hyperämischem und damit leicht blutendem Zahn-



Tab. 1 Überblick über die 4 Schwangerschaftsdermatosen [7].

Klassifikation	Synonyme	Inzidenz	Besonderheit	diagnoseweisend/ Diagnostik	Therapie	fetale Prognose
Pemphigoid gestationis	Herpes gestationis	1 : 5000 – 1 : 60 000	abdominale Läsionen inkl. Nabelregion	Immunfluoreszenz: lineare C3-Ablage- rung	Steroide, Antihistaminika	SGA-Feten, Frühgeburten
intrahepatische SS-Cholestase	Pruritus/Prurigo gravidarum	1 : 50 – 1 : 5000	Juckreiz ohne Primär- effloreszenzen	erhöhte Gallen- säurewerte im Serum	Ursodesoxycholsäure	Frühgeburten, Totgeburten, Fetal Distress
polymorphes Exanthem	PUPPP (Pruritic Urti- carial Papules and Plaques of Pregnancy)	1 : 160 – 1 : 200	Beginn der Läsionen in Striae distensae Nabelregion nicht beteiligt	–	Steroide, Antihistaminika	gut
atopisches Ekzem in der Schwanger- schaft	Schwangerschafts- prurigo; Schwanger- schaftsfollikulitis	1 : 5 – 1 : 20	früher Beginn (<3. Tri- mester); Stamm und Extremitäten beteiligt	evtl. erhöhtes Gesamt-IgE	Steroide, Antihistaminika, UV-B	gut

fleisch. Durch eine gründliche Mundhygiene mit regelmäßiger Verwendung von Zahnseide und Zahnzwischenraumbürsten sowie durch professionelle Zahnreinigung am besten bereits vor der Schwangerschaft kann der Gingivitis meist vorgebeugt, sie gut behandelt und kontrolliert werden. Im Zuge einer Schwangerschaft kann sich als Sonderform dieser hormonellen Beeinflussung bei etwa 2% der Schwangeren eine Epulis (Granuloma pyogenicum) ausbilden [5]. Das Granuloma pyogenicum stellt einen gutartigen gefäßreichen, exophytisch wachsenden Tumor der Gingiva, aber auch der Haut dar, der größtenteils durch Traumata entsteht. Aufgrund der starken Blutungsneigung ist eine Exzision nötig.

Haar- und Nagelveränderungen

In der Schwangerschaft kann es durch die Verlängerung der Anagenphase mit Ausbildung neuer Haarwurzeln oft zu einer Hypertrichose kommen, die meist obligat durch den synchronisierten Übergang in das Telogenstadium 2–3 Monate nach der Entbindung oder dem Abstillen zu einem postpartal gesteigerten Haarausfall (Effluvium) führt [1]. Während der Schwangerschaft wachsen die Nägel gewöhnlich schneller. Eine erhöhte Brüchigkeit, Querrillen, Onycholysen oder subunguale Keratosen können sich bemerkbar machen, bilden sich aber nach der Schwangerschaft wieder zurück.

Fazit für die Praxis:

Hyperpigmentierung, Striae distensae, Varizen, Haar- und Nagelveränderungen gehören zu den häufigsten und zum Großteil reversiblen physiologischen Veränderungen während bzw. durch eine Schwangerschaft.

Schwangerschaftsspezifische Dermatosen

Die schwangerschaftsspezifischen Dermatosen stellen eine sehr heterogene Gruppe von stark juckenden, entzündlichen Hauterkrankungen dar, die nur während der Schwangerschaft oder frühen Postpartalperiode auftreten. Bei einigen Formen kommt es sogar zu Auswirkungen auf den Schwangerschaftsverlauf und das neonatale Outcome (s. auch **Tab. 1**).

Im Folgenden wird die neue, deutlich vereinfachte Klassifikation in 4 spezifische Schwangerschaftsdermatosen erläutert und auf Diagnostik und Therapiemöglichkeiten eingegangen [6–8].

Pemphigoid gestationis

Das Pemphigoid gestationis (Inzidenz 1 : 5000–1 : 60 000) ist eine seltene bullöse Autoimmundermatose der Schwangerschaft, die sich meist in der 2. Schwangerschaftshälfte oder frühen Postpartalperiode manifestiert, aber auch in Assoziation mit einem Trophoblasttumor auftreten kann [7].

Das Pemphigoid gestationis ist eine seltene, selbst-limitierende Autoimmundermatose; sie rezidiert jedoch häufig.

Ätiologie

Pathogenetisch kommt es zur Produktion von komplementfixierenden Autoantikörpern, die gegen das bullöse Pemphigoid-Antigen 2 (BP 180) im Bereich der Hemidesmosomen der dermoepidermalen Junctionszonen gerichtet sind.

Möglicherweise ist eine Erkrankung der Plazenta ursächlich für den autoimmunologischen Mechanismus [9].

Symptomatik. Klinisch geht dem blasigen Exanthem ein generalisierter starker Juckreiz voraus. Als Hautveränderungen zeigen sich große, meist erheblich juckende erythematöse Papeln und urtikarielle Plaques; erst nach einigen Wochen folgt die Ausbildung von gruppierten Bläschen und



Abb. 4 Papeln, Bläschen und pralle Blasen finden sich am Körperstamm.

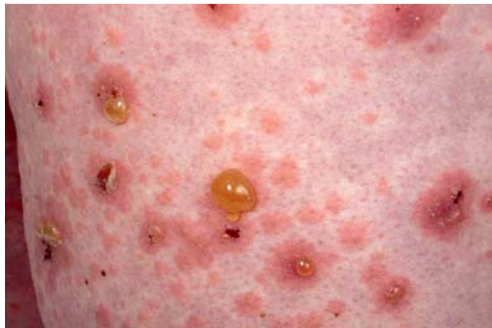
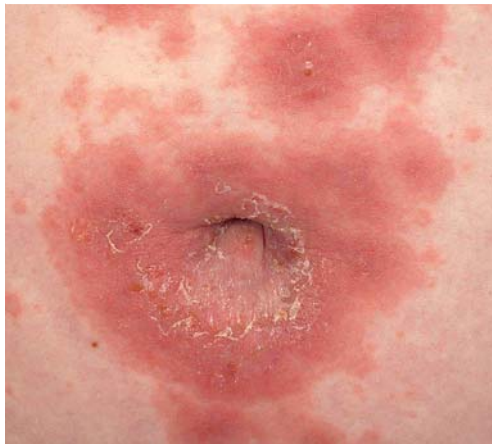
Abb. 5 Pemphigoid gestationis mit periumbilikaler Manifestation und urtikariellen Plaques.



prallen Blasen (● **Abb. 4** und ● **Abb. 5**). Gerade im Anfangsstadium kann das Pemphigoid der polymorphen Schwangerschaftsdermatose sehr ähnlich sein, es beginnt jedoch häufig periumbilikal ohne Assoziation zu Striae distensae und breitet sich von dort auf das gesamte Integument aus. Die Schleimhäute sind selten bzw. in bis zu 20% betroffen [7–9].

Spontanremissionen innerhalb von Wochen bis Monaten nach der Geburt sind häufig.

In 50–75% kommt es zu postpartalen Rückfällen, so zum Zeitpunkt der Menstruation oder bei Einnahme von progesteronhaltigen Kontrazeptiva. In den Folgeschwangerschaften kommt es meist zu früheren und stärker ausgeprägten Manifestationen (bei gleichem Kindsvater).

Es besteht ein erhöhtes Risiko für Frühgeburten und SGA-Feten, das mit der Schwere der Erkrankung korreliert [10].

Einfluss auf das Kind. Entsprechende Hautveränderungen sind beim Neugeborenen möglich: Etwa 10% entwickeln durch den passiven transplazentaren Antikörpertransfer eine eher milde Form des bullösen Pemphigoids, das in der Regel nach etwa 3 Wochen mit Abbau der mütterlichen Antikörper spontan abheilt.

Typisch ist ein urtikarielles Erythem mit Papeln und Plaques sowie Blasen am Abdomen inklusive der Periumbilikalregion.

Diagnostik

Zur Diagnosesicherung wird u.a. die direkte Immunfluoreszenz (DIF) eingesetzt. Mittels DIF können meist lineare C3- und IgG-Ablagerungen entlang der dermoepithelialen Junktionszone sowie mittels indirekter Immunfluoreszenz zirkulierende IgG-Antikörper im Serum in 30–100% der Fälle nachgewiesen werden [6,7]. Bei Blasenbildung kann zudem die Histologie weiterhelfen.

Die Produktion von komplementfixierenden Autoantikörpern gegen das bullöse Pemphigoid-Antigen 2 (BP 180) kann im Blut der Patientinnen und der Neugeborenen mittels ELISA und Immunoblot nachgewiesen werden und korreliert gut mit der Krankheitsaktivität und dem Verlauf [7]. Histologisch zeigt sich ein Bild wie beim konventionellen bullösen Pemphigoid mit einer subepidermalen Blase und reichlich Eosinophilen.

Probenversand für die DIF:

Die Diagnosesicherung erfolgt mittels direkter Immunfluoreszenz. Notwendig dafür ist eine nicht läsionale oder paraläsional lokalisierte 4 mm große Punchbiopsie, die unfixiert in einem speziellen Medium (Michels) verschickt werden muss.

Therapie

Therapeutisch kommen zur Behandlung des Juckreizes und zur Prophylaxe von Blasenbildung, Erosionen und Sekundärinfektionen topische Glukokortikoide, Antihistaminika oder systemische Kortikosteroide (Prednisolon, 0,5–1 mg/kg KG/d) zum Einsatz. Ein Flare-up unmittelbar zum Zeitpunkt der Entbindung ist charakteristisch und könnte durch eine vorübergehende Dosiserhöhung abgefangen werden.

Intrahepatische Schwangerschaftscholestase

Ätiologie

Bei der intrahepatischen Schwangerschaftscholestase (Inzidenz 1:50–1:5000) handelt es sich um eine hormonell getriggerte, reversible Cholestase, die sich im letzten Trimenon bei genetisch prädisponierten Individuen manifestiert und mit massivem Juckreiz ohne primäre Hauterscheinungen verbunden ist (s. auch ● **Abb. 6**). Ein cholestatischer Ikterus tritt nach 2–4 Wochen bei etwa 10% der Patientinnen auf, die gleichzeitig auch an einer extrahepatischen Cholestase mit Erhöhung der Bilirubinwerte leiden [11]. Diese Patientinnen haben zudem ein erhöhtes Risiko für einen Vitamin-K-Mangel und eine Cholelithiasis.

In Mitteleuropa liegt die Inzidenz in der Schwangerschaft bei 0,02–2,4%, während in Südamerika Werte von 9–28% erreicht werden [12].

Ursache ist eine gestörte Gallensäureexkretion, die zu einem Anstieg der Gallensäuren im Serum



führt. Östrogen- und Progesteronmetabolite, die in der Spätschwangerschaft ihre Maximalwerte erreichen, wirken selbst cholestatisch. Für einen Teil der Patientinnen konnte zudem eine entsprechende Genmutation (MDR3[ABCB4]-Gen) nachgewiesen werden [13].

Symptomatik. Klinisch kommt es durch den Anstieg der Gallensäuren im Serum zu einem massiven Juckreiz ohne primäre Hauteffloreszenzen. Erst sekundär findet sich ein Spektrum von leichten (Kratz-) Exkorationen bis hin zu ausgedehnten Prurigoknoten, welche mit der Krankheitsdauer korrelieren [14]. Der Juckreiz besteht zunächst v. a. im Bereich der Handflächen und Fußsohlen, später auch an den Streckseiten der Extremitäten sowie am Abdomen und Gesäß. Mitunter leiden die Patientinnen auch an Übelkeit, Erbrechen und Oberbauchschmerzen.

Durch den Übertritt der toxischen Gallensäuren in den fetalen Kreislauf kann es zu Totgeburten (1–2%), Frühgeburten (16–19%) und intrapartalem „Fetal Distress“ (22–33%) kommen [7]. Das Rezidivrisiko bei Folgeschwangerschaften, aber auch bei Einnahme hormoneller Kontrazeptiva, ist hoch (45–70%).

Die schwangerschaftsinduzierte Cholestase ist gekennzeichnet durch ausgeprägten Juckreiz ohne primäre Hauteffloreszenzen.

Diagnosestellung

Die histopathologischen Ergebnisse sind unspezifisch, die direkte und indirekte Immunfluoreszenz negativ. Die Diagnose wird durch erhöhte Werte der Gesamtgallensäuren im Serum gesichert ($> 11 \mu\text{mol/l}$; Normalwert $0\text{--}6 \mu\text{mol/l}$; in der Schwangerschaft werden Werte bis $11 \mu\text{mol/l}$ toleriert), wobei die übrigen Leberfunktionsparameter in 30% unauffällig sein können [6]. Die Höhe der Gallensäuren hat zudem auch prognostischen Wert, da das fetale Risiko mit Werten über $40 \mu\text{mol/l}$ deutlich zunimmt [15].

Regelmäßige laborchemische Kontrollen, insbesondere der Leberwerte und Gallensäuren, sind obligat.

Therapie

Der Juckreiz kann mit menthol- oder polidocanolhaltigen Externa, lokalen Glukokortikoiden oder durch eine UV-B-Phototherapie gelindert werden. Ursodesoxycholsäure (15mg/kg KG/d) stellt die Therapie der Wahl dar und sollte frühzeitig angewandt werden, da sie nicht nur den Juckreiz, sondern auch die fetale Prognose verbessert [14, 16]. Es handelt sich jedoch um einen sog. „Off-Label-Use“; eine entsprechende Aufklärung der Patientin sollte im Vorfeld erfolgen.

Bei lang anhaltender Cholestase kann eine Vitamin-K-Substitution notwendig werden.

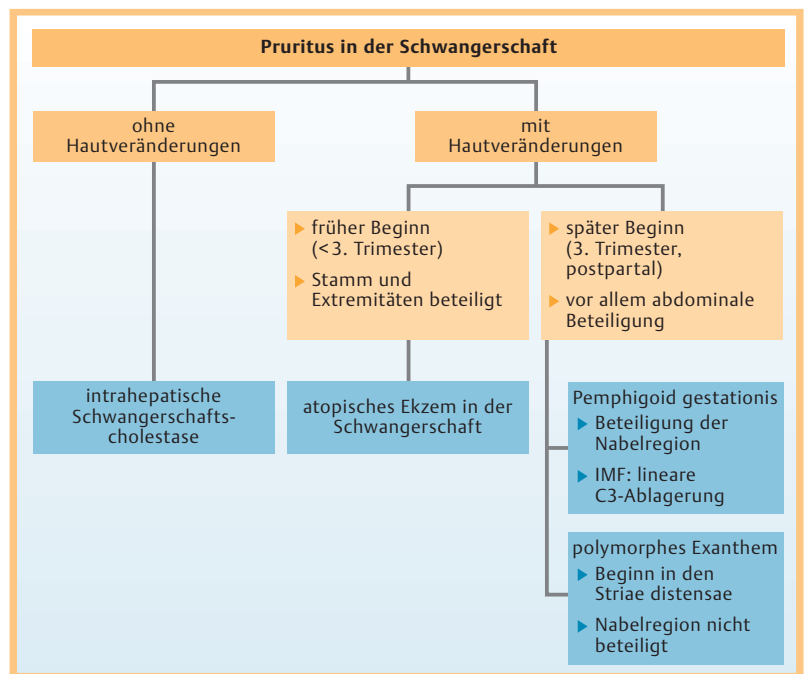


Abb. 6 Diagnosealgorithmus als Hilfestellung zum Vorgehen bei Pruritus in der Schwangerschaft (in Anlehnung an [7]).

Sinnvoll ist eine interdisziplinäre Betreuung der Schwangeren durch Gynäkologen, Dermatologen, Hepatologen und Pädiater.

Therapeutisches Mittel der Wahl ist die Ursodesoxycholsäure (15mg/kg KG/d).

Polymorphe Schwangerschaftsdermatose (1 : 160–200)

Das polymorphe Exanthem der Schwangerschaft, auch „Pruritic Urticarial Papules and Plaques in Pregnancy“ (PUPPP) genannt, tritt typischerweise in den letzten Schwangerschaftswochen oder unmittelbar postpartal (15%) auf.

Gehäuft findet sich die Hauterkrankung bei Erstgebärenden mit überdurchschnittlicher Gewichtszunahme oder Mehrlingsschwangerschaften [17].

Ätiologie

Die Ätiologie ist unklar. Da die polymorphe Schwangerschaftsdermatose in den Striae distensae beginnt, wird ein Zusammenhang mit einer Schädigung der kollagenen Fasern infolge Überdehnung vermutet.

Symptomatik. Klinisch zeigt sich zu Beginn ein papulöses, stark juckendes, oft girlandenartiges Exanthem mit Plaques, das meist im Bereich der Striae distensae am Abdomen unter Aussparung des Nabels beginnt und auf Gesäß und Oberschenkel übergehen kann (s. [Abb. 7](#)).

Mit zunehmendem Krankheitsverlauf zeigt sich ein polymorphes Krankheitsbild mit erythematö-



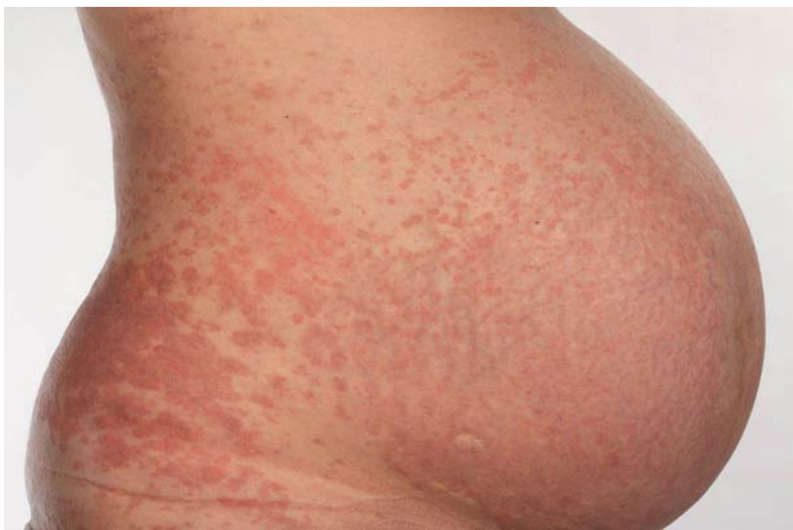

Abb. 7 Polymorphes Exanthem der Schwangerschaft.

sen und ekzematösen Veränderungen und gelegentlich auch Bläschen [17].

Die Eruptionen heilen spontan, meist innerhalb von 4–6 Wochen ab.

Beim Neugeborenen kommt es zu keinen Hautveränderungen. Ein Rezidiv in der Folgeschwangerschaft ist nicht zu erwarten. Eine Gefährdung für Mutter oder Kind besteht nicht.

Im Frühstadium papulöses Exanthem mit Plaques im Bereich der Striae distensae unter Aussparung der Umbilikalregion beginnend, im weiteren Verlauf zunehmend polymorphe Hautveränderungen.

Diagnostik

Bei der Diagnosestellung helfen sowohl das histopathologische Ergebnis als auch die direkte und indirekte Immunfluoreszenz nicht.

Das polymorphe Exanthem ist eine rein klinische Diagnose.

Therapie

Zur Therapie des Juckreizes und der Exantheme reichen topische Glukokortikoide (z.B. Hydrocortisoncreme), Antihistaminika (z.B. Clemastin oder Hydroxyzin) und ggf. systemische Glukokortikoide (z.B. Prednison 20–40 mg/d) meist aus.

Atopisches Ekzem in der Schwangerschaft (Inzidenz 1:5–1:20)

Diese schwangerschaftsassozierte Erkrankung ist für mehr als 50% des Pruritus in der Schwangerschaft verantwortlich und tritt im Gegensatz zu den anderen Schwangerschaftsdermatosen schon deutlich früher auf – meist bereits im 2. Trimenon (s. auch **Abb. 7**).

Das atopische Ekzem der Schwangerschaft umfasst ekzematöse und/oder papulöse Hautverän-

derungen bei Patientinnen mit atopischer Eigenanamnese bzw. atopischer Familienanamnese.

Das atopische Ekzem ist die häufigste mit Pruritus assoziierte Hauterkrankung in der Schwangerschaft; sie tritt meist schon im 2. Trimester auf.

Ätiologie

Die Exazerbation kann mit der für die Schwangerschaft typischen Dominanz einer Th2-Immunität erklärt werden. Der verminderten zellulären Immunantwort steht eine dominante humorale Immunantwort mit verstärkter Sekretion von Th2-Zytokinen (IL-4, IL-10) gegenüber.

Symptomatik. Klinisch exazerbiert in 20% der Fälle das vorbestehende atopische Ekzem mit dem typischen klinischen Bild. Bei allen anderen Patientinnen kommt es entweder zu einer Erstmanifestation oder Re-Manifestation eines früher bestandenen atopischen Ekzems (z.B. Beugeekzem in der Jugendzeit) [9].

Bei mehr als 60% der Schwangeren kommt es zu flächig ekzematösen Veränderungen an klassischen atopischen Lokalisationen wie Beugeseiten der Extremitäten, Gesicht, Hals und Dekolleté. Bei dem Rest bilden sich papuläre Läsionen an Stamm und Extremitäten oder Prurigo-Läsionen an den Extremitätenstreckseiten. Am auffälligsten ist oft die extreme Hauttrockenheit (Xerosis cutis). In den Folgeschwangerschaften treten häufig Rezidive auf. Es besteht keine Gefährdung für das Kind.

Das atopische Schwangerschaftsekzem fällt durch extreme Hauttrockenheit auf und rezidiert häufig.

Tipp für die Praxis:

Zur Diagnosestellung müssen die vorangegangenen Schwangerschaftsdermatosen und andere, nicht schwangerschaftsspezifische Dermatosen ausgeschlossen sein.

Meist findet sich ein erhöhter IgE-Spiegel. Histologisch und klinisch zeigt sich ein Ekzem, das je nach Alter und Art der Läsion variieren kann. Die Immunfluoreszenz ist negativ.

Ein erhöhter IgE-Spiegel kann richtungsweisend bei der Diagnosestellung sein.

Therapie

Zur Therapie reichen meist hydratisierende Cremes oder Salben sowie milde topische Glukokortikoide. Eine konsequente Weiterbehandlung genügt oft, um erneuten Manifestationen vorzubeugen. Eine UV-B-Therapie ist eventuell in der Frühschwangerschaft eine hilfreiche Ergänzung.



Effekte der Schwangerschaft auf präexistente Hauterkrankungen

Durch eine Schwangerschaft können Verlauf und Schweregrad von Hauterkrankungen verändert werden. Meist ist bei präexistenten Hauterkrankungen nicht vorhersehbar, ob sich die Schwangerschaft lindernd oder aggravierend auswirkt. Oft wird eine Besserung der Hauteffloreszenzen und Beschwerden beobachtet, selten kann es aber auch zu einer schweren Exazerbation kommen. Ein typisches Beispiel ist die Psoriasis, deren Erscheinungsbild sich oft während der Schwangerschaft verbessert, um sich dann nach der Entbindung wieder ausgeprägter zu manifestieren. Erkrankungen wie der Lupus erythematoses verschlechtern sich dagegen während der Schwangerschaft, um sich dann nach der Entbindung wieder zu verbessern.

Zur optimalen Behandlung der Schwangeren muss der betreuende Gynäkologe bei vorbestehenden Hauterkrankungen eng mit dem behandelnden Dermatologen zusammenarbeiten.

• **Tab. 2** zeigt eine kurze Übersicht über mögliche Effekte einer Schwangerschaft auf präexistente Hauterkrankungen.

Therapeutika bei Hauterkrankungen in der Schwangerschaft:

- ▶ kühlendes Gel, Cool-Packs oder feuchte Umschläge, kühle Duschen
- ▶ Tannin 3–5% in Lotio alba
- ▶ harnstoffhaltige (3–10%) oder antipruriginöse Zusätze wie Menthol oder Polidocanol
- ▶ nicht halogenierte Glukokortikoide (sie werden in der Plazenta weitgehend inaktiviert)
- ▶ topische Glukokortikoide: neuere, substituierte, nicht fluorierte Präparate z. B. Methylprednisolonaceponat, Prednicarbat
- ▶ systemische Glukokortikoide: Prednisolon, üblicherweise nur Kurzzeittherapie (< 4 Wochen), im 1. Trimenon bei längerer Anwendung die Dosis von 10–15 mg/d nicht überschreiten (Cave: LKGS-Spalte). Bei hochdosierter Gabe regelmäßige sonografische Wachstumskontrollen empfohlen
- ▶ systemische Antihistaminika: am besten ältere, sedierende Präparate (z. B. Dimetinden, Clemastin) aufgrund langer Anwendungserfahrung auch während des 1. Trimenons; im 2./3. Trimenon oder in der Stillzeit auch Loratadin oder Cetirizin möglich

Tab. 2 Effekte der Schwangerschaft auf präexistente Hauterkrankungen (↑ = Zunahme/Exazerbation, ↓ = Abnahme/Verbesserung).

Hauterkrankung	Auswirkung der Schwangerschaft
Pyoderma gangraenosum	↑
Pemphigus vulgaris	↓ ↑
lineare IgA-Dermatose	↓
Mycosis fungoides	↑
Psoriasis	↓
atopisches Ekzem	↑
Acne vulgaris	↓
Sarkoidose	↓

Tab. 3 Medikamente der Wahl zur Behandlung von Allergien.

Medikamente der Wahl	Wirkstoff/Applikationsart	Dosierung	Erfahrung in der Schwangerschaft
systemische Antihistaminika	Loratadin oder Cetirizin (per os)	10 mg/d	unbedenklich
topische Antihistaminika	Levocabastin	lokal	unbedenklich
Mastzellenstabilisator	Cromoglicinsäure	lokal	unbedenklich
β ₂ -Sympathomimetika	Salbutamol	Aerosol	unbedenklich
topische Glukokortikoide	Budesonid	Aerosol	unbedenklich
systemische Glukokortikoide	Prednisolon (per os)	max. 15 mg/d	erhöhtes Risiko für Spaltbildungen, IUGR

Allergien in der Schwangerschaft

Da Allergien in den letzten Jahrzehnten zunehmend beobachtet werden – mittlerweile ist fast jede 5. Schwangere betroffen –, soll im Folgenden ein kurzer Überblick über Allergien in der Schwangerschaft sowie Allergieprävention beim Kind gegeben werden.

Definition. Als Allergie wird eine überschießende Abwehrreaktion des Immunsystems auf bestimmte und normalerweise harmlose Umweltstoffe (Allergene) bezeichnet. Eine genetische Veranlagung scheint ebenfalls bei der Entstehung von Atopien beteiligt zu sein.

Therapie. In den meisten Fällen können allergische Erkrankungen der Schleimhäute wie die allergische Rhinokonjunktivitis in der Schwangerschaft mit topischen oder oralen Antihistaminika, Cromoglicinsäure und topischen Glukokortikoiden gut behandelt werden (s. • **Tab. 3**). In erster Linie sollte jedoch die Exposition mit den bekannten Allergenen (Nahrungsmittel, Hausstaubmilben etc.) vermieden werden.

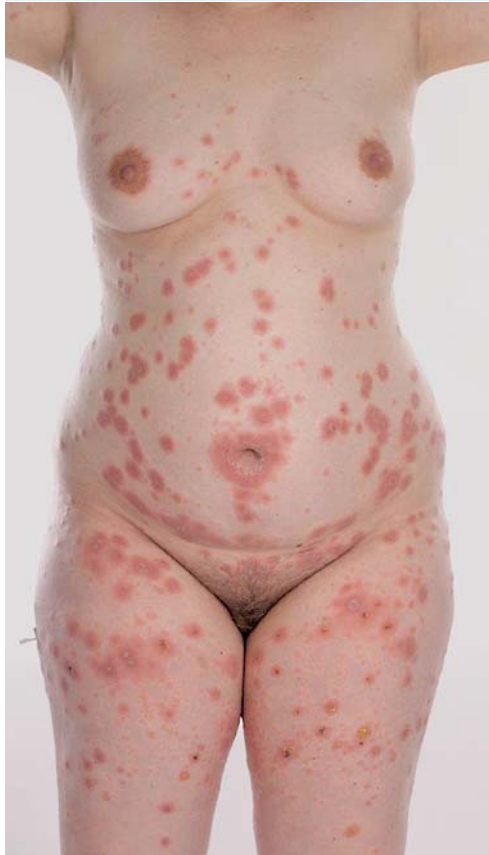Tipp für die Praxis:

Nichtsteroidale Antiphlogistika (NSAR) sind im 3. Trimenon aufgrund des Risikos des vorzeitigen Verschlusses des Ductus arteriosus Botalli kontraindiziert.



Abb. 8 Pemphigoid gestationis mit typischem Erythem am Abdomen inklusive der Periumbilikalregion.

Kasuistik zum fallorientierten Lernen



Eine 32-jährige II-Gravida I-Para stellte sich zur Routinevorsorge beim behandelnden Gynäkologen in der 23. SSW vor. Insgesamt war der bisherige Schwangerschaftsverlauf unkompliziert.

Während des Gesprächs erwähnt die Patientin einen erheblichen generalisierten Juckreiz seit einigen Tagen.

Da keine Hauteffloreszenzen zu sehen und die Gesamtgallensäurewerte sowie Transaminasen im Serum im Normbereich waren, wurde zunächst zugewartet bei symptomatischer Behandlung des Juckreizes mittels lokal kühlender Maßnahmen.

Zwei Wochen später stellte sich die Patientin notfallmäßig mit einem blasenbildenden Hautausschlag vor, der im Bereich des Bauchnabels begonnen habe (siehe hierzu [Abb. 8](#)).

Prävention von Allergien beim Kind

Alleiniges Stillen bis zum 4.–6. Lebensmonat gilt als Prävention für spätere allergische Erkrankungen des Kindes. Die Einhaltung einer mütterlichen allergenarmen Kost während der Stillzeit (Verzicht auf Milch, Ei, Fisch, Erdnuss, Soja) wird nicht empfohlen. Aber es gibt Hinweise, dass regelmäßiger Genuss von Fisch während der Schwangerschaft und Stillzeit einen protektiven Effekt auf eine mögliche Allergieentwicklung des Kindes hat [8].

Anamnese

Es sind keine systemischen Vorerkrankungen bekannt. Der bisherige Schwangerschaftsverlauf war bis auf eine einmalige leichte Schmierblutung in der Frühschwangerschaft unauffällig.

Z. n. SPP 2012. Keine Voroperationen.

Klinik und Diagnostik

Blutdruck 130/90 mmHg, Urinstix unauffällig, Gewicht 65 kg (Ausgangsgewicht 53 kg).

Es zeigen sich stark juckende große Papeln sowie urtikarielle Plaques am Körperstamm unter Einbezug des Bauchnabels. Die Mundschleimhäute sind nicht betroffen.

Bei der direkten Immunfluoreszenz zeigten sich lineare C3-Ablagerungen entlang der dermoepithelialen Junktionszone sowie zirkulierende IgG-Antikörper im ELISA.

Diagnose: Pemphigoid gestationis

Therapie

Nach Diagnosestellung wurde eine Therapie mit topischen Glukokortikoiden eingeleitet.

Bei Therapieresistenz kann auch Prednisolon oral in einer Dosierung von 0,3–0,5 mg/kg KG eingesetzt werden mit langsamer Dosisreduktion nach Abklingen der Läsionen.

Es erfolgten regelmäßige sonografische Wachstumskontrollen des Feten ohne Anhalt für eine Wachstumsrestriktion im weiteren Verlauf.

Der Sohn wurde in der 39. SSW geboren und zeigte keine Hauteffloreszenzen.

Prognose

Die Patientin wurde darauf hingewiesen, dass es postpartal zu einem Rückfall während der Menstruation oder bei Einnahme von progesteronhaltigen Kontrazeptiva kommen kann und dass ein erhöhtes Risiko besteht, dass es in einer Folgeschwangerschaft bei gleichem Kindsvater zu einer früheren und stärkeren Ausprägung der Erkrankung kommen kann.

Sind in der Familie vermehrt Allergien bzw. atopische Erkrankungen bekannt, ist die Wahrscheinlichkeit erhöht, dass das Kind auch eine Allergie entwickelt.

Bei Hochrisiko-Kindern kann eine hypoallergene (HA) Milchmahlung über 4 Monate sinnvoll sein, falls die Stillmenge nicht ausreicht oder überhaupt nicht gestillt wird. Nach dem Abstillen können alle Lebensmittel eingeführt werden.



Es gibt keine Evidenz, dass potenzielle Allergene nach dem Abstillen zurückgehalten oder bevorzugt gefüttert werden sollten [8].

Kernaussagen:

Durch die komplexen endokrinologischen, immunologischen und vaskulären Veränderungen hat die Schwangerschaft sehr ausgeprägte direkte, aber auch indirekte Einflüsse auf alle Strukturen der Haut, des Bindegewebes, des Pigment- sowie des Gefäßsystems.

Da bei der Behandlung immer zwischen der akuten Gefährdung der Mutter und des Kindes durch das Krankheitsbild und den möglichen Nebenwirkungen der Therapie abgewogen werden muss, ist eine korrekte und schnelle Diagnosestellung entscheidend.

Sinnvoll ist meist eine interdisziplinäre Betreuung der Schwangeren durch den behandelnden Gynäkologen zusammen mit einem Dermatologen und ggf. Hepatologen und Pädiater, um eine zeitnahe Diagnosestellung sowie eine anschließende optimale Betreuung der Schwangeren und ihres Kindes zu gewährleisten.

Interessenkonflikt

Die Autoren geben an, dass kein Interessenkonflikt besteht.

Literatur

- 1 Geyer A, Röcken M, Strölin A. Dermatologie. Hautveränderungen und Erkrankungen der Haut in der Schwangerschaft. *Geburtshilfe Frauenheilkd* 2006; 66: 910–913
- 2 Schmailzl KJ, Hackelöer BJ, Hrsg. Schwangerschaft und Krankheit: Wechselwirkung, Therapie, Prognose. Stuttgart: Thieme; 2002
- 3 Sultan AA, Tata LJ, West J et al. Risk factors for first venous thromboembolism around pregnancy: a population-based cohort study from the United Kingdom. *Blood* 2013; 121: 3953–3961
- 4 Loe H. Periodontal changes in pregnancy. *J Periodontol* 1965; 36: 209–217
- 5 Bhaskar SN, Jacoway JR. Pyogenic granuloma – clinical features, incidence, histology, and result of treatment: report of 242 cases. *J Oral Surg* 1966; 24: 391–398
- 6 Ambros-Rudolph CM. Spezifische Schwangerschaftsdermatosen. *Der Hautarzt* 2010; 61: 1014–1020
- 7 Ambros-Rudolph CM. Dermatoses of pregnancy. *J Dtsch Dermatol Gesellschaft* 2006; 4: 748–761
- 8 Muraro A, Halken S, Arshad SH et al. EAACI Food Allergy and Anaphylaxis Guidelines. Primary prevention of food allergy. *Allergy* 2013. [Epub ahead of print]
- 9 Altmeyer P, Bacharach-Buhles M. Dermatologie, Venerologie, Allergologie, Umweltmedizin. Online: <http://www.enzyklopaedie-dermatologie.de>, Stand: 23.04.2014
- 10 Chi CC, Wang SH, Charles-Holmes R et al. Pemphigoid gestationis: early onset and blister formation are associated with adverse pregnancy outcomes. *Br J Dermatol* 2009; 160: 1222–1228
- 11 Rioseco AJ, Ivankovic MB, Manzur A et al. Intrahepatic cholestasis of pregnancy: a retrospective case-control study of perinatal outcome. *Am J Obstet Gynecol* 1994; 170: 890–895
- 12 Lammert F, Marschall HU, Glantz A et al. Intrahepatic cholestasis of pregnancy: molecular pathogenesis, diagnosis and management. *J Hepatol* 2000; 33: 1012–1021
- 13 Ropponen A, Sund R, Riikonen S et al. Intrahepatic cholestasis of pregnancy as an indicator of liver and biliary diseases: A population-based study. *Hepatology* 2006; 43: 723–728
- 14 Ambros-Rudolph CM, Glatz M, Trauner M et al. The importance of serum bile acid level analysis and treatment with ursodeoxycholic acid in intrahepatic cholestasis of pregnancy: a case series from central Europe. *Arch Dermatol* 2007; 143: 757–762
- 15 Glantz A, Marschall HU, Mattsson LÅ. Intrahepatic cholestasis of pregnancy: Relationships between bile acid levels and fetal complication rates. *Hepatology* 2004; 40: 467–474
- 16 Kondrackiene J, Beuers U, Kupcinskas L. Efficacy and safety of ursodeoxycholic acid versus cholestyramine in intrahepatic cholestasis of pregnancy. *Gastroenterology* 2005; 129: 894–901
- 17 Rudolph CM, Al-Fares S, Vaughan-Jones SA et al. Polymorphic eruption of pregnancy: clinicopathology and potential trigger factors in 181 patients. *Br J Dermatol* 2006; 154: 54–60



CME-Fragen **Hauterkrankungen und Allergien ...**

1 Was ist keine schwangerschaftsspezifische Dermatose?

- A atopisches Ekzem der Schwangerschaft
- B polymorphe Schwangerschaftsdermatose
- C intrahepatische Schwangerschaftscholestase
- D transitorische akantholytische Dermatose
- E Pemphigoid gestationis

2 Welche schwangerschaftsassozierte Hauterkrankung bzw. -veränderung geht mit einem erhöhten Frühgeburtsrisiko einher?

- A Hypertrichose
- B polymorphes Exanthem
- C Pemphigoid gestationis
- D atopische Schwangerschaftsdermatose
- E Varikosis

3 Welcher Antikörper kann zur Diagnostik des atopischen Ekzems in der Schwangerschaft bestimmt werden?

- A IgM
- B IgG
- C IgE
- D IgA
- E alle oben genannten Antikörper

4 Welche Aussage zum Haar- bzw. Nagelwachstum trifft nicht zu?

- A Die Hypertrichose kann durch die Verlängerung der Anagenphase bedingt sein.
- B Effluvium bezeichnet den postpartal gesteigerten Haarausfall.
- C Das Nagelwachstum ist in der Schwangerschaft gewöhnlich verlangsamt.
- D Die Telogenphase beschreibt die Ruhe- bzw. Ausfallphase.
- E Veränderungen der Nagelbeschaffenheit zeigen sich in erhöhter Brüchigkeit und Querrillen.

5 Welche Aussage zu Allergien trifft nicht zu?

- A Stillen bis zum 4. Lebensmonat ist präventiv für spätere allergische Erkrankungen des Kindes.
- B Potenziell allergene Nahrung sollte erst nach dem 12. Lebensmonat eingeführt werden.
- C Jede 5. Schwangere leidet an einer Allergie.
- D Fisch hat einen protektiven Effekt auf die Allergieentwicklung des Kindes.
- E Nichtsteroidale Antiphlogistika (NSAR) sind im 3. Trimenon kontraindiziert.

6 Welche Aussage ist richtig?

- A Bei der intrahepatischen Schwangerschaftsdermatose ist vorwiegend der Stamm betroffen.
- B Beim polymorphen Exanthem sind vor allem Mehrgebärende im 1. Trimenon betroffen.
- C Striae distensae sind reversible Bindegewebsveränderungen.
- D Typischerweise finden sich die Hautveränderungen der polymorphen Schwangerschaftsdermatose sowie des Pemphigoid gestationis am Abdomen.
- E Ein später Beginn findet sich typischerweise beim atopischen Ekzem der Schwangerschaft.

7 Welche Aussage zu physiologischen Hautveränderungen in der Schwangerschaft ist falsch?

- A Viele Frauen entwickeln eine Varikosis erstmalig in der Schwangerschaft.
- B Die melanotische Dyschromie kann durch UV-Exposition verstärkt werden.
- C Die Epulis ist ein maligner gefäßreicher, exophytisch wachsender Tumor der Gingiva, der bei 2% der Schwangeren auftritt.
- D Melasma gravidarum können auch nach der Schwangerschaft persistieren.
- E Postpartal kommt es meist zu einem gesteigerten Haarausfall.

8 Welche Aussage ist richtig?

1. Das atopische Ekzem ist für mehr als 50% des Pruritus in der Schwangerschaft verantwortlich.
 2. Therapie der Wahl bei der intrahepatischen Schwangerschaftscholestase stellt Ursodesoxycholsäure dar.
 3. Eine Antikoagulation kann je nach Risikoprofil bei Varikosis in der Schwangerschaft indiziert sein.
 4. Potenziell allergene Nahrung sollte erst nach dem 12. Lebensmonat eingeführt werden.
 5. Das Pemphigoid gestationis und die intrahepatische Schwangerschaftscholestase gehen mit einem erhöhten Risiko für Frühgeburten einher.
- A Aussage 1 – 3 und 5 sind richtig.
 - B Aussage 2 und 5 sind richtig.
 - C Aussage 5 ist richtig.
 - D Alle Aussagen sind richtig.
 - E Keine Aussage ist richtig.

9 Welche Aussage ist falsch?

- A** Beim polymorphen Exanthem (PUPP) ist zunächst vor allem die Nabelregion betroffen.
- B** Bei dem atopischen Ekzem der Schwangerschaft ist eine UV-B-Behandlung eine hilfreiche Ergänzung.
- C** Beim polymorphen Exanthem beginnen die Läsionen typischerweise in den Striae.
- D** Pruritus ohne Primäreffloreszenzen findet sich bei der intrahepatischen Schwangerschaftscholestase.
- E** Komplementfixierende Autoantikörper (BP 180) korrelieren beim Pemphigoid gestationis gut mit der Krankheitsaktivität.

10 Welche Aussage zu Medikamenten in der Schwangerschaft ist falsch?

- A** Prednisolon sollte bei längerer Anwendung die Dosis von 10–15 mg/d nicht überschreiten (Cave: LKG-Spalte).
- B** Nichtsteroidale Antiphlogistika sind ab dem 2. Trimenon aufgrund des Risikos eines vorzeitigen Verschlusses des Ductus arteriosus Botalli kontraindiziert.
- C** Als Antihistaminika zur Behandlung von Allergien kommen systemisch Loratadin sowie topisch Levocabastin infrage.
- D** Salbutamol als Aerosol ist ohne Risiken für Mutter und Kind bei der Behandlung von Allergien in der Schwangerschaft.
- E** Nicht halogenierte Glukokortikoide werden in der Plazenta weitgehend inaktiviert.