

Der Einsatz des gepulsten Farbstofflasers mit der Wellenlänge 595 nm und des lang gepulsten Neodym-YAG-Lasers mit der Wellenlänge 1064 nm bei medizinischen Indikationen

Use of Pulsed Dye Laser 595 nm and Nd:YAG-Laser in Medical Indications

Autor

M. Zutt

Institut

Klinik für Dermatologie und Allergologie, Klinikum Bremen-Mitte

Bibliografie

DOI <http://dx.doi.org/10.1055/s-0034-1391888>
 Online-Publikation: 28.5.2015
 Akt Dermatol 2015; 41: 281–287
 © Georg Thieme Verlag KG
 Stuttgart · New York
 ISSN 0340-2541

Korrespondenzadresse

PD Dr. med. Markus Zutt
 Klinik für Dermatologie
 und Allergologie
 Klinikum Bremen-Mitte
 St.-Jürgen-Str. 1
 28177 Bremen
markus.zutt@klinikum-bremen-mitte.de

Zusammenfassung

Sowohl der gepulste Farbstofflaser mit der Wellenlänge 595 nm als auch der lang gepulste Neodym-YAG-Laser mit der Wellenlänge 1064 nm besitzen ein breites ästhetisches und medizinisches Einsatzspektrum. Wir beschreiben die Behandlung von zum Teil seltenen dermatologischen Krankheitsbildern mit diesen beiden Lasern.

Einleitung

Sowohl der gepulste Farbstofflaser mit der Wellenlänge 595 nm als auch der lang gepulste Neodym-YAG-Laser mit der Wellenlänge 1064 nm besitzen ein breites ästhetisches und medizinisches Einsatzspektrum. Im Folgenden soll auf die Behandlung von zum Teil auch seltenen dermatologischen Krankheitsbildern mit diesen beiden Lasern eingegangen werden. Dabei steht der Einsatz aus medizinischer Indikation im Vordergrund. Die folgende Arbeit bezieht sich auf bereits publizierte eigene Arbeiten aus den letzten Jahren. Alle Anwendungen wurden mit Geräten der Firma CANDELA Laser durchgeführt (Candela Vbeam pulsed dye laser, Candela Corporation, Boston, Massachusetts, USA, und Neodym YAG Laser Gentle YAG, Candela Corporation Boston, Massachusetts, USA).

Schwere Keratosis rubra pilaris [1]

In dieser Arbeit haben wir den erfolgreichen Einsatz des gepulsten Farbstofflasers mit der Wellenlänge 595 nm bei einem 17 Jahre alten männlichen Patienten mit einer ausgeprägten Keratosis rubra pilaris an beiden Wangen, der Stirn, den Augenbrauen und am Kinn beschrieben. Aufgrund des zum Teil grotesk wirkenden Gesichts-

erythems hatte der Patient einen starken Therapiewunsch. Bereits mehrere Lokaltherapieversuche mittels Kortikosteroiden und anderen Therapeutika erbrachten keinen gewünschten Erfolg. Das klinische Bild sowie der histopathologische Befund ergaben die Diagnose einer Keratosis rubra pilaris und eines sogenannten Ulerythema ophryogenes der Augenbrauen.

Der Patient wurde nach Anwendung einer Lidocain/Prilocain-haltigen Creme unter Okklusion, die 90 Minuten vor der Lasertherapie angewendet worden war, behandelt. Nach einer Probelasertherapie, die in jedem Fall bei der Anwendung von Lasertherapie, insbesondere bei seltenen Indikationen, zu empfehlen ist, wurde bei dem Patienten insgesamt 7-mal eine gepulste Farbstofflasertherapie im Abstand von ca. sechs Wochen durchgeführt. Der Patient hat einen konsequenten Lichtschutz bis 3 Monate nach letzter Lasertherapie angewendet. Insgesamt kam es zum deutlichen Rückgang vor allem der Rötung im Gesicht. Der Patient war mit dem kosmetischen Ergebnis ausgesprochen zufrieden. Wir können die Anwendung des gepulsten Farbstofflasers mit der Wellenlänge 595 nm bei dieser seltenen Verhornungsstörung im Gesichtsbereich, die über die starke Rötung zu einer ausgeprägten Belastung für den Patienten wird, empfehlen. In unserem Fall kam es durchaus zu einer lang anhaltenden Befundbesserung. Der Patient stellte sich letztmalig neun Monate nach letzter Laserbehandlung in unserer Klinik vor. Zu diesem Zeitpunkt befand sich die Haut in einem sehr guten Zustand (Abb. 1, Abb. 2).

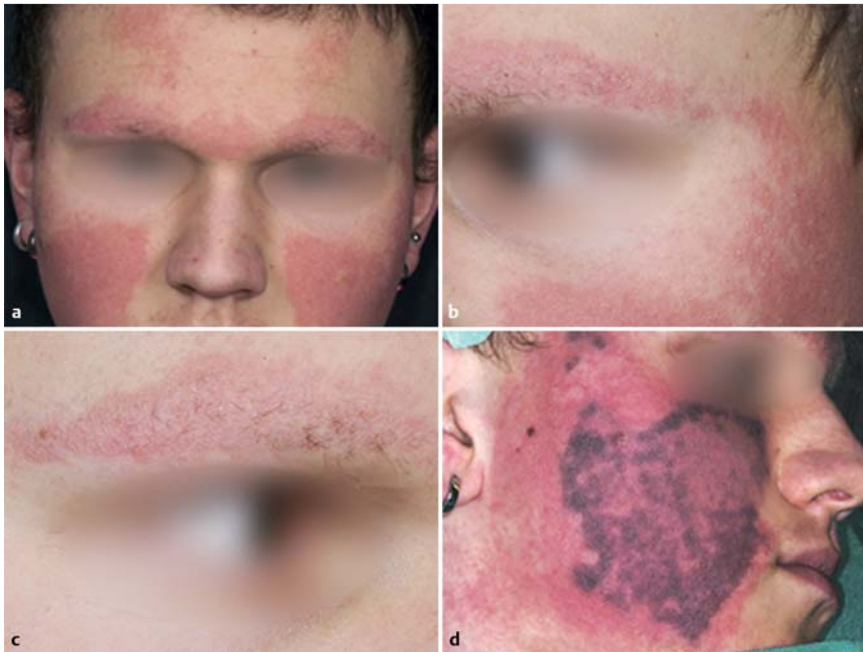

Abb. 1 a Gesichtserythem mit hyperkeratotischen Papeln. b Detail der linken Wange mit hyperkeratotischen Papeln. c Rechte Augenbraue mit lateraler Alopezie. d Dunkle Sofortpurpura direkt nach Lasertherapie. Aus: Kaune KM, Haas E, Emmert S, Schön MB, Zutt M. Successful treatment of severe keratosis pilaris rubra with a 595-nm pulsed dye laser. *Dermatol Surg* 2009; 35 (10): 1592 – 1595 [1].

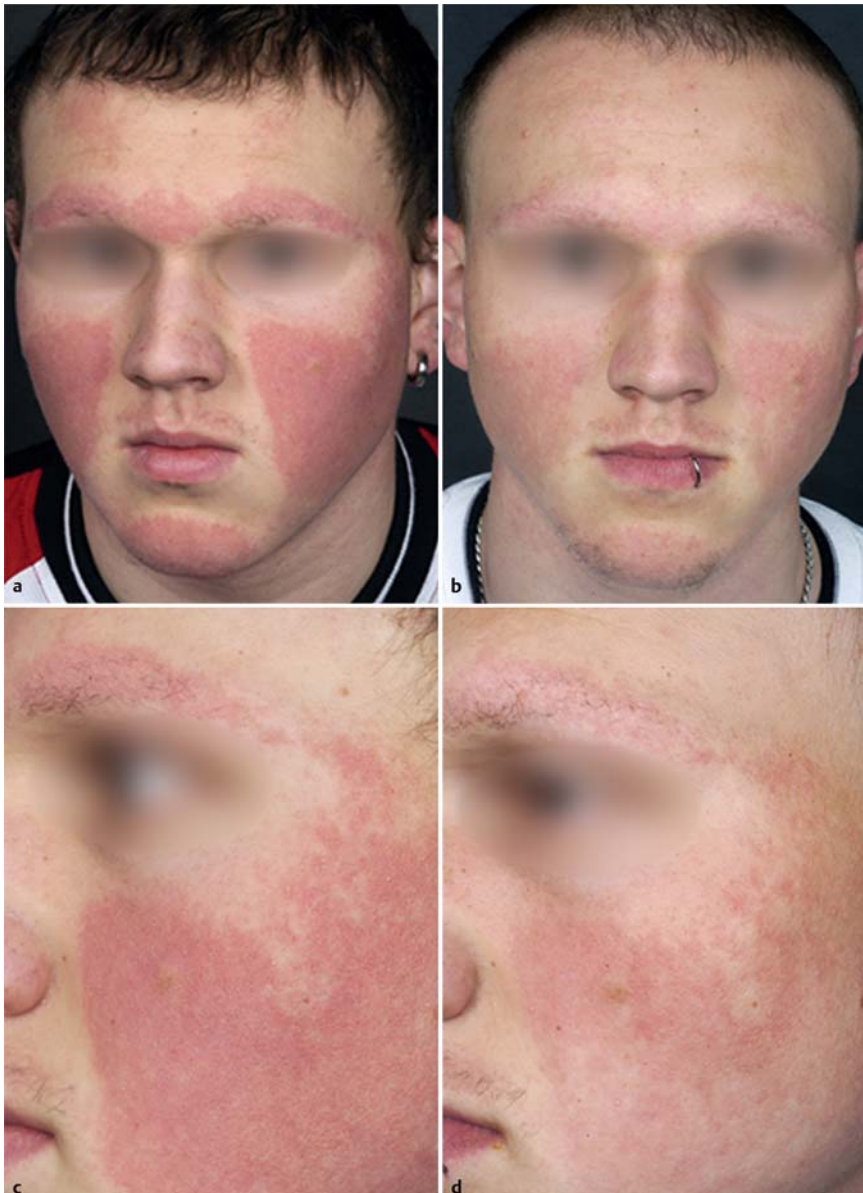

Abb. 2 a, c Keratosis rubra pilaris und Ulerythema ophryogenes als Ausgangsbefund; b, d nach 7 Laserbehandlungen mit deutlicher Aufhellung des Erythems. Aus: Kaune KM, Haas E, Emmert S, Schön MB, Zutt M. Successful treatment of severe keratosis pilaris rubra with a 595-nm pulsed dye laser. *Dermatol Surg* 2009; 35 (10): 1592 – 1595 [1].

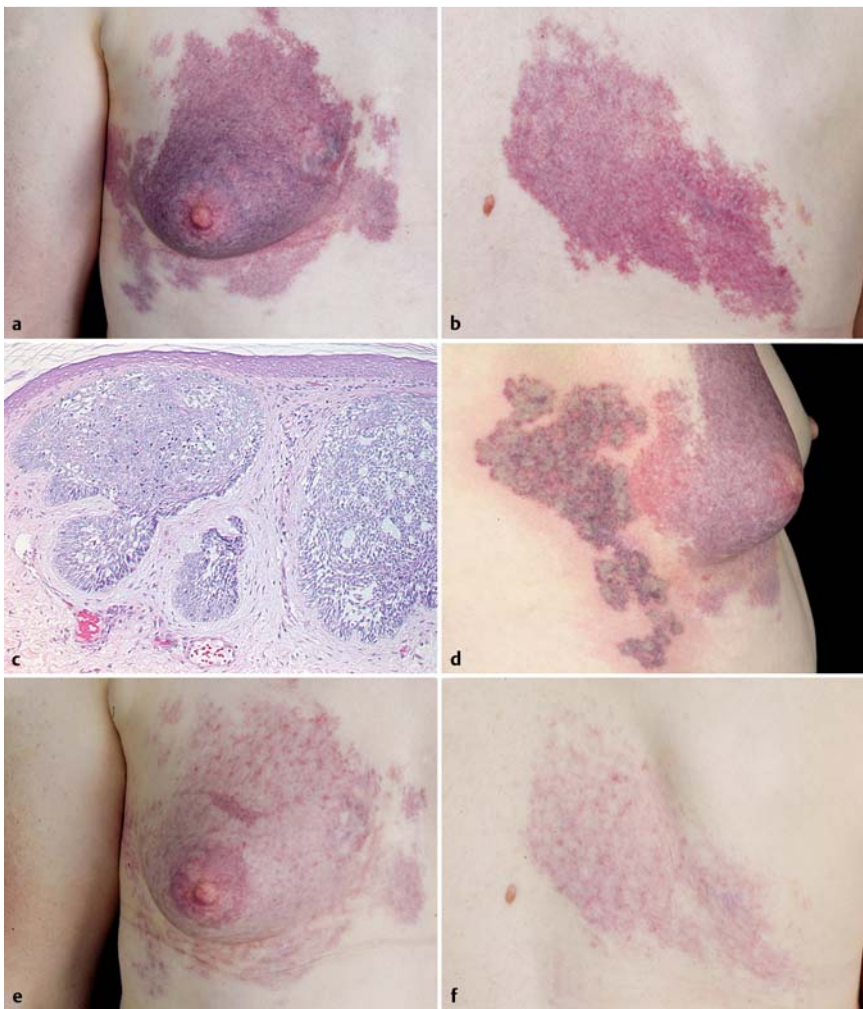


Abb. 3 N. flammeus an der rechten Brust (a) und an der rechten Thoraxwand (b). Innerhalb der lividen Areale finden sich chirurgische Narben nach Basalzellkarzinomen. c Histologisches Bild eines Basalzellkarzinoms, HE \times 100. d Typische Sofortpurpura nach Lasertherapie. e, f Z. n. 5 Lasersitzungen mit deutlicher Aufhellung des Befundes. Aus: Eur J Dermatol [2].

Multiple Basalzellkarzinome innerhalb eines vorbestrahlten Naevus flammeus – verbesserte Früherkennung nach Anwendung des gepulsten Farbstofflasers [2]

Es ist ein bekanntes Phänomen, dass viele Jahre nach durchgeführter Röntgenbestrahlung von z. B. Naevi flammei epitheliale Hauttumoren, z. B. Basalzellkarzinome, in dem Bestrahlungsareal wachsen können. Wir haben eine damals 46 Jahre alte Patientin mit einem großen einseitigen kongenitalen Naevus flammeus an der rechten Körperhälfte (Brust, Thorax) mit dem gepulsten Farbstofflaser-595-nm erfolgreich behandelt. Bei der Patientin wurde ca. 40 Jahre zuvor der Versuch unternommen, den Naevus flammeus mittels einer Röntgenbestrahlung zu behandeln. Dieses ist nicht erfolgreich gewesen. Es ist in den letzten acht Jahren zunehmend zur Entstehung von Basalzellkarzinomen in dem noch bestehenden, vorbestrahlten Naevus flammeus gekommen. Aufgrund der Farbgebung war die frühe Detektion dieser Basalzellkarzinome ausgesprochen schwierig. Wir behandelten die Patientin insgesamt 5-mal. Es kam unmittelbar nach der Laserbehandlung zu der gewünschten Sofortpurpura. Die Sofortpurpura ist ein Phänomen, welches wir bei der gepulsten Farbstofflasertherapie und entsprechender Einstellung häufig beobachten. Dieses Phänomen verschwindet in der Regel innerhalb von 1–2 Wochen.

Nach fünf Behandlungssitzungen zeigte sich der Lokalbefund deutlich aufgehellt. Die Patientin war sowohl funktionell als

auch ästhetisch mit dem Ergebnis sehr zufrieden. Vor allem gelang es nun viel leichter, die nach wie vor im Bestrahlungsareal aufschießenden Basalzellkarzinome früh zu erkennen und stadiengerecht zu behandeln (● Abb. 3).

Hypertrophe symptomatische Narben nach Mamma-reduktions-Chirurgie – Behandlung mit dem gepulsten Farbstofflaser-595-nm in Kombination mit intraläsionalen Kortikosteroiden [3]

Die Entwicklung von ästhetisch störenden und vor allem symptomatischen hypertrophen Narben nach Mammareduktions-Chirurgie ist eine wichtige und relativ häufige Nebenwirkung dieses operativen Verfahrens. Viele Patientinnen berichten über starken Juckreiz und brennende Dysästhesien in den voroperierten Arealen. Die Behandlung dieser symptomatischen hypertrophen Narben gestaltet sich häufig sehr schwierig. Wir therapieren erfolgreich zwei Patientinnen mit symptomatischen hypertrophen Narben nach Mammareduktionsplastik, indem wir eine Kombination aus intraläsionaler Kortikosteroidtherapie mit einer gepulsten Farbstofflasertherapie mit dem Farbstofflaser-595-nm durchgeführt haben. Intraläsional wurden 10 mg oder 40 mg Triamcinolonacetonid appliziert. Obwohl bei einer Patientin die Mamma-OP bereits 3 Jahre her war, war dieses Kombinationsverfahren erfolgreich. Vier bzw. fünf Behandlungssitzungen im Abstand von jeweils sechs Wochen waren notwendig, um den

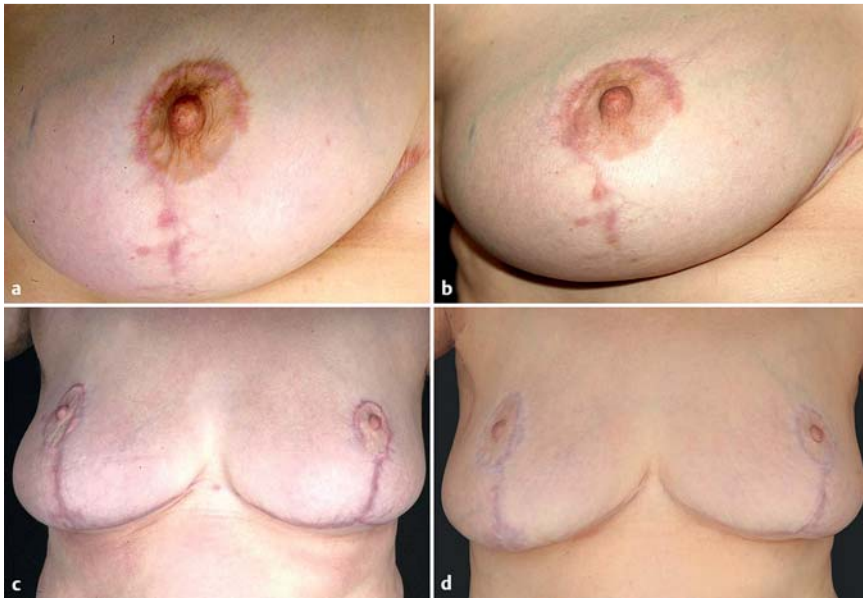

Abb. 4 a, c Hypertrophe Narben vor Therapie. b, d Nach Kombinationstherapie mit deutlicher Abflachung der Narben und Reduktion der Rötung. Aus: Eur J Dermatol [3].

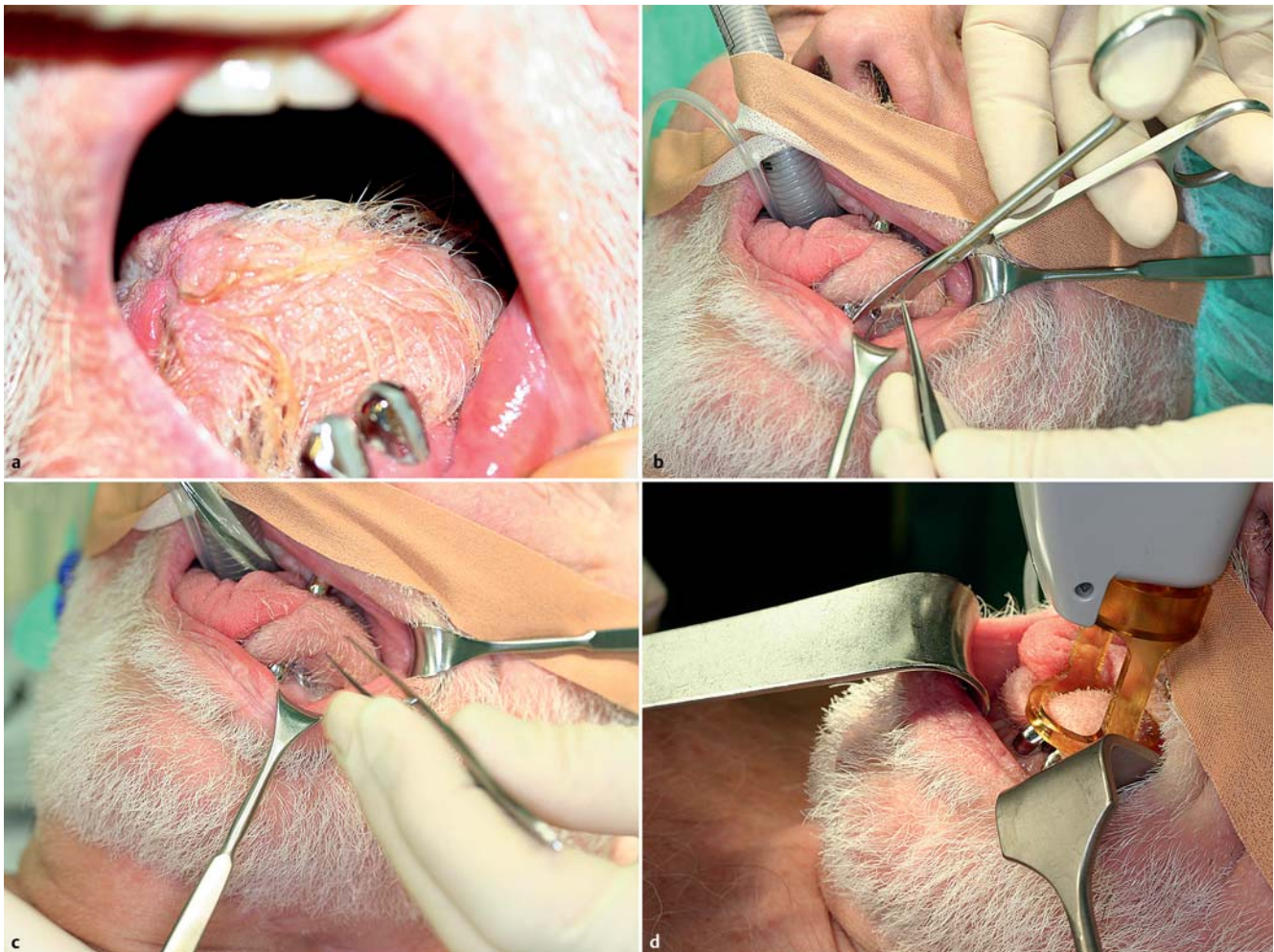


Abb. 5 a Ausgangsbefund mit massivem intraoralem Haarwuchs. b Kürzen der Haare vor Lasertherapie mit der Schere und (c) der Pinzette. d Durchführung der Nd:YAG-Lasertherapie. Aus: Dermatology 2013 [4], mit freundlicher Genehmigung der S. Karger AG, Basel.

gewünschten Effekt mit signifikanter Reduktion von Schmerzen, Dysästhesien und Juckreiz zu erreichen. Auch besserte sich das ästhetische Ergebnis beider Patientinnen deutlich. Insbesondere kam es zu einer Abflachung der Narben. Selbst nach einer Nach-

beobachtungszeit von zwei Jahren waren die Symptome bei den Patientinnen nicht wieder aufgetreten (▶ **Abb. 4**).

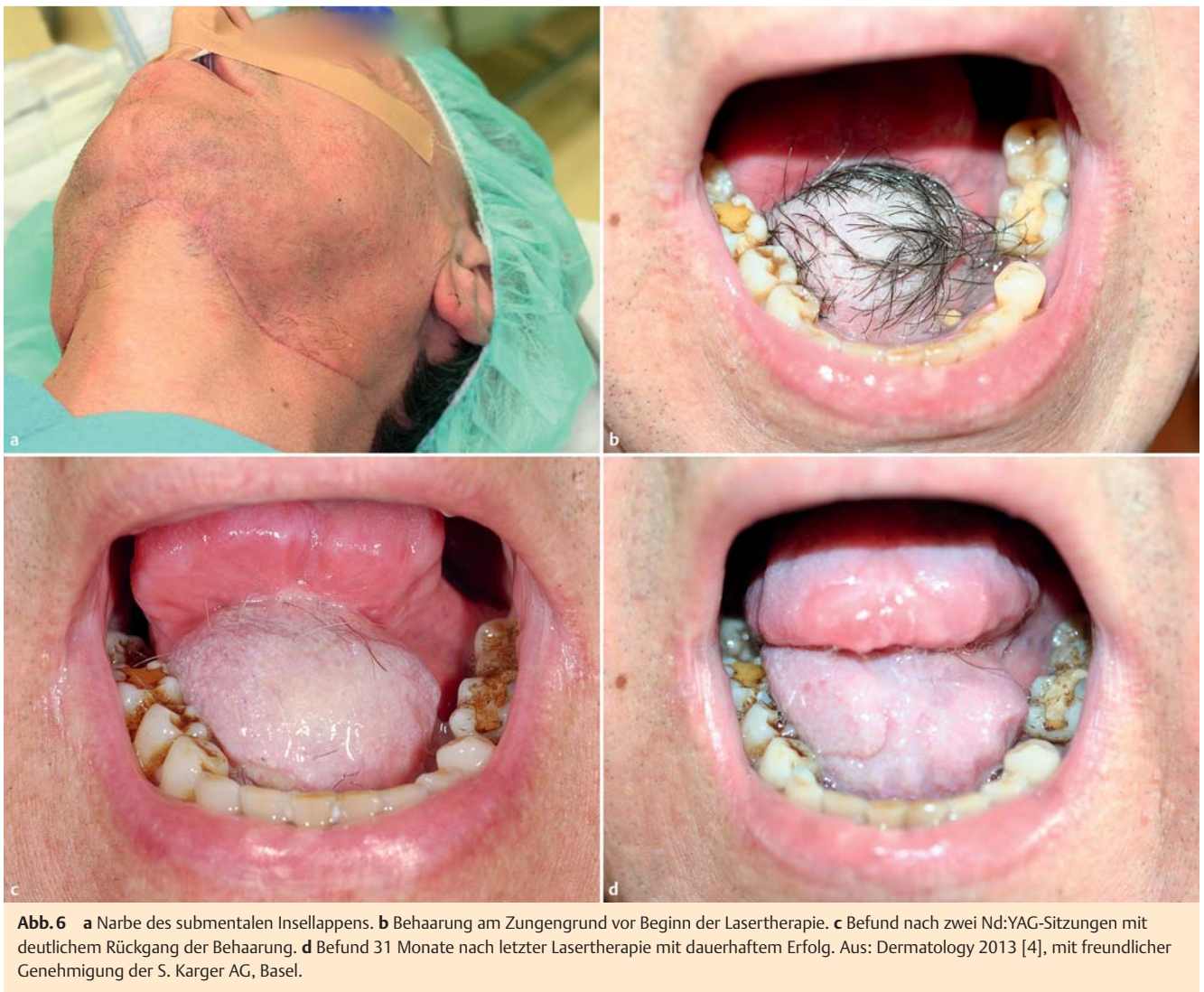

Abb. 6 a Narbe des submentalen Insellappens. b Behaarung am Zungengrund vor Beginn der Lasertherapie. c Befund nach zwei Nd:YAG-Sitzungen mit deutlichem Rückgang der Behaarung. d Befund 31 Monate nach letzter Lasertherapie mit dauerhaftem Erfolg. Aus: *Dermatology* 2013 [4], mit freundlicher Genehmigung der S. Karger AG, Basel.

Erfolgreiche Neodym-YAG-Lasertherapie zur Behandlung von intraoralem Haarwuchs nach plastisch-chirurgischer Deckung durch behaarte Donorareale [4]

Leiden Patienten an einem oropharyngealen bösartigen Tumor, ist meist eine radikale Resektion dieser Region notwendig. Um eine primäre Rekonstruktion inklusive einer entsprechenden Funktion wiederherzustellen, sind z.B. faszio-kutane freie Lappenplastiken, mykokutane Lappen oder auch freie gefäßversorgte osteofasziokutane Lappen indiziert. Eine Möglichkeit des Verschlusses ist der sogenannte submentale Insellappen, bei dem Gewebe aus der Halsregion in die oropharyngeale Region gelegt wird. Die Folge dessen ist häufig, dass es durch Verlagerung des Bartes in der Mundhöhle zu einem dauerhaften Haarwachstum kommt. Diese Problematik verursacht bei den betroffenen Patienten zum Teil starke Beschwerden. So ist zum einen die Sprache, zum anderen auch die Schluckfunktion gestört. Die Patienten berichten über enorale Juckreiz und Würgereflexe. Wir haben über eine interdisziplinäre Zusammenarbeit mit der Klinik für Mund-, Kiefer-, Gesichtschirurgie des Universitätsklinikums Göttingen insgesamt neun Patienten mit intraoralem Haarwachstum mit dem Neodym-YAG-Laser mit der Wellenlänge 1064 nm im Epilationsmodus behandelt. Die Patienten wurden

jeweils in Vollnarkose therapiert. Dies war nötig, weil bei vielen der Patienten die Behaarung doch tief in den Pharynx ragte. Unmittelbar vor Lasertherapie wurden die Haare mittels einer Schere oder eines Skalpells entfernt. Die dann epilierte und trockene Schleimhautregion wurde mit dem Neodym-YAG-Laser behandelt. Acht männliche Patienten und eine weibliche Patientin wurden zwischen ein- und viermal im Abstand von 5–15-Wochen-Intervallen therapiert. Insgesamt erbrachte dieses Regime eine sehr effektive Haarreduktion bei acht von neun Patienten. Bei fünf von neun Patienten konnte die Haardichte auf über 90% reduziert werden. Wir konnten bei insgesamt sechs Patienten in einer Nachbeobachtungszeit von 33,2 Monaten immer noch ein sehr gutes Ergebnis nachweisen. Die Patientenzufriedenheit war ausgesprochen hoch. Bei einem Patienten war die Therapie nicht effektiv, da hier eine weiße Behaarung aufgrund eines weißen Bartwuchses im Halsbereich vorlag. Nebenwirkungen traten mit Ausnahme passagerer Schwellungen, diskreter postoperativer Schmerzen und kurzfristiger Schluckstörungen nicht auf. Alle diese Nebenwirkungen waren sehr diskret und dauerten nur wenige Stunden nach durchgeführter Lasertherapie. Zusammengefasst können wir diese Therapie als hocheffektiv bezeichnen. Insbesondere konnte den Patienten ein hohes Maß an Lebensqualität zurückgegeben werden (● Abb. 5, ● Abb. 6).

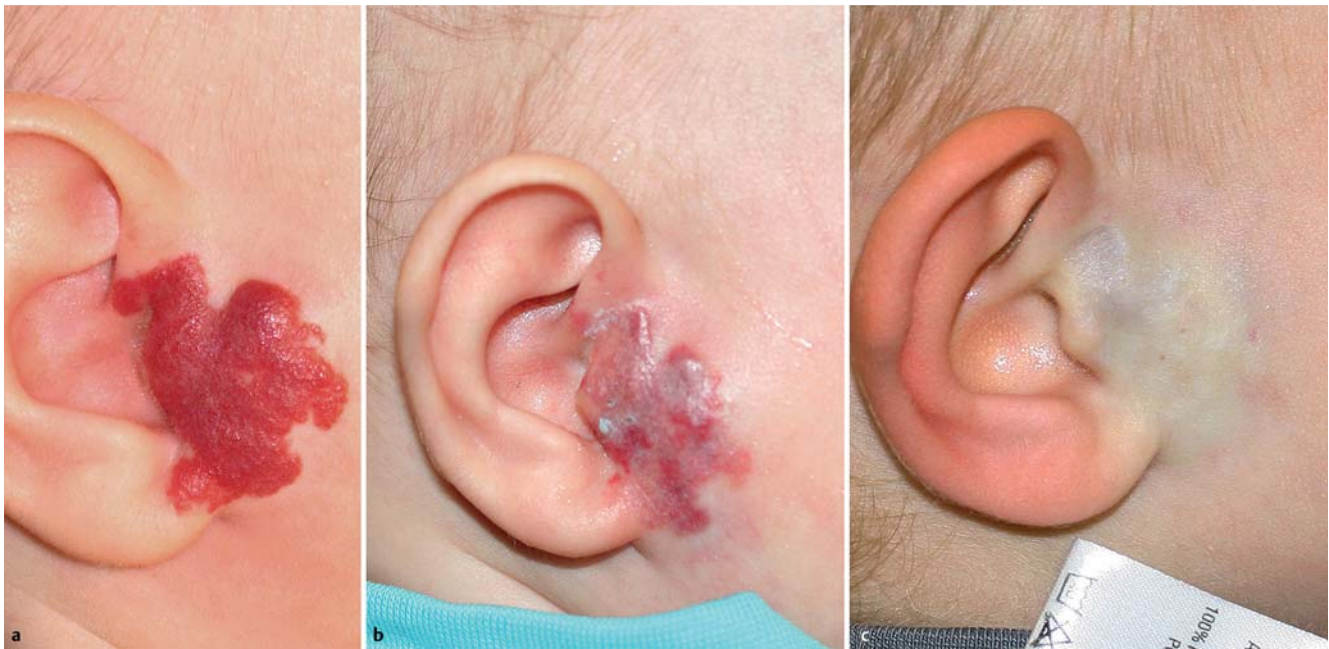

Abb. 7 a Präaurikuläres Hämangiom, Ausgangsstatus. b Aufhellung bereits nach einer kombinierten Laserbehandlung mit dem Farbstofflaser und dem Nd:YAG-Laser. c Zustand nach 3 Sitzungen mit nahezu kompletter Aufhellung. © Deutsche Dermatologische Gesellschaft (DDG). Published by John Wiley & Sons Ltd. | JDDG | 1610–0379/2014 [5].

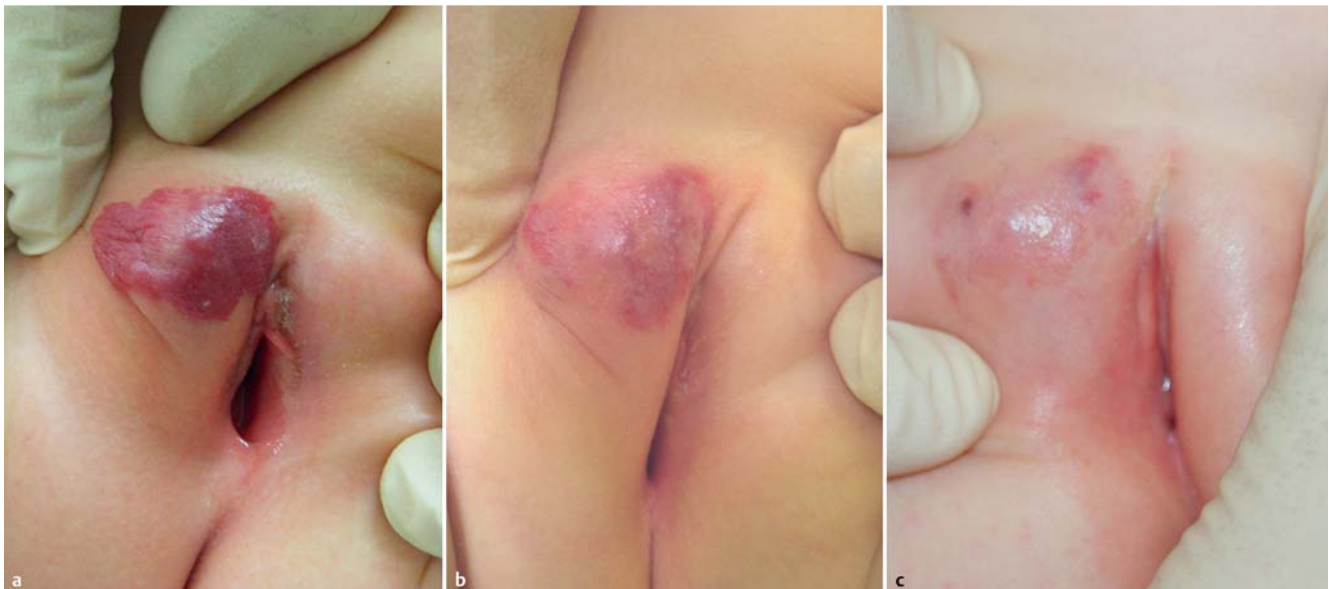

Abb. 8 a Genitales Hämangiom bei einem Mädchen, Ausgangsstatus. Deutliche Befundbesserung nach (b) 1 und (c) 2 Behandlungssitzungen. © Deutsche Dermatologische Gesellschaft (DDG). Published by John Wiley & Sons Ltd. | JDDG | 1610–0379/2014 [5].

Die Kombinationstherapie infantiler Hämangiome mit dem gepulsten Farbstofflaser und dem Neodym-YAG-Laser ist wirksam und sicher [5]

▼ Säuglingshämangiome können zum Teil schwerwiegende Komplikationen wie Obstruktion, Ulzeration oder auch Herzversagen verursachen. In diesen Situationen wie auch bei in Problemlokalisationen befindlichen Hämangiomen oder solchen, bei denen kein Zeichen einer Regression eintritt, ist eine frühe und effektive Therapie erforderlich. Als Systemtherapien stehen heute z. B. der Betablocker Propranolol, aber auch immer noch orales Kortison zur Verfügung. Diese Medikamente sind zum Teil hocheffektiv, können aber auch schwerwiegende Nebenwirkungen erzeugen.

Daher haben wir die Effektivität und Sicherheit einer Kombinationstherapie aus gepulster Farbstofflasertherapie und Neodym-YAG-Lasertherapie bei Säuglingshämangiomen als lokale Behandlungsmethode überprüft. Interdisziplinär mit der Abteilung für Pädiatrie und der Abteilung für Anästhesie haben wir insgesamt 38 Kinder mit 77 Säuglingshämangiomen kombiniert mit dem gepulsten Farbstofflaser und dem Neodym-YAG-Laser behandelt. Die Therapie fand in Kurznarkose (Sevofluran-Maskennarkose) statt. Bei allen behandelten Hämangiomen bestand eine absolute oder relative Indikation zur Behandlung. Absolute Indikationen waren z. B. Lage der Hämangiome an Körperöffnungen (oropharyngeal, periorbital, vaginal, nasal). Relative Indikationen bestanden z. B. bei Gesichtslokalisationen und fehlender

Regression nach entsprechender Beobachtungszeit. Bei allen Patienten lag die Einverständniserklärung der Eltern vor. Durchschnittlich waren 2–3 (Mittelwert 2,3) Lasereingriffe notwendig. Bei allen Patienten wurde vor Beginn der Lasertherapie, im Verlauf sowie nach Beendigung der Lasertherapie die Größe der Hämangiome einschließlich Eindringtiefe, der Vaskularisationsgrad mittels farbkodierter Duplexsonografie sowie nach Lasertherapie auch das funktionelle und kosmetische Ergebnis sowohl durch den Behandler als auch durch die Eltern der Patienten evaluiert. Alle 77 behandelten Säuglingshämangiome reagierten auf die Lasertherapie, 52,8% heilten komplett ab, 47,2% befanden sich in der Regressionsphase mit nur noch minimalen Residuen. Die Eltern der Patienten beurteilten das kombinierte Laserverfahren in 92,6% der Fälle als gut oder sehr gut. An Nebenwirkungen traten lediglich vorübergehende oberflächliche Blasenbildungen in 45,9% der Fälle auf. Zusammengefasst halten wir die Kombinationstherapie aus Neodym-YAG-Laser und gepulstem Farbstofflaser für effektiv und sicher in der Behandlung von Säuglingshämangiomen in Problemlokalisationen mit absoluter Behandlungsindikation oder bei Säuglingshämangiomen mit relativer Behandlungsindikation, die sich an entsprechender Lokalisation bei fehlender Regression befinden (● **Abb. 7**, ● **Abb. 8**)

Die oben genannten Arbeiten belegen deutlich, dass sowohl der gepulste Farbstofflaser 595 nm und der Neodym-YAG-Laser 1064 nm als auch die Kombination aus beiden Systemen hervorragend zur Behandlung von medizinischen Problemfällen geeignet sind. Selbstverständlich lassen sich die oben genannten Laser auch im Bereich der ästhetischen Dermatologie ideal einsetzen. Der Fokus einer Hautklinik besteht jedoch sicher in der Behandlung medizinischer Indikationen.

Interessenkonflikt



Der Autor erhielt von der Firma Syneron Candela Honorare für wissenschaftliche Vorträge.

Abstract

Use of Pulsed Dye Laser 595 nm and Nd:YAG-Laser in Medical Indications



The pulsed dye laser with the wavelength 595 nm and the Neodym:YAG-laser 1064 nm have a broad esthetic and medical spectrum. We describe the therapy of some dermatological diseases with these two systems.

Literatur

- 1 Kaune KM, Haas E, Emmert S et al. Successful treatment of severe keratosis pilaris rubra with a 595-nm pulsed dye laser. *Dermatol Surg* 2009; 35: 1592–1595
- 2 Kaune KM, Haas E, Buhl T et al. Multiple basalcell carcinomas arising in radiotherapy-treated naevus flammeus: Early detection facilitated by 595-nm pulsed dye laser. *Eur J Dermatol* 2010; 20: 510–511
- 3 Goppolt A, Kaune KM, Buhl T et al. 595-nm pulsed dye laser combined with intralesional corticosteroids in hypertrophic symptomatic scars following breast reduction surgery. *Eur J Dermatol* 2011; 21: 262–263
- 4 Kaune KM, Haas E, Jantke M et al. Successful Neodym-YAG-lasertherapy for hair removal in the oral cavity after plastic reconstruction using hairy donor sites. *Dermatology* 2013; 226: 324–328
- 5 Kaune KM, Lauerer P, Kietz S et al. Combination therapy of infantile hemangiomas with pulsed dye laser and Nd-YAG laser is effective and safe. *JDDG* 2014; 12: 473–479