

## Interventionen

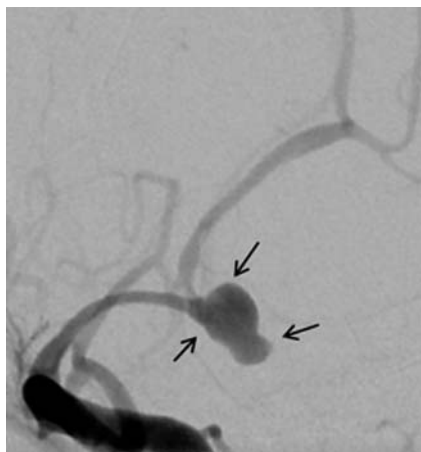


Cho YD, Kang HS, Kim JE et al. Modified protection using far proximal portion of self-expandable closed-cell stents for embolization of wide-necked intracranial aneurysms. *Neuroradiology* 2014; 56: 851 – 857

### Weithalsige intrakraniale Aneurysmen: Coiling mit distalem Stenting als Alternative zu konventionellen Stents

Weithalsige Aneurysmen stellen in der endovaskulären Therapie eine technische Herausforderung dar. Hier hat die Coil-Embolisation unter Verwendung von Stents stetig zugenommen und sich als praktische und effektive therapeutische Strategie bewährt. Mit dem Einsatz von verschiedenen Stentsystemen wurde die Palette der endovaskulären Therapie erheblich erweitert. Normale Stents stoßen jedoch an ihre Grenzen, wenn die an spitzwinkligen Abzweigungen gelegenen weithalsigen Aneurysmen beide Bifurkationszweige einschließen und dann duale Y-förmige Stents erforderlich werden. Die südkoreanischen Wissenschaftler Y. D. Cho et al. prüften daher eine modifizierte Stent-gestützte Coil-Embolisations-Technik auf Durchführbarkeit, Sicherheit und Langlebigkeit an ausgewählten Patienten.

Auch wenn ausreichend valide Daten zu Y-förmigen Stents vorliegen, gibt es weiterhin Bedenken zur Langlebigkeit und Sicherheit in Bezug auf Thromboembolien, Abflussstörungen oder gestörter Reembolisation. Deshalb entwickelten die Autoren eine neuartige Technik unter Nutzung des proximal aufgeweiteten Endes eines Enterprise-Stents, das den Aneurysmahals ohne Überbrückung mit der versorgenden Arterie verschließt. Dieser Ansatz, der auf die abzweigende Arterie beschränkt ist („distales Stenting“) bietet eine Alternative zur Therapie von weithalsigen Aneurysmen am Eingang spitzwinkliger und gewundener arterieller Gefäßzweige.



Weithalsiges zerebrales Aneurysma bei einer 63-jährigen Patientin (Bild: Shivashankar et al. *Semin Neurol* 2013; 33: 476 – 487).

Im Zeitraum zwischen 2009 und 2014 wurden an einem Institut 1932 Patienten mit insgesamt 2230 Aneurysmen mit Coil-Embolisation behandelt. Bei 629 Läsionen kamen Stents zum Einsatz. Von diesen wiesen 12 Patienten (8 Frauen, 4 Männer; mittleres Alter 57,2 Jahre) unrupturierte weithalsige intrakraniale Aneurysmen an spitzwinkligen Gefäßabzweigungen auf. Alle 12 Patienten unterzogen sich einer Coil-Embolisation mit distalem Stenting. Bei einer mittleren Nachbeobachtung von 16,8 Monaten wurden der Aneurysmaverschluss beurteilt und Komplikationen erfasst.

Mit 1 Ausnahme konnten alle gecolten Aneurysmen erfolgreich verschlossen werden. Bezogen auf die Prozedur des distalen Stenting ergaben sich keine Komplikationen. Nach Abschluss der Beobachtungszeit zeigten 81,8% noch einen anhaltend kompletten Aneurysmaverschluss. Eine verzögerte Stent-Migration wurde bei 1 Patient (8,1%) beobachtet.

#### ● Fazit

Die Autoren schlussfolgern, dass bei weithalsigen kranialen Aneurysmen das distale Stenting eine sinnvolle Alternative zum konventionellen Stenting darstellt. Die Möglichkeit einer Stent-Migration erfordert jedoch eine entsprechende Nachsorge.

MW