

# Honig in der modernen Wundbehandlung

## Honey in Modern Wound Care

### Autoren

A. Sanger<sup>1</sup>, A. Fretz<sup>2</sup>, E. David<sup>1,2</sup>

### Institute

<sup>1</sup> Universitat Witten/Herdecke

<sup>2</sup> Zentrum fur Elektropathologie und Umweltmedizin, Witten

### Bibliografie

**DOI** <http://dx.doi.org/10.1055/s-0034-1392443>  
 Online-Publikation: 6.8.2015  
 Akt Dermatol 2016; 42: 25–30  
 © Georg Thieme Verlag KG  
 Stuttgart · New York  
 ISSN 0340-2541

### Korrespondenzadresse

**Angela Sanger**  
 Universitat Witten/Herdecke  
 Galenstrae 1  
 58452 Witten  
[info@angela-saenger.de](mailto:info@angela-saenger.de)

### Zusammenfassung

▼  
 Aus den Untersuchungen des Honigs und seinen Wirkungen lasst sich nachweisen, er entspricht nicht nur der modernen Wundbehandlung, vielmehr reicht er weit daruber hinaus. Honig kann neben akuten Wunden auch chronische Wunden wieder in Heilung bringen. Honig ist nicht einfach nur antimikrobiell, sondern liefert zahlreiche Nahrstoffe zur Ernahrung der Granulationszellen und verfugt uber wundheilungsfordernde Eigenschaften. So beeinflusst Honig u.a. positiv den pH-Wert und begunstigt dadurch Wundheilungsprozesse. Honig ist fur alle Arten von Wunden einsetzbar.

### Einleitung

▼  
 Der vorliegende Artikel beschaftigt sich mit der Frage, ob Honig den Anforderungen der modernen Wundbehandlung entspricht. Die Beobachtung ist in zahlreichen Studien ahnlich. Infektionen, Entzundungen, Schwellungen und Schmerzen werden schnell reduziert, schlechter Geruch verschwindet, belegtes oder nekrotisches Gewebe wird gereinigt, die Granulation und Epithelisation wird gefordert und die Heilung lauft mit geringerer Narbenbildung ab [1].

Um dies zu uberprufen, wird im Folgenden die moderne Wundbehandlung dargestellt und der Honig mit seinen Eigenschaften dazu in Beziehung gesetzt. Beispielhaft werden einzelne Studien beschrieben.

Als Quellenmaterial wurden Artikel aus Fachzeitschriften und Lehrbuchern verwendet. Erganzend erfolgte eine systematische Literatursuche in verschiedenen medizinischen Datenbanken.

### Wundverbande

▼  
 Generell werden in der medizinischen Wundversorgung solche Verbande empfohlen, die ein feuchtes Wundmilieu aufrecht erhalten [2]. Hydrokolloidale Auflagen und Schaumstoffverbande sollen zu einer Schmerzreduktion fuhren. Es gibt bislang keinen Nachweis, dass einige Wundaufgaben besser waren als andere [3]. Die Therapie von Wunden stutzt sich mehr auf Marketing und Erfahrung, als auf einen echten Wirkungsnachweis [4]. Es werden Wundfuller und Wundabdeckungen eingesetzt [5]. An einen optimierten Wundverband werden folgende Anforderungen gestellt [3]:

- ▶ „Reduktion von Schmerz und Juckreiz
  - ▶ Aufnahme von Wundsekret, ohne die Wunde auszutrocknen
  - ▶ inertes oder zumindest hypoallergenes beziehungsweise nicht irritatives Material
  - ▶ Schonung der Wunde beim Verbandwechsel
  - ▶ Vermeidung der Abgabe von Verbandbestandteilen an die Wunde
  - ▶ keine Behinderung des Gasaustausches der Wunde (O<sub>2</sub>/CO<sub>2</sub>)
  - ▶ Protektion gegenuber physikalischen, chemischen und mikrobiellen Belastungen
  - ▶ Adaptationsfahigkeit an die in der Wunde herrschenden Wundheilungsphasen
  - ▶ einfache Handhabung beim Verbandwechsel
  - ▶ biologische und okologische Vertraglichkeit“
- Laut Berchtold [6] fuhren okklusive Verbande zu einem feuchten Wundmilieu mit einigen Vorteilen in der Heilung:
- ▶ Durch die Feuchtigkeit werden Wachstum und Einwanderung von Zellen erleichtert.
  - ▶ Die Zellenbotenstoffe konnen leichter zwischen den Zellen diffundieren. Sie erreichen eine hohere Konzentration, da sie nicht vom Verband absorbiert werden.

- ▶ Es entsteht ein saures Milieu, welches das Bakterienwachstum hemmt und die Bildung von Kapillaren anregt.
- ▶ Durch die Okklusion bleibt die Wunde geschützt.

Während der exsudativen Phase einer akuten Wunde sinkt der pH-Wert. Dadurch nimmt die Zahl der Fibroblasten zu und deren DNA-Syntheseleistung steigt an. Auch bei chronischen Wunden wird der pH-Wert durch einen okklusiven Verband aus dem basischen wieder in ein saures Milieu abgesenkt und die Fibroblasten werden aktiviert [7].

Eiweißspaltende Proteasen in der Wunde sind besonders aktiv oberhalb von pH 7 und werden inaktiv unter einem pH-Wert von 4. Der pH-Wert der Wunde sollte somit oberhalb von 4 sein, damit die heilende Proteolyse, ein Débridement, stattfinden kann, aber nicht oberhalb von 7, damit Proteasen nicht das neu gebildete Granulationsgewebe angreifen können [8].

Der pH-Wert scheint sich bei länger dauernden chronischen Wunden von einem sauren Milieu zu einem basischen Milieu zu verschieben. Eine Untersuchung [7] zeigte bei Patienten mit Druckulzera in den ersten drei Krankheitsstadien einen Anstieg des pH-Wertes von 5,7 über 6,9 bis 7,6 (▶ Abb. 1). Das Stadium IV war in dieser Studie nicht beschrieben.

Chronische Wunden und stark infizierte Wunden mit einer hohen Bakterienzahl haben einen pH-Wert über 7,3, während akute, eitrig, nekrotisch belegte und chronische Wunden mit Heilungsfortschritt im sauren pH-Bereich liegen. Interessanterweise heilen Wunden nach einer Hauttransplantation besser mit einem pH-Wert über 7,3 [7].

Nicht heilende Wunden könnten daher durch Verschiebung des pH-Wertes in den sauren Bereich wieder in den Heilungsprozess kommen [8].

Die Anforderungen an den optimierten Wundverband, die Eigenschaften eines okklusiven Verbandes und ergänzende Wirkungen des Honigs sind nachfolgend im Fließtext kursiv hervorgehoben:

Als wichtiges Kriterium der Wundbehandlung und zur Erhaltung der Lebensqualität gilt die *Reduktion des Schmerzes*. Mashhood und Mphande konnten in ihren Studien nachweisen, dass Schmerzen unter Honigtherapie deutlich stärker abnahmen als unter Behandlungen mit Silbersulfadiazin oder Zucker [9,10]. Andere Untersuchungen [11] scheinen dieser Aussage zu widersprechen. Jedoch ist bei ihnen auffällig, dass hier kein natürlicher Honig verwendet, sondern pharmakologisch veränderter Honig, also ein Pharmaprodukt, eingesetzt wurde. In diesen Produkten ist häufig eine hohe Konzentration an zelltoxischem Methylglyoxal enthalten, welches starke Schmerzreaktionen auslösen kann, die häufig zum Behandlungsabbruch führen [12].

Neben einer tatsächlichen Schmerzreduktion durch eine schnellere Wundheilung mit Honig ist der Verbandwechsel erleichtert. Der Honigverband klebt nicht am frischen Granulationsgewebe fest, sondern lässt sich schmerzfrei erneuern, wodurch die *Wunde beim Verbandwechsel geschont* wird.

Honig ist durch seine hygroskopische Eigenschaft prädestiniert *Wundsekret aufzunehmen ohne die Wunde auszutrocknen*. Honig kann, je nach Beschaffenheit der Wunde, Wasser aufnehmen oder abgeben. Es wird somit ein feuchtes ideales Wundmilieu konstant aufrechterhalten. Unter dem Einfluss von Honig wird zusätzlich das Wundödem reduziert. Demnach besteht eine *Adaptationsfähigkeit an die in der Wunde herrschenden Wundheilungsphasen*. Der Wundgrund wird in allen Heilungsphasen durch den Honig unterstützt. Selbst eine überschießende Immunreaktion kann dieser abpuffern [13].

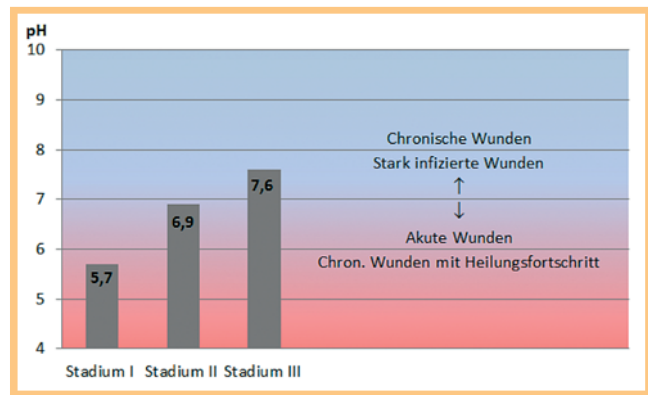


Abb. 1 Druckulzera und Wundheilung in Abhängigkeit vom pH-Wert.

### Inertes oder zumindest hypoallergenes beziehungsweise nicht irritatives Material:

Grundsätzlich ist wie auf alle Materialien eine Allergie auf Honig möglich. Da nur 1% der Pollenallergiker auf Honig reagieren [14], ist eine Reaktion auf die Pollen im Bereich der Wunde unwahrscheinlich. Von allen Honigbestandteilen ist die Ausbildung einer Kontaktallergie auf Propolis mit bis zu 5% relativ hoch [15]. Wirklich reizend ist das zelltoxische Methylglyoxal im aktiven Manukahonig. Es kann die Wundheilung stören [16], die schmerzhaft Polyneuropathie verstärken [17] und ist neurotoxisch [18]. Zum Vergleich, die meisten Honige haben einen Gehalt an Methylglyoxal von 2 mg/kg, Thymianhonig 15 mg/kg und Manukahonig 95 mg/kg [12]. Damit Methylglyoxal antibakteriell wirkt, ist eine Konzentration von mindestens 150 mg/kg erforderlich [19].

Bei Verwendung eines naturbelassenen Honigs ist das Nebenwirkungsrisiko deutlich geringer als bei Verwendung von stark veränderten Honigen. Die möglichen Allergien auf Honig oder Honigbestandteile können ein Schwachpunkt bei Wundverbänden mit Honig sein. Jedoch führt Honig nicht zur Mazeration der Wundränder.

Bei Honig ist die *Vermeidung der Abgabe von Verbandbestandteilen an die Wunde* nicht relevant, sondern sogar erwünscht. Honig liefert viele Bestandteile, die das Granulationsgewebe zum Wachstum benötigt, wie Glukose, sämtliche Aminosäuren, einige Vitamine und Mineralien. Da der Honig unmittelbaren Kontakt mit den Zellen am Wundgrund hat, können die benötigten Stoffe durch Diffusion oder auch aktiv aufgenommen werden. Eine systemische Nebenwirkung ist nicht bekannt, der Blutglukosespiegel wird nicht beeinträchtigt [20].

Beispielsweise sind im Honig 30 bis 300 mg Kalzium pro kg enthalten (nach [21]). Kalzium wirkt gerinnungshemmend, denn es wird benötigt von den Gerinnungsfaktoren V, VII, VIII, IX, X, XI und XIII [22, 23]. Im „Oekonomischen Lexikon“ (1773–1858) empfahl bereits Krünitz, ein gefaltetes, mit Honig bestrichenes Leinwandläppchen direkt auf die frische, noch blutende Wunde zu legen. Die gerinnungshemmende Wirkung des Honigs war seinerzeit bekannt [24].

Ein anderes Beispiel ist Vitamin C. Honig enthält 15 bis 35 mg Ascorbinsäure pro kg [nach [21]]. Der Mensch kann es nicht selber bilden. Bei Vitamin-C-Mangel heilen Wunden schlecht oder gar nicht, das Narbengewebe ist schwach und leicht brüchig [25, 26]. Ascorbinsäure ist als Cofaktor in der Kollagensynthese erforderlich und aktiviert Thrombin zur Gerinnungsförderung [22]. Vitamin C ist also direkt an der Wundheilung beteiligt.

Durch Honigverbände tritt *keine Behinderung des Gasaustausches der Wunde* ( $O_2/CO_2$ ) auf.

**Protektion gegenüber physikalischen, chemischen und mikrobiellen Belastungen:** Der Honig stellt für Mikroorganismen durch seine Zähflüssigkeit eine fast unüberwindliche Barriere dar. Es können keine Bakterien von außen in die Wunde gelangen. Honig besitzt zudem eine schlechte Wärmeleitfähigkeit, wodurch die Wunde gegen äußere Temperatureinflüsse gut isoliert wird.

Honig ist *einfach in der Handhabung beim Verbandwechsel*. Er ist leicht abwaschbar, verfärbt die Wunde nicht und verklebt nicht mit ihr. Honig kann sowohl als Wundfüller als auch als Wundaufgabe bei jeder Art von Wunde verwendet werden.

Hinsichtlich *der biologischen und ökologischen Verträglichkeit* ist Honig besonders geeignet. Honig ist nahezu weltweit verfügbar, essbar und für den Körper ungiftig. Er ist vollständig biologisch abbaubar. Selbst in der Herstellung ist Honig umweltfreundlich und ökologisch nachhaltig durch Nutzung der Bestäubungsleistung der Bienen. Honig ist auch ökonomisch gut einsetzbar. Der Verband ist kostengünstig, bei schnellerer Wundheilung und weniger Nachbehandlungskosten. Dies ist gerade bei Verbrennungswunden sehr gut nachweisbar, z.B. in der Studie von Memon [27].

Honig fördert durch seinen niedrigen pH-Wert von 3,5–5,5 das *saure Milieu* des okklusiven Verbandes und regt dadurch die Kapillarneubildung und die Fibroblastenaktivität an. Durch den Anstieg der Durchblutung mit verbessertem Sauerstoffangebot wird schneller Granulationsgewebe gebildet und die Epithelisierung gefördert [28]. Sogar chronische Wunden können möglicherweise ihre Heilungstendenz wieder aufnehmen.

Somit entspricht der Honig allen Anforderungen eines modernen feuchten und okklusiven Wundverbandes. Darüber hinaus wirkt Honig antibakteriell, antiinflammatorisch, debridierend, geruchsmindernd, immunstimulierend, neuroprotektiv und wundheilungsfördernd [12, 18, 29]. Ob die Allergierate tatsächlich so hoch ist, sollte in weiteren Studien mit unverarbeitetem natürlichen Honig untersucht werden. Resistenzen gegen Honig sind nicht bekannt [17, 30, 31].

Insgesamt ist die *antibakterielle Eigenschaft* des Honigs in vielen Studien bereits an über 60 verschiedenen Bakterienarten einschließlich gram-positiven, gram-negativen und anaeroben Bakterien belegt. Selbst Pilze wie Aspergillus und Penicillium reagieren empfindlich [28].

Honig bietet verschiedene antimikrobielle Mechanismen [18, 32, 33, 34]:

- ▶ Zunächst entsteht durch die Absenkung des  $a_w$ -Wertes, also die Verminderung des freien Wassers, ein mikrobienfeindliches Milieu.
- ▶ Mit dem Bienenspeichel gelangt Glucoseoxidase in den Honig. Durch dieses Enzym entsteht beim Glukoseabbau Wasserstoffperoxid.  $H_2O_2$  wirkt direkt antibakteriell und lockt Leukozyten an.
- ▶ Glukonsäure, die ebenfalls beim Glukoseabbau entsteht, wirkt auch selber antibakteriell.
- ▶ Honige enthalten ferner das antimikrobiell wirkende Methylglyoxal. Der neuseeländische Manukahonig enthält davon besonders viel.
- ▶ Melanoidine, die bei der Maillard-Reaktion, einer nicht enzymatischen Reaktion zwischen reduzierenden Zuckern und Aminogruppen, entstehen, wirken auch direkt antimikrobiell.
- ▶ Weiter unterstützen eine große Anzahl an Farb- und Aromastoffen die antibakterielle Wirkung.

- ▶ Auch von den Bienen selber produzierte Defensine sind an der Keimhemmung beteiligt.
- ▶ Der niedrige pH-Wert wirkt auch eingeschränkt wachstumshemmend auf Erreger.

Obwohl die Honigwirkung antibakteriell, überwiegend antifungizid und antiviral ist, ist Honig nicht steril. So können Sporen, Hefen, Pilze und Algen gefunden werden [35].

Honig zeichnet sich durch eine *antientzündliche Wirkung* aus. Er vermag in der Wundheilung eine überschießende Produktion von freien Radikalen zu puffern und das Komplementsystem zu modulieren. Die Mechanismen dafür müssen weiter erforscht werden. Buchweizenhonig aus dem Bundesstaat New York weist dabei eine besonders starke antiinflammatorische Eigenschaft auf [13]. Weiter senkt Honig die entzündungsbedingten Prostaglandine, wodurch Schmerzen und Schwellung vermindert werden [22, 36]. Wahrscheinlich wird durch diese antiinflammatorische Wirkung auch die überschießende Narbenbildung reduziert [28].

Bei Honigwundverbänden wird in Abhängigkeit von der Wundsekretion zu Beginn der Behandlung ein- bis zweimal täglich und bei sauber granulierenden Wunden einmal täglich ein Verbandwechsel empfohlen [37].

### Beispielhafte In-vivo-Studien mit natürlichem Honig

Viele Untersuchungen mit Honig beziehen sich auf seine antimikrobielle Wirkung. Häufig handelt es sich dabei um In-vitro-Studien.

Der Begriff „medizinischer Honig“ ist dabei irreführend. Dieser ist so stark verändert, dass es sich nach der Honigverordnung nicht mehr um Honig handelt, da dem Honig nichts hinzugefügt oder entzogen werden darf. Bei „medizinischem Honig“ sind jedoch Zusammensetzung und Eigenschaften deutlich verändert, wodurch sich Wirkungen und Nebenwirkungen von unverändertem Honig unterscheiden.

Der bekannteste „medizinische Honig“ ist Medihoney™. Er wird ultrafiltriert und anschließend mit Gammastrahlen sterilisiert, um möglichst hypoallergen und keimfrei zu sein. Bei der Ultrafiltration werden Filtrationsmembranen mit einer Porengröße von 1–30 nm verwendet [38].

Es ist auffällig, dass in vielen Studien, Reviews und Untersuchungen nicht zwischen Honig und Pharmaprodukten unterschieden wird. Vom wissenschaftlichen Anspruch her bedeutet dies, wenn eine Aussage zu Honig gemacht wird, muss auch Honig in der Untersuchung verwendet werden. Wird ein Pharmaprodukt benutzt, kann nur eine Aussage zu dem Pharmaprodukt gemacht werden. Eine unkritische Vermischung verschiedener Produkte ist nicht statthaft.

Insgesamt gibt es nur wenige Studien, die unvermischten und unverarbeiteten Imkerhonig benutzen.

Memon berichtete 2005 [27] von einer vergleichenden Untersuchung zwischen Honig und 1%igem Silbersulfadiazin (z.B. Flammazine®) bei Verbrennungen. Die Studie wurde am Verbrennungszentrum der Universitätsklinik Hyderabad in Pakistan durchgeführt.

Untersucht wurden 80 Patienten im Alter von 4 bis 62 Jahren mit Verbrennungen 1. bis 2. Grades bei einer verbrannten Körperoberfläche (KOF) von 10% bis 40%.

Die Wundreinigung erfolgte mit NaCl-Lösung und Povidon-Jod. Der Verband wurde alle zwei Tage erneuert.

	Heilungsdauer	Schmerzfreiheit	Keimfreiheit
<b>Gruppe 1: Honig</b>	2 Wochen: n = 13 (52%)	1 Woche: n = 9 (36%)	nach 3 Wochen
	4 Wochen: n = 25 (100%)	2 Wochen: n = 20 (80%)	
		3 Wochen: n = 25 (100%)	
<b>Gruppe 2: Silbersulfadiazin</b>	2 Wochen: n = 5 (20%)	1 Woche: n = 4 (16%)	nach 5 Wochen
	4 Wochen: n = 15 (60%)	2 Wochen: n = 11 (44%)	
	6 Wochen: n = 25 (100%)	3 Wochen: n = 18 (72%)	
		4 Wochen: n = 25 (100%)	

**Tab. 1** Vergleich Honig mit Silbersulfadiazin bei Verbrennungen [9].

In Gruppe 1 wurden 40 Patienten mit natürlichem unverarbeiteten Honig verbunden. Davon hatten 8 Patienten eine verbrannte Körperoberfläche von 26% bis 40% und 16 Patienten Verbrennungen Grad IIb.

In Gruppe 2 wurden 40 Patienten mit Silbersulfadiazin behandelt. Hier waren ebenfalls 8 Patienten mit 26% bis 40% verbrannter Körperoberfläche und 20 Patienten mit Verbrennungen Grad IIb.

An den Tagen 5, 15 und 25 wurden Wundabstriche zur bakteriellen Untersuchung gemacht.

Salben mit Silbersulfadiazin (Silber+Sulfonamid [39]) sind seit 1968 auf dem Markt. Sie sollen ihre antibakterielle Wirksamkeit auch bei eitrigen Wunden behalten. Resorption findet fast nicht statt. Es gehört zur Standardtherapie bei Verbrennungen. An Nebenwirkungen sind Fieber, Leukopenien und Pigmentstörungen bekannt.

Die durchschnittliche Heilungsdauer betrug in der Honiggruppe 15,3 Tage. Es wurden bei keinem Abstrich pathogene Keime nachgewiesen.

In der Silbersulfadiazin-Gruppe lag die durchschnittliche Heilungsdauer bei 20 Tagen. Von den 40 Patienten entwickelten 32 (80%) eine Wundinfektion, die eine systemische Antibiose erforderte. An Keimen wurden *Staphylococcus aureus*, *Pseudomonas*, *Escherichia coli*, *Citrobacter* und Klebsiellen nachgewiesen.

Eine gefürchtete Heilungsstörung nach Verbrennungen sind Kontrakturen. Konservativ lassen sich Kontrakturen durch Massagen mit Olivenöl, Kompressionsverbände und Physiotherapie behandeln.

In der Honiggruppe erlitten 3 Patienten (7,5%) Kontrakturen, die alle auf die konservative Behandlung ansprachen.

In der Silbersulfadiazin-Gruppe traten 7 (17,5%) Kontrakturen auf. Nur 3 davon konnten konservativ behandelt werden. 4 Patienten benötigten operative Korrekturmaßnahmen.

Eine weitere sichtbare Nebenwirkung waren Pigmentstörungen. Nach Honigbehandlung hatten 2 Patienten eine Hypopigmentierung und nach Silbersulfadiazin-Behandlung fand sich bei 10 Patienten eine Hyperpigmentierung.

Es lässt sich feststellen, dass natürlicher Honig als Verbandmittel bei Verbrennungen deutlich kürzere Heilungszeiten ohne Infektionen bei besserem Langzeitergebnis zeigt. Dadurch sinken nicht nur die direkten Verbandskosten, sondern auch die Kosten für Folgebehandlungen.

Mashhood publizierte 2006 [9] eine randomisierte Studie mit 50 Patienten mit Verbrennungen Grad 1 bis 2 mit weniger als 15% verbrannter Körperoberfläche. Die Patienten wurden in der chirurgischen Klinik des Militärkrankenhauses Bahawalpur in Pakistan behandelt. Es wurde jedes Patientenalter eingeschlossen bei einem durchschnittlichen Alter von 27,4 Jahren. Die Patienten waren sonst gesund. Untersucht wurde die Dauer der Wundheilung, Zeit bis zur Schmerzfreiheit und die Zeit, bis die Wunden

steril waren. Alle Wunden wurden täglich mit NaCl-Lösung gereinigt und täglich neu verbunden.

Gruppe 1 mit 25 Patienten wurde mit reinem, unverarbeitetem und unverdünntem Honig verbunden.

Gruppe 2 mit ebenfalls 25 Patienten wurde mit 1%iger Silbersulfadiazin-Salbe verbunden. Das Ergebnis zeigt **Tab. 1**.

Neben den deutlichen Vorteilen von Honig mit jeweils schnellerer Heilung, Schmerzfreiheit und Keimfreiheit lagen die Kosten in der Honiggruppe nur bei 10% im Vergleich zu den Kosten in der Silbersulfadiazin-Gruppe.

Mphande untersuchte in Malawi 2007 [10], ob bei Wunden ein Unterschied im Heilungsverlauf bei der Benutzung von Zucker oder Honig festzustellen ist.

Insgesamt wurden 40 Patienten, überwiegend Kinder, in zwei Gruppen untersucht. Es handelte sich um oft schwere Wunden bis zu einer Größe von 26,5 cm<sup>2</sup>. Patienten mit chronischer Osteomyelitis, postoperativen Wunden, Ulzera, Traumen und Abszessen. Darunter waren auch Verbrennungen und Krokodilbisse. Alle Wunden wurden mit Kochsalzlösung gereinigt. Zunächst wurden die Verbände täglich gewechselt. Eine Gruppe mit 22 Patienten wurde mit Honig verbunden. Es wurde Honig von kleinbäuerlichen Kaffeefarmern verwendet. Die andere Gruppe mit 18 Patienten wurde mit Zucker behandelt. Nach 1 Woche konnte je nach Wundbefund die Frequenz der Verbandwechsel reduziert werden.

Zu Beginn der Behandlung und nach einer Woche wurden Wundabstriche gemacht. Der häufigste Erreger war *Staphylococcus aureus*. Die Wundinfektionsrate nahm innerhalb der einen Woche unter der Honigtherapie von 55% auf 23% deutlich schneller ab als mit Zucker von 56% auf 39%.

Bis zur kompletten Heilung dauerte es durchschnittlich mit Honig 31,5 Tage und mit Zucker 56 Tage. Dies ist schon ein sehr deutlicher Unterschied. Für eine bessere Vergleichbarkeit hatte Mphande die Zeit berechnet, die benötigt wird, damit sich die Wunde um einen cm<sup>2</sup> verkleinert. Die durchschnittliche Heilungszeit pro Fläche war für Honig 1,43 Tage pro cm<sup>2</sup> und für Zucker 1,62 Tage pro cm<sup>2</sup>. Die mit Honig behandelten Wunden heilten messbar schneller.

Mphande machte eine weitere interessante Beobachtung. Honig scheint langfristig die Schmerzen schneller zu reduzieren. Zu Beginn der Behandlung hatten in der Zuckergruppe weniger Patienten starke Schmerzen als in der Honiggruppe. Jedoch nach drei Wochen waren unter Honigtherapie mehr Patienten schmerzfrei als mit Zuckertherapie.

Es ist anzunehmen, dass im Rahmen der schnelleren Wundheilung auch die Nerven und Schmerzrezeptoren schneller regenerieren.

Um einen einfachen Überblick zu vermitteln, wurden die drei beschriebenen In-vivo-Studien in **Tab. 2** zusammengefasst.



**Tab. 2** In-vivo-Studien, die echten, unverarbeiteten Honig benutzen.

Autor und Jahr	Land	Wundart	Wunde, Beschreibung	Studienarme	Ergebnis
<b>Memon 2005</b> [27]	Pakistan	Brandwunden	80 Patienten im Alter von 4–62, Brandwunden Grad 1–2, 10%–40% verbrannte KOF	Verbandwechsel alle zwei Tage Gruppe 1 (n=40): natürlicher Honig Gruppe 2 (n=40): Silbersulfadiazin	vollständige Abheilung nach durchschnittlich: Gruppe 1: 15,3 Tagen Gruppe 2: 20 Tagen
<b>Mashhood 2006</b> [9]	Pakistan	Brandwunden	50 Patienten jeden Alters, Brandwunden Grad 1–2, weniger als 15% der KOF verbrannt	täglicher Verbandwechsel Gruppe 1 (n=25): reiner Honig Gruppe 2 (n=25): 1% Silbersulfadiazin	vollständige Heilung: Gruppe 1: nach 2 Wochen 13/25, nach 4 Wochen 25/25 Gruppe 2: nach 2 Wochen 5/25; nach 4 Wochen 15/25, nach 6 Wochen 25/25
<b>Mphande 2007</b> [10]	Malawi	akute und chronische, zum Teil infizierte Wunden	40 Patienten mit unterschiedlichen Wunden: chronische Osteomyelitis, postoperative Wunden, Ulzera, Trauma, Abszesse	nur die erste Woche täglicher Verbandwechsel, dann seltener: Gruppe 1 (n=22): Honig Gruppe 2 (n=18): Zucker	durchschnittliche Zeit bis zur kompletten Heilung: Gruppe 1: 31,5 Tage Gruppe 2: 56 Tage

Abkürzungen: KOF: Körperoberfläche; n: Fallzahl

Es gibt noch einige weitere Studien mit natürlichem Honig, wobei vorwiegend Brandwunden bis Grad IIb untersucht wurden. Die verbesserte Wundheilung entsprach stets den drei beschriebenen Untersuchungen. Subrahmanyam empfiehlt, Brandwunden dritten Grades möglichst schnell durch ein Hauttransplantat zu versorgen, um ein besseres Endresultat zu erzielen [11, 40, 41]. Weitere erfolgreich mit Honig behandelte Wunden sind Fournier Gangrän und Noma [42].

Ein Buruli Ulcus, eine durch *Mycobacterium ulcerans* ausgelöste chronisch ulzerierende Hauterkrankung, wurde unter Honiganwendung schlimmer und musste einer anderen Therapie zugeführt werden [42].

In allen Studien, in denen natürlicher Honig benutzt wurde, war dieser nicht mit Gammastrahlen sterilisiert worden.

Da Honig nicht steril ist, wird befürchtet, es könne ein Wundbotulismus ausgelöst werden. Es ist aber bisher kein einziger Fall von Wundbotulismus durch Honig beschrieben worden [18], dennoch besteht gerade bei tiefen Wunden mit Taschen die theoretische Möglichkeit einer Sporenauskeimung im anaeroben Milieu. Aber selbst wenn Sporen bei fortgesetzter Honigbehandlung auskeimen würden, wären anschließend die Bakterien im Honig nicht überlebensfähig [29].

### Ausblick

Es gibt erste postoperative Experimente. Bei Kindern nach Mandeloperation konnte nachgewiesen werden, dass die Patienten durch Gabe von Honig weniger Schmerzmittel benötigten und die Wundheilung schneller erfolgte [18].

Besonders interessant scheint Honig bei inneren Wunden nach Bauchoperationen in der Verminderung von Verwachsungen zu sein. Dies wurde bisher nur tierexperimentell an Ratten bestätigt [18]. Erklärbar ist dies durch die schnellere Epithelialisierung. Die Wunden haben weniger Zeit miteinander zu verkleben. Dadurch entstehen auch weniger Verwachsungen.

Im Honig wurden wirksame Defensine gegen Herpesviren und *Candida albicans* nachgewiesen [18, 43]. Sowohl Lippenherpes als auch Genitalherpes ist mit Honig erfolgreich behandelbar. Auch gegen Rötelnviren und Leishmanien ist Honig wirksam [36]. Daher ist anzunehmen, dass neben offenen Hautwunden

mit Honig auch verschiedene Hautinfektionen oder Soor behandelt werden können.

Im Bereich der Dermatologie wurden bereits Erfolge mit Honig bei Ekzemen, Psoriasis und Pilzinfektionen erzielt. In der Radioonkologie hat man positive Erfahrungen in der Verminderung der Strahlenmukositis gemacht [44].

### Empfehlung

Für eine unkomplizierte Wunde ist jeder naturbelassene Imkerhonig als Auflage geeignet. Bei komplizierten, chronisch infizierten Wunden sollte ein Honigantibiogramm mit mehreren Honigsorten erstellt werden, um den optimalsten Honig für die entsprechende Wunde zu bestimmen.

Bei Wunden mit möglicher Taschenbildung oder bei immungeschwächten Patienten sollte steriler Honig verwendet werden. Abschließend kann festgestellt werden, Honig ist ein sicheres, effektives und kostengünstiges Mittel zur Behandlung nahezu aller Wunden.

### Interessenkonflikt

Die Autorin gibt an, dass kein Interessenkonflikt besteht.

### Abstract

#### Honey in Modern Wound Care

Studies on honey and its effects indicate that honey meets not only the requirements of modern wound care but even goes far beyond that. Honey not only helps heal acute and chronic wounds, it is not simply antimicrobial but provides also multiple beneficial nutrients for the nourishment of granulation cells. Among other things, it positively influences the pH value thus triggering wound healing processes. Due to its wound healing properties honey is applicable to all kinds of wounds.

## Literatur

- 1 Lusby PE, Coombes A, Wilkinson JM. Honey: A Potent Agent for Wound Healing? *Journal of Wound, Ostomy and Continence Nursing* 2002; 29: 295–300
- 2 Grey JE, Harding KG. *Ärztliche Wundversorgung: ABC der Wundheilung*. München: Urban & Fischer; Elsevier; 2008
- 3 Kahle B, Hermanns HJ, Gallenkemper G. Evidence-based treatment of chronic leg ulcers. *Dtsch Arztebl Int* 2011; 108: 231–237
- 4 Burckhardt M, Nink-Grebe B. Wundbehandlung: Wertvolles vermehren, Überflüssiges reduzieren: Zu wenig Evidenz, Informationsverzerrung und starke Kommerzialisierung – bei der Wundtherapie liegt derzeit noch viel im Argen. Eine Fachgesellschaft will hier für Abhilfe sorgen. *Dtsch Arztebl* 2014; 111: A 1248–1250
- 5 Rüttermann M, Maier-Hasselmann A, Nink-Grebe B et al. Clinical Practice Guideline: Local treatment of chronic wounds in patients with peripheral vascular disease, chronic venous insufficiency and diabetes. *Dtsch Arztebl Int* 2013; 110: 25–31
- 6 Berchtold R. *Chirurgie*. Hrsg. von H.-P. Bruch und O. Trentz. 4. Auflage München: Urban & Fischer; 2001
- 7 Schneider L, Korber A, Grabbe A et al. Influence of pH on wound-healing: a new perspective for wound-therapy? *Arch Dermatol Res* 2006; 1–8
- 8 Greener B, Hughes AA, Bannister NP et al. Proteases and pH in chronic wounds. *Journal of Wound Care* 2005; 14: 59–61
- 9 Mashhood AA, Khan TA, Sami AN. Honey compared with 1% silver sulfadiazine cream in the treatment of superficial and partial thickness burns. *Journal of Pakistan Association of Dermatologists* 2006; 16: 14–19
- 10 Mphande ANG, Killowe C, Phalira S et al. Effects of honey and sugar dressings on wound healing. *Journal of Wound Care* 2007; 16: 317–319
- 11 Jull A, Walker N, Desphande S. Honey as a topical treatment for wounds. *Cochrane Database of Systemic Review* 2013; CD005083
- 12 Horn H. Honig in der Medizin. *Dtsch Med Wochenschr* 2013; 138: 2647–2652
- 13 Berg AJJ, van den Quarles HC, van Ufford H et al. An in vitro examination of the antioxidant and anti-inflammatory properties of buckwheat honey. *Journal of Wound Care* 2008; 17: 172–178
- 14 Pachucki E. Honig und Met: Das Wissen in der österreichischen Bevölkerung und das Konsumentenprofil. Diplomarbeit. Wien: Universität, Ernährungswissenschaften; 2011
- 15 Bort R. Honig, Pollen, Propolis: Sanfte Heilkraft aus dem Bienenstock. Stuttgart: Franckh-Kosmos; 2010
- 16 Jull A, Walker N, Parag V et al. Randomized clinical trial of honey-impregnated dressings for venous leg ulcers. *British Journal of Surgery* 2008; 95: 175–182
- 17 Müller J. Pflanzen zur Wundbehandlung der mittelalterlichen arabischen Heilkunde in der europäischen Tradition. Ursprünglich Naturwissenschaftliche Dissertation, Fachbereich Pharmazie Marburg. In: Friedrich C, Krafft F, Hrsg. Quellen und Studien zur Geschichte der Pharmazie. Stuttgart: Wissenschaftliche Verlagsgesellschaft; 2013
- 18 Münstedt K, Hoffmann S. Bienenprodukte in der Medizin: Apitherapie nach wissenschaftlichen Kriterien bewertet. Aachen: Shaker Verlag; 2012
- 19 Majtan J. Methylglyoxal – A Potential Risk Factor of Manuka Honey in Healing of Diabetic Ulcers. Hindawi Publishing Corporation. Evidence-Based Complementary and Alternative Medicine 2011: Article ID 295494
- 20 Kegels F. Clinical evaluation of honey-based products for lower extremity wounds in a home care setting. *Wounds UK* 2001; 7: 46–53
- 21 Lipp J, Zander E, Koch A. *Handbuch der Bienenkunde: Der Honig*. 3. vollk. neubearb. u. erw. Auflage Stuttgart: Ulmer; 1994
- 22 Thews G, Mutschler E, Vaupel P. *Anatomie, Physiologie, Pathophysiologie des Menschen*. 5. vollk. neubearb. u. erw. Auflage Stuttgart: Wissenschaftliche Verlagsgesellschaft mbH; 1999
- 23 *Wissenschaftliche Tabellen Geigy: Teilband Hämatologie und Human-genetik*. 8.rev. u. erw. Auflage (1979), 4. Nachdruck. Basel: CIBA-GEIGY AG; 1985
- 24 Krünitz JG (Begründer). *Oekonomische Encyclopädie oder allgemeines System der Staats- Stadt- Haus- und Landwirthschaft*. Elektronische Volltextversion der Universitätsbibliothek Trier. <http://kruenitz1.uni-trier.de> (Stand Mai 2013)
- 25 Pauling L. *Vitamin C und der Schnupfen*. Weinheim/Bergstraße: Verlag Chemie GmbH; 1972
- 26 Bourne GH. The Effect of Vitamin C on the Healing of Wounds. *Proceedings of the Nutrition Society* 1946: 204–210
- 27 Memon AR, Tahir SM, Khushk IA et al. Therapeutic effects of Honey versus Silver Sulphadiazine in the Management of Burn Injuries. *Journal of Liaquat University Medicine and Health Sciences* 2005; 4: 100–104
- 28 Ochoa Sosa S. The Effect of Honey on Treatment for Chronic Wounds Compared to Standard Therapy: A Systematic Review. *School of Physician Assistant Studies*. Paper 200; 2010. <http://commons.pacificu.edu/pa/200> (14.8.2010)
- 29 Molan PC. A brief review of the use of honey as a clinical dressing. *The Australian Journal of Wound Management* 1998; 6: 148–158
- 30 Johnson DW, van Eps C, Mudge DW et al. Randomized, Controlled Trial of Topical Exit-Site Application of Honey (Medihoney) versus Mupirocin for the Prevention of Catheter-Associated Infections in Hemodialysis Patients. *Journal of the American Society of Nephrology* 2005; 1–7
- 31 Pfaff K. Honig in der Wundheilung. *PTAheute* 2013; 6: 64–67
- 32 Sängler A, Fretz A, David E. Honig in der Wundbehandlung: Die Hauptwirkung des Zuckers. *Aktuelle Dermatologie* 2013; 39: 385–388
- 33 Brudzynski K, Abubaker K, St-Martin L et al. Re-examining the role of hydrogen peroxide in bacteriostatic and bactericidal activities of honey. *Frontiers in Microbiology* 2011; 2: 1–9
- 34 Baltes W, Matissek R. *Lebensmittelchemie*. 7. vollk. neubearb. Auflage Heidelberg: Springer; 2011
- 35 Horn H, Lüllmann C. *Das große Honigbuch: Entstehung, Gewinnung, Gesundheit und Vermarktung*. 3. Auflage Stuttgart: Franckh-Kosmos; 2006
- 36 Al-Waili NS. Topical honey application vs. acyclovir for the treatment of recurrent herpes simplex lesions. *Med Sci Monit* 2004; 10: MT94–98
- 37 Bäumer R, Maiwald A. *Onkologische Pflege*. Stuttgart: Thieme; 2008
- 38 Cheryan M. *Handbuch Ultrafiltration*. Hamburg: Behr's Verlag; 1990
- 39 Wagenseil C. *Modernes Wundmanagement mit hydroaktiver Wundtherapie*. Köln: Deutscher Ärzte-Verlag; 2010
- 40 Ingle R, Levin J, Polinder K. Wound healing with honey – a randomized controlled trial. *South African Medical Journal* 2006; 96: 831–835
- 41 Subrahmanyam M. Topical application of honey for burn wound treatment – an overview. *Annals of Burns and Fire Disasters* 2007; 20: 137–139
- 42 Efem SEE. Clinical observation on the wound healing properties of honey. *British journal of surgery* 1988; 75: 679–681
- 43 Jenssen H, Hamill P, Hancock REW. Peptide Antimicrobial Agents. *Clinical Microbiology Reviews* 2006; 19: 491–511
- 44 Knipping S, Grünwald B, Hirt R. Erste Erfahrungen mit medizinischem Honig in der Wundbehandlung im Kopf-Hals-Bereich. *HNO* 2012; 830–836