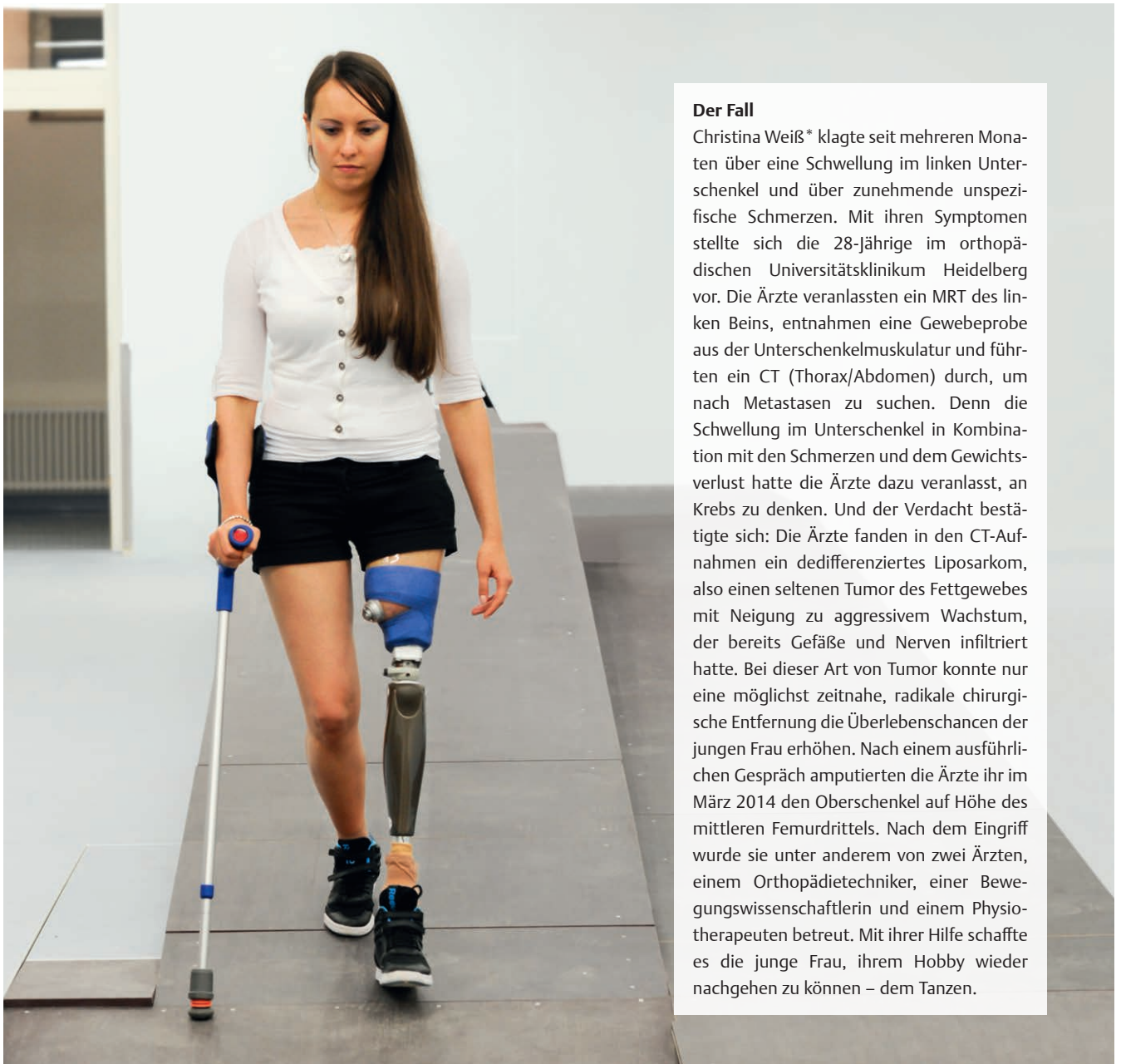

# Christina wird wieder tanzen

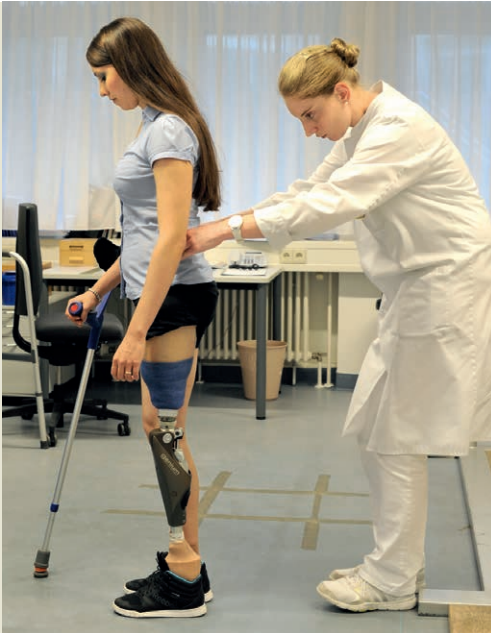**EIN FALL FÜR VIER: OBERSCHENKELAMPUTATION** Wegen eines Tumors wird der 28-jährigen Christina Weiß das linke Bein amputiert. Nach dem Eingriff im Uniklinikum Heidelberg erwartet sie eine lange Nachbehandlung mit Stumpfwickelung, Prothesenversorgung und Gangtraining. Unterstützung bekommt sie von einem großen Team. Stellvertretend berichten zwei Ärzte, ein Orthopädietechniker, eine Bewegungswissenschaftlerin und ein Physiotherapeut.



## Der Fall

Christina Weiß\* klagte seit mehreren Monaten über eine Schwellung im linken Unterschenkel und über zunehmende unspezifische Schmerzen. Mit ihren Symptomen stellte sich die 28-Jährige im orthopädischen Universitätsklinikum Heidelberg vor. Die Ärzte veranlassten ein MRT des linken Beins, entnahmen eine Gewebeprobe aus der Unterschenkelmuskulatur und führten ein CT (Thorax/Abdomen) durch, um nach Metastasen zu suchen. Denn die Schwellung im Unterschenkel in Kombination mit den Schmerzen und dem Gewichtsverlust hatte die Ärzte dazu veranlasst, an Krebs zu denken. Und der Verdacht bestätigte sich: Die Ärzte fanden in den CT-Aufnahmen ein dedifferenziertes Liposarkom, also einen seltenen Tumor des Fettgewebes mit Neigung zu aggressivem Wachstum, der bereits Gefäße und Nerven infiltriert hatte. Bei dieser Art von Tumor konnte nur eine möglichst zeitnahe, radikale chirurgische Entfernung die Überlebenschancen der jungen Frau erhöhen. Nach einem ausführlichen Gespräch amputierten die Ärzte ihr im März 2014 den Oberschenkel auf Höhe des mittleren Femurdrittels. Nach dem Eingriff wurde sie unter anderem von zwei Ärzten, einem Orthopädietechniker, einer Bewegungswissenschaftlerin und einem Physiotherapeuten betreut. Mit ihrer Hilfe schaffte es die junge Frau, ihrem Hobby wieder nachgehen zu können – dem Tanzen.

\* Name von der Redaktion geändert



Bei der Nachuntersuchung überprüft Dr. Putz, ob bei der Patientin ein Beckenschiefstand vorliegt und ob die Beine gleich lang sind.



**Dr. Cornelia Putz** ist Fachärztin für Orthopädie, Unfallchirurgie, Kinderorthopädie und zertifiziert in Technischer Orthopädie. Sie arbeitet im Zentrum für Orthopädie und Unfallchirurgie des Universitätsklinikums Heidelberg in der Abteilung Kinderorthopädie, Zerebralpareesen und Fußchirurgie.

**Priv. Doz. Dr. Marcus Egermann** ist seit sieben Jahren Facharzt für Orthopädie und Unfallchirurgie und überwiegend operativ tätig. Als Geschäftsführender Oberarzt der Klinik für Orthopädie und Unfallchirurgie am Universitätsklinikum Heidelberg ist er gleichzeitig auch Medizinischer Leiter der Technischen Orthopädie.

## MEDIZIN

### Der Eingriff

Auf dem MRT von Frau Weiß zeigte sich, dass der Tumor vom Unterschenkel bis zwölf Zentimeter oberhalb des Kniegelenks reichte und einen Durchmesser von zehn Zentimeter hatte. Ziel der Operation war es, den Tumor weiträumig und radikal zu entfernen. Um die Amputationshöhe zu bestimmen, gilt: Je proximaler die Amputation, desto größer das Muskelungleichgewicht zugunsten der Abduktoren. So besteht die Gefahr, dass es zu einer Abduktionskontraktur kommt. Zudem werden später die Flexoren überwiegen und den Stumpf in eine Beugehaltung zwingen, was auch durch häufiges Sitzen begünstigt wird. In der Operation setzten die Chirurgen den Hautschnitt so weit unterhalb der knöchernen Amputationshöhe, dass später ein Muskelhautlappen das Knochenende bedecken konnte. Nachdem sie den Knochen durchtrennt hatten, glätteten sie die Kanten und schrägten sie ab. Danach verbanden sie die Oberschenkelmuskulatur miteinander (Myoplastik) und fixierten sie über Bohrlöcher (Myodese) am Knochenstumpf. Die Nerven infiltrierten sie mit einem Lokalanästhetikum und kürzten sie möglichst weit proximal. Würden die Chirurgen sie distal kürzen, wären die Nervenenden später unter anderem bei der Prothesennutzung starken Reizen ausgesetzt, was Phantomschmerzen und die Bildung von neuem Nervengewebe (Neurome) hervorrufen könnte. Wichtig war auch, dass sie die Hautnarbe abseits der späteren Belastungszone setzten.

### Die Nachuntersuchung

Das erste Mal sahen wir Frau Weiß sieben Tage nach dem Eingriff in der interdisziplinären technischen Orthopädie-Visite, kurz TO-Visite, zu der die Physiotherapie-Abteilung einlädt. Hier erarbeiteten wir im Team nach einer ausführlichen Anamnese den individuellen Versorgungsplan. Die junge Patientin lernte hier das sie betreuende Team

kennen und konnte Fragen stellen. Uns als Orthopäden interessierten zu diesem Zeitpunkt neben dem Allgemeinzustand vor allem die Wundverhältnisse, die Schwellung des Stumpfes, die Phantomschmerzen und die Neigung zu Verkürzungen der Hüftflexoren. Wir testeten die Kraft der Hüftabduktoren und -adduktoren auf beiden Seiten, um zu beurteilen, ob bereits ein muskuläres Ungleichgewicht vorliegt. Bei Frau Weiß war die Kraft auf der linken Seite noch schmerzbedingt eingeschränkt, und es zeigte sich ein Stumpfödem.

### Ausgewählte Therapiemaßnahmen

Für lange Strecken verordneten wir Frau Weiß einen Aktivrollstuhl. Nachdem wir zwei Wochen post-OP die Fäden gezogen hatten, machte der Orthopädietechniker einen Gipsabdruck für eine Übergangsprothese, die sogenannte Interimsprothese. Nach Abschluss dieser Phase, etwa sechs Monate später, verordneten wir eine Definitivprothese, da das Bein zu diesem Zeitpunkt meist nicht mehr an Volumen verliert.

### Erwartung

Frau Weiß ist jung und war durch ihr Hobby Tanzen immer sportlich aktiv. Daher erwarten wir, dass sie schnell an Kraft und Sicherheit gewinnen und später auch dauerhaft ohne Gehstützen mit einer Prothese mobil sein wird. Regelmäßige Physiotherapie und Prothesengebrauchsschulung sind dabei für etwa ein Jahr fester Bestandteil des Behandlungsplans. Aktuell kommt die Patientin alle drei Monate zur Tumornachsorge, bei der wir neben einer klinischen Untersuchung den Sitz der Prothese überprüfen und MRT-Bilder des Stumpfes machen, mit denen wir ein Rezidiv früh erkennen. Längerfristig sind halbjährliche Abstände geplant. Sollten zwischen den Terminen Probleme auftreten, kann sich Frau Weiß in der Prothesenambulanz vorstellen.

*Cornelia Putz, Marcus Egermann*



**Daniel Kornmann** arbeitet seit seiner Ausbildung zum Orthopädietechniker in der Technischen Orthopädie des Universitätsklinikums Heidelberg. Zwischendurch machte er seinen Meister für Orthopädietechnik an der Carl-Bosch-Schule ebenfalls in Heidelberg.

Der Orthopädietechniker Daniel Kornmann kürzt die Ränder des Prothesenschafts und rundet sie ab.

## ORTHOPÄDIETECHNIK

### Ergänzende Anamnese und Untersuchung

Ich habe Frau Weiß ebenfalls das erste Mal im Rahmen der TO-Visite sieben Tage postoperativ gesehen. Die Schwellung des Stumpfes sowie der Zustand der Narbe waren zu diesem Zeitpunkt bereits so gut, dass wir beschlossen, in der darauffolgenden Woche mit der Post-OP-Liner-Versorgung zu beginnen. Diesen konnte sie dann ab der zweiten Woche post-OP tagsüber anstatt eines Wickels tragen. In Vorbereitung für die Prothesenversorgung war es wichtig, dass ergänzend zum Liner der Physiotherapeut weiterhin Lymphdrainage machte.

### Vorbereitung der Prothesenversorgung

In den ersten zwei Wochen nach der OP kontrollierte ich regelmäßig den Stumpf und die Narbe. Weil der Heilungsverlauf sehr gut voranschritt, begann ich in der dritten Woche post-OP mit der Prothesenversorgung. Zu Beginn erstellte ich bei Frau Weiß einen Gipsabdruck des Stumpfes. Daraus und aus den Maßen wie der Stumpflänge und des -umfangs erstellte ich ein Gipsmodell, aus dem ich einen thermoplastischen Interimsschaft fertigte. Zudem ermittelte ich mithilfe eines Fragebogens den aktuellen Mobilitätsgrad der Patientin. Dieser dient neben der klinischen Untersuchung der Ermittlung wesentlicher konstruktiver Merkmale der Prothese. Da Frau Weiß eine junge, aktive Patientin ist, habe ich mich für einen energierückgebenden Karbonfederfuß und ein dynamisches Kniegelenk mit Schwung und Standphasensteuerung entschieden. Anschließend setzte ich für Frau Weiß die individuelle Prothese zusammen. Dazu optimierte ich in mehreren Anproben die weitere Passform des Schaftes und den statischen und dynamischen Aufbau der Prothese. Das Schaftvolumen, die Einbettung der knöchernen Strukturen, die Prothesenlänge, die Schaftlänge sowie die Schaftländer überprüfte ich in der Interimsphase regelmäßig. Zeitnah nach der ersten Anprobe der Interimspro-

these, etwa sieben Wochen post-OP, stellte ich Frau Weiß in der Physiotherapie vor, wo sie mit dem Prothesentraining begann. In dieser Phase tauschte ich mich regelmäßig mit dem Physiotherapeuten aus, um eine funktionelle und passgerechte Prothesenversorgung zu gewährleisten. Besonders innerhalb der Interimsphase nimmt das Volumen durch Muskelatrophie und Ödemreduktion stark ab. So war es auch bei Frau Weiß, sodass ich den Prothesenschaft mehrfach nachpassen musste. Weiterhin erfolgten auch in dieser Phase regelmäßige Vorstellungen in der TO-Visite, um den Verlauf und mögliche Interventionen gemeinsam abzustimmen.

Nach fünf Monaten hatte die Patientin ihre Aktivität so gesteigert, dass das anfänglich eingesetzte Kniegelenk keine adäquate Versorgung mehr darstellte und andere Passteile in Frage kamen. Deshalb entschieden wir uns im Team und in Absprache mit der Patientin für eine Testversorgung mit einem mikroprozessgesteuerten Kniegelenk. Weitere fünf Wochen später war der Volumenverlust des Stumpfes so groß, dass ich den Schaft technisch nicht weiter anpassen konnte. Daher machte ich einen neuen Gipsabdruck und fertigte daraus einen weiteren Interimsschaft.


Sechs Monate nach Versorgungsbeginn verordneten die Ärzte Frau Weiß die Definitivprothese. Bei diesem Schritt flossen die Erfahrungen der Interimsphase und der daraus resultierenden Anforderungen der Patientin über alle Disziplinen hinweg mit ein.

### Erwartung

Nach Abschluss der Definitivversorgung stellt sich Frau Weiß weiter in regelmäßigen Abständen bei uns in der Technischen Orthopädie vor. In der Prothesenambulanz prüfen wir im Versorgungsteam, ob medizinische, therapeutische oder orthopädietechnische Interventionen nötig sind. Das langfristige Ziel wird sein, dass die junge Frau ihr berufliches und privates Leben wieder völlig selbstständig gestalten und dabei auch wieder ihren Hobbys wie Tanzen und Inlineskaten nachgehen kann.

Daniel Kornmann





Im Gangparcours beobachtet die Bewegungswissenschaftlerin Julia Block, wie die Patientin Christina Weiß auf einer Rampe mit ihrer Prothese zurechtkommt.



**Julia Block Dipl.-Ing. (FH)** arbeitet nach ihrer Ausbildung zur Orthopädietechnikerin und dem Studium Orthopädie- und Rehaetechnik seit 2010 im Labor für Bewegungsanalyse des Universitätsklinikums Heidelberg. Dort beschäftigt sie sich mit instrumentierter 3D-Bewegungsanalyse im Bereich der Technischen Orthopädie. Sie untersucht den Einfluss von orthopädiotechnischen Versorgungen auf den Patienten sowie den funktionellen Verlauf nach Beinamputation.

## BEWEGUNGSANALYSE

### Videoanalyse und funktionelle Tests

Ich lernte Frau Weiß bei der TO-Visite kennen. Nach zwei Monaten kam sie im Rahmen eines Studienprojektes, bei dem wir uns mit dem Langzeitverlauf von Menschen nach Amputation beschäftigen, zur ersten Erhebung ins Bewegungslabor. Ich filmte sie beim Gehen auf der Ebene mit zwei Gehstützen. Die Patientin zeigte bereits bei dieser Untersuchung (T1) eine sehr gute Koordination mit der Prothese. In der Sagittalebene konnte ich ein aufrechtes und kontrolliertes Gangbild erkennen. Sie belastete ihre Prothese gezielt und löste die Kniegelenkflexion gut aus. In der Frontalebene fiel eine Oberkörperseitneigung zur betroffenen Seite auf. Zudem machte ich mit Frau Weiß funktionelle Tests, unter anderem den 2-Minuten-Gehtest. Mit dem Test bekam ich einen Eindruck von der Gehgeschwindigkeit. Frau Weiß schaffte 26 Meter, zeigte also ein deutlich verlangsamtes Gangbild (☞ Tab.). Gesunde Menschen schaffen in zwei Minuten etwa 165 Meter. Mit dem Timed-up-and-go (TUG) sah ich, wie sie die Alltagsaktivitäten Aufstehen, Hinsetzen und Richtungswechsel mit der Prothese meisterte [1]. Die Patientin brauchte 36 Sekunden. Um ihr die Gelegenheit zu geben, sich selbst in verschiedenen Alltagsaktivitäten zu beurteilen und darüber weitere Fertigkeiten mit der Prothese abzufragen, verwendete ich den Locomotor Capability Index (LCI) [2]. Hier erreichte Frau Weiß 13 von 56 möglichen Punkten.

Zeitpunkt	2Min	TUG	LCI	PSFS
T1	26 m	36 sek	13 Punkte	-
T2	44 m	23 sek	-	1 Punkt
T3	130 m	15 sek	40 Punkte	4 Punkte

Tab. Ergebnisse der funktionellen Erhebung zu drei Zeitpunkten

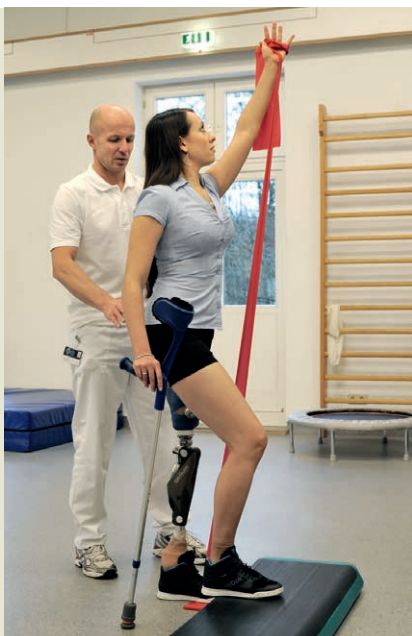Zwei Wochen nach der ersten Erhebung führte ich mit der jungen Frau erneut eine Videoanalyse und die funktionellen Tests durch (T2). Da sie jetzt schon sicher auf der Ebene lief, konnte ich sie mit und ohne Gehstützen auch auf der Treppe, Rampe und auf unebenem Untergrund filmen. Ging sie ohne Gehstützen, fiel eine Oberkörperseitneigung nach links auf. Dies empfand sie selbst als sehr störend.

Aufgrund des guten Umgangs mit der Prothese erhob ich zu T2 bereits die Patient Specific Functioning Scale (PSFS) [3]. Hier kann sie selbst Aktivitäten angeben, die sie verbessern möchte. Frau Weiß gab freies Gehen mit schönem Gangbild an und bewertete sich mit nur einem von zehn Punkten. Beim 2-Minuten-Gehtest schaffte sie mit zwei Gehstützen 44 Meter. Diese Verbesserung spiegelte sich auch im TUG wider, für den sie 23 Sekunden brauchte.

Drei Monate später kam Frau Weiß für eine dritte Untersuchung zu mir ins Bewegungslabor (T3). Im LCI erreichte sie 40 Punkte, was einen deutlichen Zugewinn an Funktionalität mit der Prothese zeigte. Bei anspruchsvollen Aktivitäten wie Treppensteigen ohne Handlauf musste zwar weiterhin eine Person dabei sein, doch mittlerweile lief sie im Alltag mit nur einer Gehstütze. Die Videoanalyse zeigte, dass sie diese hauptsächlich deshalb einsetzte, um die Rumpfbewegung nach links zu vermeiden. Diese empfand sie nach wie vor als sehr störend. Doch durch die Physiotherapie, in der sie an dem Problem arbeitete, verbesserte sie sich und schätzte sich dazu im PSFS um drei Punkte besser ein. Beim 2-Minuten-Gehtest konnte sie jetzt 130 Meter zurücklegen. Für den TUG brauchte sie nur noch 15 Sekunden.

### Erwartung

Ich erwarte, dass Frau Weiß weiterhin von ihrem ausgeprägten Körperbewusstsein und der Trainingserfahrung profitieren wird. Mit zunehmender Kraft der hüftumgreifenden Muskulatur wird sich ihre Oberkörperseitneigung im Verlauf reduzieren. Je mehr Erfahrung sie im Alltag mit ihrer Prothese sammelt, desto sicherer wird sie sich im Umgang mit ihr in unterschiedlichen Situationen fühlen. *Julia Block*



In der Behandlung trainiert der Physiotherapeut Tomas Lemlein mit Frau Weiß die Standphase mit Beckenauf- richtung beim Gehen mit der Prothese.



**Tomas Lemlein** ist Physiotherapeut und arbeitet seit 16 Jahren mit Patienten nach Amputation. Im Jahr 2000 kam er an das Universitätsklinikum Heidelberg und arbeitet hier bis heute in der Abteilung Orthopädie und Unfallchirurgie und Paraplegiologie. Zudem unterrichtet er seit 2005 an der Physiotherapie- schule Heidelberg das Thema Physiotherapie bei Amputation der unteren Extremität.

## PHYSIOTHERAPIE

### Erster Kontakt

Ich lernte die Patientin sieben Tage postoperativ kennen. Zur TO- Visite kam sie im Rollstuhl, da ihr der 300 Meter lange Weg von der Station noch zu schmerzhaft war. Für kürzere Strecken war das Gehen an Unterarmgehstützen gut möglich.

### Ergänzende Anamnese und Untersuchung

Ich testete zuerst das Bewegungsausmaß des linken Hüftgelenks. Mit dem Thomas-Handgriff stellte ich fest, dass die Extension um 15 Grad eingeschränkt war, passiv waren 0 Grad möglich. Außenrotation und Abduktion waren nicht eingeschränkt. Die übrigen Gelenke waren frei beweglich, und Frau Weiß zeigte in ihren Bewegungen eine gute Koordination. Der Stumpf war postoperativ mäßig geschwollen, die Weichteildeckung gut. Sie war kardiopulmonal nicht eingeschränkt.

### Ausgewählte Therapiemaßnahmen

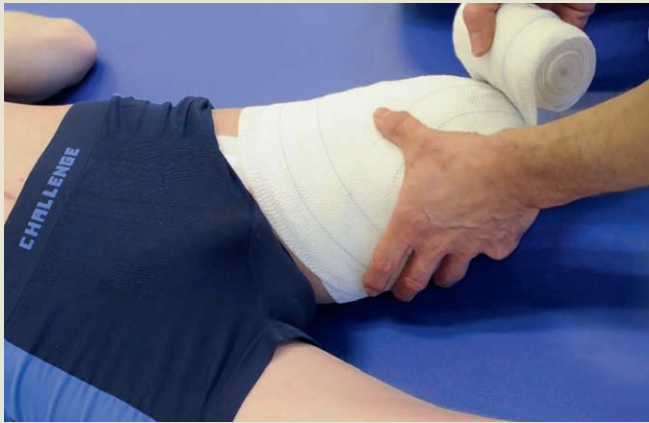Direkt postoperativ hatte Frau Weiß von einer Kollegin auf Station Lymphdrainagen bekommen. Nach der TO-Visite erklärte ich ihr, wie sie selbstständig ihren Stumpf wickelt. Um einer Flexionsstellung im Hüftgelenk entgegenzuwirken, zeigte ich ihr die Bauchlage unter Streckung des Stumpfes. Diese sollte sie in der Klinik täglich für 30 Minuten einnehmen. In den ersten Behandlungen leitete ich Spannungs- und Wahrnehmungsübungen für die tiefe Rumpfmuskulatur an, zum Beispiel die Beckenaufrichtung und die aktive Hüftstreckung in Rücken- und Bauchlage. Diese Übungen sollte sie eigenständig durchführen. Solange sie in der Klinik war, trainierte Frau Weiß ihre aerobe Ausdauer am Armergometer und begann zehn Tage postope- rativ mit einem Kraftausdauertraining für die Stütz- und Rumpfmus- kulatur am Seilzug [1]. Sie führte diese Übungen nach meiner Anlei- tung selbstständig im Trainingsraum durch. Als Hausaufgabe gab ich

ihr ein Programm zur Kräftigung der Stumpfmuskulatur, zum Bei- spiel eine modifizierte Bridging-Übung, die sie bei Bedarf steigern konnte. Sieben Wochen postoperativ begann das Prothesentraining. Der erste Termin fand gemeinsam mit dem Orthopädietechniker statt. Wir zeigten ihr, wie sie die Prothese selbstständig an- und ablegt. Danach übte Frau Weiß das Platzieren der Prothese sowie den Wechsel von Be- und Entlastung durch Seitwärtsschritte am Barren. Als Steigerung bewältigte sie die Treppe im Nachstell- schritt, was eine höhere Anforderung an die beckenaufrichtende Muskulatur darstellt und genaueres Platzieren erfordert. Bei bei- den Bewegungen musste sie das Prothesenkniegelenk noch nicht einsetzen. Erst Ende des zweiten Tages begannen wir mit dem Vor- wärtsgehen, wobei sie das Kniegelenk der Prothese intuitiv gut aus- löste. Ich musste sie nur bezüglich Timing und Krafteinsatz zur Schwungphasenauslösung leicht korrigieren. Im Stand übte sie die Balancefähigkeit und die gleichmäßige Belastungsverteilung mithilfe zweier Waagen. Um unter anderem die Sturzgefahr zu minimieren, trainierten wir zudem Schnelligkeit und Reaktion. Als Vorbereitung auf den Alltag hat sie in unserem Park ein Geländetraining absolviert, das die Fertigkeiten auf unebenem Untergrund und auf abschüssigen Wegen förderte und Ängste abbauen half. Im Gelände wechselten wir, um die Unterstützung über die Arme zu reduzieren, auf Nordic- Walking-Stöcke. Je weniger sie sich über die Arme stützen konnte, desto stärker fiel mir ein verbleibendes Duchenne-Hinken nach links auf. Deshalb trainierten wir vermehrt die Standbeinphase und die Becken- und Rumpfaufrichtung. Für zu Hause hat sie eine Reihe an Eigenübungen und einen Trainingsplan bekommen.

### Erwartung

Frau Weiß besucht heute wieder einen Tanzkurs. Ich bin zuversicht- lich, dass sie im Alltag alle Möglichkeiten der Prothese nutzen wird. Sie wird sich auf langen Strecken mittelfristig weiter mit einer Stütze oder einem Nordic-Walking-Stock behelfen.

Tomas Lemlein



Tomas Lemlein wickelt den Stumpf eines anderen Patienten mit Oberschenkelamputation. Um die Narbe ventral zu entlasten, nähert er das Gewebe durch Zug der elastischen Binde von hinten an.



ZUSATZINFO

Die Wickelungen im Videoclip

Die drei Wickeltechniken können Sie sich im Video ansehen: [www.thieme-connect.de/products/physiopraxis](http://www.thieme-connect.de/products/physiopraxis) > „Ausgabe 3/15“. Smartphone- und Tablet-PC-Nutzer können den Code scannen, etwa mit der App „barcoo“.



Stumpfwickelung Oberschenkelamputation mit Beckenfixierung



Stumpfwickelung Oberschenkelamputation



Stumpfwickelung Unterschenkelamputation

## KOMPRESSIONSWICKELUNG

Nach einer Amputation entwickeln die meisten Patienten ein Stumpfüdem. Das Ausmaß der Schwellung hängt davon ab, auf welcher Höhe amputiert wurde, ob der Patient Begleiterkrankungen hat und wie die Operation verlaufen ist, ob beispielsweise Weichteile oder Lymphgefäße beschädigt wurden. Um die Heilung zu fördern und den Stumpf in Hinblick auf eine Prothesenversorgung zu formen, ist es wichtig, dieses Ödem zu behandeln. Außerdem soll die Behandlung das Gewebe entlasten und somit die Schmerzen lindern. Unmittelbar nach dem Eingriff sollen die Patienten deshalb den Stumpf hochlegen und sie bekommen Lymphdrainagen. Des Weiteren wickeln wir den Stumpf ab dem dritten postoperativen Tag mit längs- und diagonalelastischen Binden. Dabei liegt der Patient auf dem Rücken. Die Wickelung erfolgt in Achtertouren, sodass ein Kornährenverband entsteht. Der Druck sollte von distal nach proximal abnehmen, damit sich Blut und Lymphe distal nicht stauen. Zudem ist es wichtig, dass der Zug die Narbe entlastet, indem die Binde die Weichteile der Naht annähert. Um Muskelkontrakturen vorzubeugen und den Halt der Kompression zu gewährleisten, wickelt der Therapeut so, dass der Patient das angrenzende Gelenk währenddessen möglichst in Neutral-Null-Stellung hält. Bei einer Unterschenkelamputation sollte die Wickelung etwa bis zur Mitte des Oberschenkels reichen, bei einer Oberschenkelamputation wickelt der Therapeut bis in die Leiste oder bei Bedarf bis über das Becken (👁️ **Zusatzinfo**).

Bei fortschreitender Wundheilung etwa gegen Ende der Entzündungsphase wird der stumpfförmige Aspekt zunehmend wichtiger. Durch entsprechendes Wickeln lassen sich zum Beispiel kolbige Stümpfe für eine gute Passform der Prothese gezielt umformen oder entstandene Hautlappenwülste, sogenannte Abnäher, reduzieren. Ist die Wunde ausreichend abgeheilt und das Gewebe für eine Anpassung weich genug, bekommt der Patient einen Post-OP-Liner, den er

anstatt eines Kompressionswickels trägt. Dieser Silikonliner hat den Vorteil, dass er leichter anzulegen ist, einen besseren Halt am Bein bietet und im Hinblick auf eine gute Prothesenversorgbarkeit eine klare zylindrische oder leicht konische Stumpfform vorgibt. Der Liner wird um ein gewisses Maß kleiner als der Beinumfang gewählt. Dadurch ist es möglich, die Kompression zu steuern. Anfangs trägt der Patient den Liner nur stundenweise, die Tragedauer steigert er dann Schritt für Schritt. Nachts trägt er den Liner nicht, sondern wickelt den Stumpf weiterhin, da er zu Beginn bewusst beobachten soll, wie er auf den Liner reagiert. Zudem kann die Stumpfhaut so nachts atmen, was durch das Silikonmaterial nicht möglich ist.

Bis der Stumpf eine stabile Form erreicht hat, vergehen durchschnittlich drei bis sechs Monate. Deshalb sollte er 24 Stunden am Tag versorgt sein – entweder mit einem Wickel oder mit dem Liner. Aus diesem Grund ist es wichtig, dass der Therapeut den Patienten selbst oder einen Angehörigen in die Wickeltechnik einweist.

Für den Patienten sollte die Wickelung grundsätzlich angenehm, haltgebend und schützend sein. Zu Beginn weist der Therapeut ihn deshalb darauf hin, dass er bei beginnenden Parästhesien, klopfenden Schmerzen, unangenehmem Druck oder Einschnürungen den Wickel sofort entfernen soll. Auch wenn der Verband abrutscht, sollte ihn der Patient erneuern, da er seine Wirkung verloren hat.

Hat der Patient Begleiterkrankungen wie Durchblutungs- oder Wundheilungsstörungen, zum Beispiel aufgrund einer PaVK, ist eine Kompression des Stumpfes kontraindiziert. Weitere Kontraindikationen sind relevante Hautdefekte, Gefühlsstörungen, zum Beispiel bei ausgeprägtem Diabetes mellitus, Wundheilungsstörungen oder Infektionen am Stumpf. Auch bei Querschnittlähmungen darf nicht gewickelt werden, sofern der Patient keine adäquaten Rückmeldungen zur Sensibilität geben kann.

Tomas Lemlein

👉 Das Literaturverzeichnis finden Sie unter [www.thieme-connect.de/products/physiopraxis](http://www.thieme-connect.de/products/physiopraxis) > „Ausgabe 3/15“.