Fall 10:

3-jähriger Kater mit Hautknoten

Abb. 1 Kater mit Hautknoten im Kopfbereich.

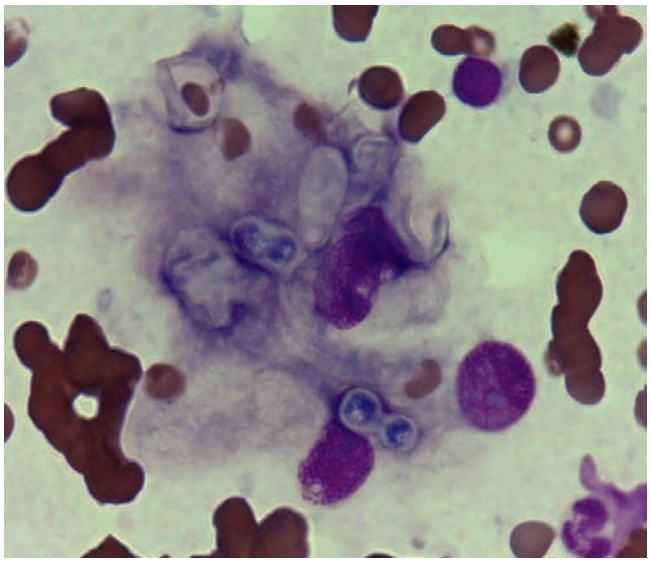

Abb. 2 Zytologisches Bild (Diff-Quick®-Färbung).

Ein 3-jähriger, männlich kastrierter EKH-Kater wurde aufgrund von teils ulzerierten Hautknoten im Kopfbereich vorgestellt. Bei der klinischen Untersuchung zeigte er zudem einen Stridor der oberen Atemwege sowie verdickte mandibuläre Lymphknoten. Die Vorbehandlungen mit Antibiose und Kortikosteroiden hatten keine Besserung erbracht.

Aus den Hautknoten (▶ **Abb. 1**) wurden zytologische Proben mittels Feinnadelaspiration und Abklatschverfahren entnommen (▶ **Abb. 2**).

- **Welche Befunde können Sie anhand der Abb. 2 erheben?**
- **Welche Diagnose würden Sie stellen?**
- **Welche weiterführenden Untersuchungen würden Sie durchführen?**
- **Welche Therapie würden Sie einleiten?**

Dr. med. vet. Meike Horn
Fachtierärztin für Kleintiere
Fachtierärztin für Innere Medizin beim Kleintier
Zusatzbezeichnung Dermatologie
Tierärztliche Klinik Ahlen
Bunsenstraße 20
59229 Ahlen

Online zu finden unter
http://dx.doi.org/10.1055/s-0035-1550137

Dieses Dokument wurde zum persönlichen Gebrauch heruntergeladen. Vervielfältigung nur mit Zustimmung des Verlages.

3-jähriger Kater mit Hautknoten

Abb. 1 Hautknoten im Bereich der Pinna.

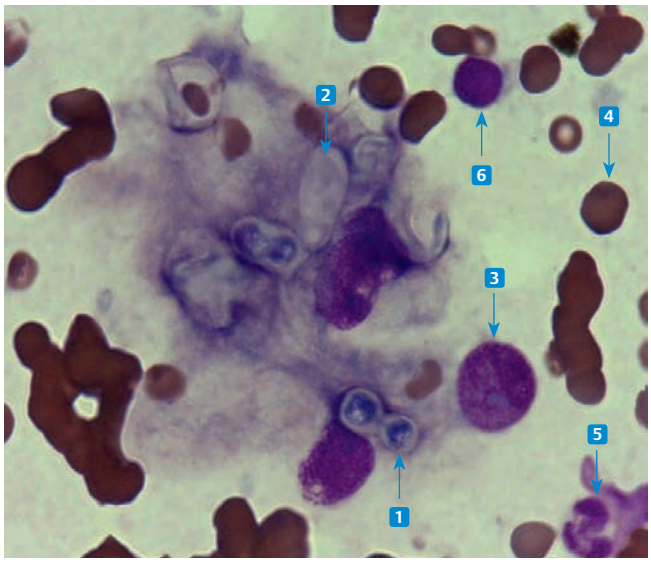

Abb. 2 Zytologisches Bild (Diff-Quick®-Färbung).

Zytologische Befunde

Zahlreiche pleomorphe, hefepilzartige Strukturen mit muzinöser Kapsel (ca 2–15 µm groß).

1. die unverkapselten Hefen färben sich blau-lila, sind leicht granulär und zeigen eine „wespentailienartige" Einengung im Bereich ihrer randständigen Aussporungszone
2. die verkapselte Form erscheint durch ihre dickere, muzinöse, nicht anfärbende „geisterartige" Kapsel homogener und größer

Umgeben werden die Erreger von:

3. Makrophagen
4. Erythrozyten
5. einem neutrophilen Granulozyt
6. einem Lymphozyt

Insgesamt zeigt sich nur eine geringe Entzündungsreaktion auf die Erreger.

Diagnose

Kryptokokkose

Erläuterung

Die Kryptokokkose ist eine Systemmykose, die durch einen ubiquitär lebenden, weltweit vorkommenden Saprophyten (*Cryptococcus neoformans*) verursacht wird. Sie ist eine seltene Erkrankung, die Infektion erfolgt i.d.R. durch Inhalation der Sporen. Immungeschwächte Tiere sind bevorzugt betroffen. Eine Untersuchung auf andere begünstigende, immunschwächende Erkrankungen (z.B. FeLV, FIV, Diabetes, Neoplasien) ist daher sinnvoll.

Das hauptbetroffene Organsystem und die Eintrittspforte für die Infektion ist bei der Katze der Respirationstrakt, von hier gelangen die Erreger dann sekundär in Auge, ZNS und Haut. Nur sehr selten kommt es zur alleinigen Infektion der Haut (perforierende Verletzungen).

Weiterführende Untersuchungen

Bei der weiterführenden neurologischen und ophthalmologischen Untersuchung zeigte der Kater keine zusätzlichen Augen- oder ZNS-Symptome. Im CT des Kopfes und in der Rhinoskopie zeigte sich eine mykotische Rhinitis, die Liquoruntersuchung verlief unauffällig. Ein serologischer Antigentest (Latex-Agglutionationstest) ist zur Diagnosebestätigung sowie zur Verlaufskontrolle der Therapie nützlich.

Bei dem Kater wurden außer einer Steroidtherapie keine weiteren immunschwächenden Faktoren gefunden, die Infektion ließ sich auf den oberen Respirationstrakt und die Haut begrenzen.

Therapie

Bei nicht zu schwerwiegend betroffenen Patienten sind die antifungalen Azole (v.a. Itraconazol, aber auch Fluconazol oder Ketoconazol) die Therapie der Wahl. Eine Langzeittherapie ist in den meisten Fällen erforderlich. Vor oder kurz nach Beginn der Therapie können die Hautknoten soweit wie möglich chirurgisch entfernt und nasale Massen endoskopisch und durch starkes Spülen der Nasehöhle gelöst werden.

Dieses Dokument wurde zum persönlichen Gebrauch heruntergeladen. Vervielfältigung nur mit Zustimmung des Verlages.