A Case Report

Sonomorphological Changes in Hepatosplenic Schistosomiasis

Introduction

Schistosomiasis or bilharziasis (named after the physician and anatomist Theodor Bilharz who lived and researched in Egypt more than 150 years ago) is a tropical disease that requires the proper climatic conditions as well as the presence of freshwater snails living in stagnant or slow-moving water in order to spread. The snails serve as intermediate hosts. They expel cercariae that then penetrate human skin, enter the bloodstream, pass through the lungs, and lodge in the mesenteric veins and particularly in the portal vein as a result of the formation of (foreign body) granulomas thus inducing portal hypertension. They can also result in pseudopolyposis coli and in strictures and the formation of urothelial and bladder carcinomas in the urogenital system.

There are different manifestations of bilharziasis. Urogenital bilharziasis is caused by parasitic infestation with schistosoma haematobium, the hepatosplenic form is caused by schistosoma mansoni, japonicum, and mekongi, and intestinal bilharziasis is caused by all types of schistosoma with the exception of schistosoma haematobium.

As a result of increasing globalization and migration, even German hospitals can expect to see this unusual and at times nonspecific sonomorphological presentation of hepatosplenic and urogenital schistosomiasis.

Case history

A 27-year-old man from Ethiopia who had been living in Germany for 10 months and was suffering from chronic, nonspecific upper abdominal pain visited an internist at a private practice. Laboratory results showed elevated transaminases. Ultrasound yielded suspicion of advanced liver cirrhosis with portal hypertension. The patient was referred to our tropical medicine department for further testing.

Additional medical history

The patient from Eastern Ethiopia reported suffering from nonspecific abdominal pain since the age of three. As a child he underwent a one-time tablet treatment for bilharziasis. When the patient was 24, he was told in Addis Ababa that a worm disease was the cause of his abdominal pain. After an ultrasound examination showing significantly dilated veins, bypass surgery was recommended. However, the patient was not comfortable with the procedure and therefore refused it.

Physical status: Asthenic habitus, 187 cm, 82 kg, 36,1 °C, heart rate 67beats / min, RR 139/87 mmHg. Scleral jaundice and fetor hepaticus. Normal auscultation findings for the heart and lung, slightly distended abdomen, and micronodular generalized

Sonomorphologische Veränderungen der hepatolienalen Schistosomiasis

Einleitung

Die Schistosomiasis oder Bilharziose (benannt nach dem Sigmaringer Arzt und Anatomen Theodor Bilharz, der vor mehr als 150 Jahren in Ägypten lebte und forschte) ist eine in den Tropen vorkommende Erkrankung, die zu ihrer Verbreitung – neben den klimatischen Bedingungen – das Vorkommen von in stehenden oder langsam fließenden Gewässern lebenden Süßwasserschnecken benötigt. Diese dienen als Zwischenwirte, sie stoßen Zerkarien (Gabelschwanzlarven) aus, die perkutan in die menschliche Blutbahn eindringen und nach einer Lungenpassage durch (Fremdkörper)granulombildung das mesenteriale und insbesondere das Pfortaderstromgebiet mit allen Folgen einer portalen Hypertension besiedeln, aber auch zur Pseudopolyposis coli und im Urogenitalsystem zu Strikturen und Ausbildung von Urothel- und Harnblasenkarzinomen führen können.

Es gibt unterschiedliche Manifestationsformen der Bilharziose, die auch als Pärchenleberegel-Erkrankung bekannt ist: die urogenitale Bilharziose wird durch die Parasitierung mit Schistosoma haematobium, die hepatolienale durch S. mansoni, japonicum und mekongi und die intestinale oder Darm-Bilharziose durch alle Schistosomenarten mit Ausnahme von S. haematobium hervorgerufen.

Mit der zunehmenden Globalisierung und Migration ist auch in deutschen Kliniken mit den ungewöhnlichen, teils abstrakten sonomorphologischen Bildern der hepatolienalen und urogenitalen Schistosomiasis zu rechnen.

Kasuistik

Ein 27-jähriger Mann, aus Äthopien stammend und seit 10 Monaten in Deutschland lebend, stellte sich bei einem hausärztlichen Internisten wegen anhaltender, unspezifischer Oberbauchschmerzen vor. Laborchemisch fanden sich erhöhte Transaminasen, sonografisch wurde der Verdacht auf eine fortgeschrittene Leberzirrhose mit portaler Hypertension gestellt und der Patient zur weiteren Diagnostik in unsere tropenmedizinische Sprechstunde überwiesen.

Weitere Anamneseerhebung

Der aus der ländlichen Region Ost-Äthiopiens stammende Patient berichtete, er habe ab seinem 3. Lebensjahr unter unklaren Bauchschmerzen gelitten. Als Kind habe er eine einmalige Tablettentherapie gegen Bilharziose erhalten. 24-jährig sei in Addis Abeba eine Wurmerkrankung als Ursache für seine Bauchschmerzen genannt worden, und, nach einer Ultraschalluntersuchung mit deutlich erweiterten Venen, sei ihm eine Umgehungs-

This document was downloaded for personal use only. Unauthorized distribution is strictly prohibited.

lymphadenopathy. Uvulectomy (African practice for preventing infection of the upper respiratory tract).

Laboratory results: Leukopenia 1.93 T/nl, thrombocytopenia 57 T/nl with normal hemoglobin and MCV, number of reticulocytes 25 per thousand.

Additional pathological values: Glutamate dehydrogenase 10.5 U/l (<4 U/l), gamma-GT 80 U/l (<55 U/l), GPT 70 U/l (<50 U/l), GOT 79 U/l (<50 U/l), total bilirubin 3.3 mg/dl (0.2–1 mg/dl), indirect bilirubin 2.5 mg/dl. Albumin 27.6 g/l (34–50). Transferrin saturation 58 % (18–45 %) with normal iron and ferritin values. Ammonia 157.4 µg/dl (27–90 µg/dl). Blood clotting: Quick 34 % (>70 %), INR 2.17 (0.85-1.15), pTT 52 s (25.9–36.6 s). Ceruloplasmin 18.6 mg/dl (25–63 mg/dl).

Blood sugar, HbA1c, TSH basal, AFP, cholinesterase were normal. No hematuria was found on the urine test strips. The IgE immunoglobulins were elevated at 230 IU/ml (<100 U/ml). Schistosoma mansoni IgG antibodies could be detected (ELISA) with a value of 1:640 and the result for schistosoma cercariae IgG was a weak positive. Hepatitis B serology, anti-HCV, hepatitis E serology, and Leishmania serology were negative.

Ultrasound showed pronounced splenomegaly (longitudinal diameter: 21 cm, transverse diameter: 9 cm) with convoluted vessels in the region of the hilum with a diameter of up to 5 cm (**Fig. 1**). Ascites was not present.

The surface of the liver was smooth and the hepatopetal portal vein flow of 8–12 cm/s was slow. The liver parenchyma showed diffuse hyperechoic areas running along the vessels, known as the „pipestem fibrosis". The hyperechoic areas along the portal vein branches were partially surrounded by a hypoechoic border (**Fig. 2**).

Grade II esophageal varices were seen with esophagoduodenoscopy in accordance with the sonomorphological signs of portal hypertension.

operation angeraten worden, die ihm jedoch „nicht geheuer" erschien und die er daher ablehnte.

Körperlicher Befund: Asthenischer Habitus, 187 cm, 82 kg, 36,1 °C, Herzfrequenz 67/min, RR 139/87 mmHg. Sklerenikterus und Foetor hepaticus. Herz und Lunge auskultatorisch unauffällig, leicht aufgetriebenes Abdomen und kleinknotige generalisierte Lymphadenopathie. Uvula gekappt (afrikanische Eigenart zur Verhinderung von Infekten des oberen Respirationstrakts).

Laborchemisch auffallend: Leukopenie 1,93 T/nl, Thrombozytopenie 57 T/nl bei Hämoglobin und MCV normwertig, Retikulozytenzahl 25 Promille.

Weitere pathologische Werte: Glutamatdehydrogenase 10,5 U/l (<4 U/l), gamma-GT 80 U/l (<55 U/l), GPT 70 U/l (<50 U/l), GOT 79 U/l (<50 U/l), Gesamt-Bilirubin 3,3 mg/dl (0,2–1 mg/dl), indirekter Anteil 2,5 mg/dl. Albumin 27,6 g/l (34–50). Transferrinsättigung 58 % (18–45 %) bei normwertigem Eisen- und Ferritinwert. Ammoniak 157,4 µg/dl (27–90 µg/dl). Blutgerinnung: Quick 34 % (>70 %), INR 2,17 (0,85-1,15), pTT 52 sec (25,9–36,6 sec). Coeruloplasim 18,6 mg/dl (25–63 mg/dl).

Unauffällig waren BZ, HbA1c, TSH basal, AFP, Cholinesterase. Im Urinstix fand sich keine Hämaturie. Die IgE-Immunglobuline waren erhöht mit 230 IU/ml (<100 U/ml). Schistosoma mansoni IgG-Ak (ELISA) waren mit 1:640 und Schistosoma-Zerkarien-IgG schwach positiv nachweisbar. Die Hepatitis B-Serologie, Anti-HCV, die Hepatitis E-Serologie sowie die Leishmanienserologie waren negativ.

Sonografisch fand sich eine ausgeprägte Splenomegalie (21 cm im Längsdurchmesser, 9 cm im Querdurchmesser) mit Gefäßkonvoluten im Hilusbereich mit bis zu 5 cm Durchmesser (**Abb. 1**). Aszites fand sich nicht.

Die Leberoberfläche war glatt, der Pfortaderfluss mit 8–12 cm/s hepatopetal verlangsamt. Das Leberparenchym selbst war diffus durchzogen von echoreichen entlang der Gefäße verlaufenden

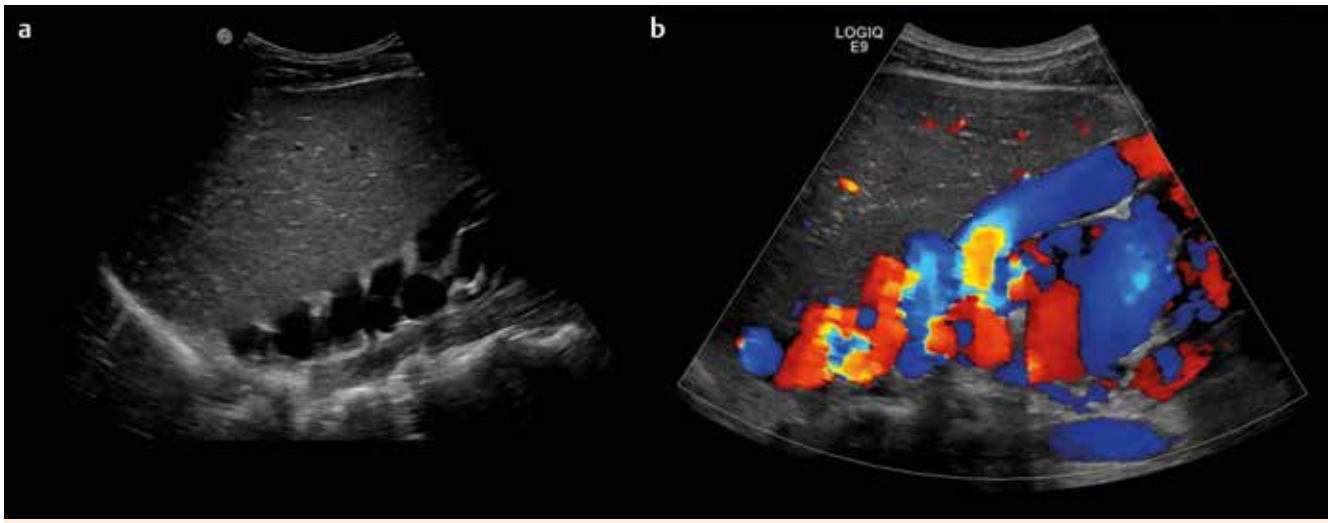

Fig. 1 Vascular convolutes in the splenic hilus. a) B-mode sonography b) color doppler sonography.
Abb. 1 Gefäßkonvolute im Milzhilus **a** in der B-Bild-Sonografie und **b** in der Farbdopplersonografie.

This document was downloaded for personal use only. Unauthorized distribution is strictly prohibited.

Clinical course

After ruling out further diseases, we implemented schistosoma haematobium / mansoni treatment with 40 mg / kg body weight of praziquantel (total 3300 mg). Prednisolone and an H2 blocker were also administered (because of the possibility of an anaphylactic reaction to the massive parasite die-off). The patient was monitored for 8 hours in our interdisciplinary emergency room and tolerated the treatment well. The second administration of the anthelmintic therapy for the elimination of any young flukes was performed in the same manner three months later.

Discussion

The patient from Ethiopia complained of chronic abdominal pain and showed clinical signs of discrete scleral jaundice. Laboratory tests showed elevated indirect bilirubin due to the (sonographically visible) massive portal hypertension and the hypersplenism. The absence of signs of liver cirrhosis with detectable portal hypertension and pronounced collateral circulation and the presence of intrahepatic broad hyperechoic strands of fibrosis along the veins, known as „pipestem fibrosis“, (stage Ec according to the WHO classification of sonographic changes) (LC. Silva et al. Mem Inst Oswaldo Cruz 2010; 105: 467–470) were typical ultrasound findings. We evaluated the hypoechoic border that surrounds the strands of fibrosis as most likely vasogenic edema (personal communication Prof. J. Richter, department of tropical medicine University Hospital Düsseldorf).

Pancytopenia with an increased risk of infection and bleeding resulting from hypersplenism is limiting for the course of the disease. In the endemic regions, acute bleeding in the upper gastrointestinal tract is the most common fatal complication of advanced hepatosplenic bilharziasis. Individual reports of successful portal decompression by placing a transjugular intrahepatic portosystemic shunt encouraged us to discuss this treatment with our patient (only a TIPS with a small lumen can be used due to the already elevated level of ammonia). After consultation with authorities, a treatment decision was not possible due to a provisional asylum procedure.

As early as the mid-1980 s, two independent studies were able to show that periportal liver fibrosis caused by schistosoma mansoni can be reliably shown on ultrasound in pronounced cases (M. Homeida et al. Am J Trop Med Hyg 1988; 38: 86–91). Highly hyperechoic thickening of the walls of the portal branches is still considered a typical ultrasound finding. In the most severe cases, the vessels are constricted by the thickening to such an extent that only hyperechoic bands are seen on ultrasound (JR. Lambertucci. Revista de Sociedade Brasileira de Medicina Tropical 2014; 47: 130–136; R. Kardoff et al. Ultraschall Med 2001; 22: 107–115). The liver parenchyma is not affected by the disease and appears normal on ultrasound for a long time. This results in the typical ultrasound finding known as „pipestem fibrosis“ (AT. Ahuja AT et al., Diagnostic imaging: ultrasound. Salt Lake City: Amirsys; 2007: Section 1.1–16). The portal hypertension with pronounced splenomegaly and portosystemic collateral vessels (and occasionally ascites) seen in our patient have been described in the literature (S. Wong S et al. Hong Kong Med J 2013; 19: 276–277; T. El Scheich et al., Parasitol Res 2014; 113: 3915–3925).

Arealen, bekannt als die dem Krankheitsbild eigene “Pfeifenstielfibrose”. Die echoreichen Areale entlang der Portalvenenäste waren teilweise umgeben von einem echoarmen Saum (**Abb. 2**).

Entsprechend der sonomorphologischen Zeichen der portalen Hypertension fanden sich in der Ösophagoduodenoskopie Ösophagusvarizen II. Grades.

Klinischer Verlauf

Nach Ausschluss weiterer Erkrankungen führten wir die Schistosoma haematobium/ -mansoni-Therapie mit 40 mg / kg Körpergewicht Praziquantel (Gesamt 3300 mg) durch. Begleitend wurde (weil eine anaphylaktische Reaktion durch massiven Parasitenzerfall möglich ist) Prednisolon und ein H2-Blocker appliziert. Der Patient wurde 8 Stunden in unserer interdisziplinären Notaufnahme überwacht und vertrug die Therapie gut. Auch die 2. Gabe der antihelminthischen Therapie zur Elimination möglicher Jungformen erfolgte in gleicher Weise 3 Monate später.

Diskussion

Der aus Äthopien stammende Patientin beklagte lange bestehende Bauchschmerzen und zeigte klinisch einen diskreten Sklerenikterus. Laborchemisch überwog der indirekte Anteil des Bilirubins, dies aufgrund der (sonografisch darstellbaren) massiven portalen Hypertension und des Hypersplenismus. Sonografisch typisch waren die fehlenden Zeichen der Leberzirrhose bei gleichzeitig nachweisbarer portaler Hypertension mit ausgeprägten Umgehungskreisläufen und die intrahepatischen, die Venen begleitenden breiten echoreichen Fibrosestränge, bekannt als “Pfeifenstielfibrose” (Stadium Ec nach WHO-Klassifikation der sonografischen Veränderungen [LC. Silva et al. Mem Inst Oswaldo Cruz 2010; 105: 467-470]). Der echoarme Saum, der die Fibrosestränge umgibt wird unsererseits als am ehesten vasogenes Ödem gewertet (persönliche Kommunikation Prof. J. Richter, Tropenabteilung Universitätsklinik Düsseldorf).

Für den Krankheitsverlauf limitierend ist die – sich durch den Hypersplenismus entwickelnde – Panzytopenie mit erhöhter Infektions- und Blutungsneigung. In den Endemiegebieten ist bei fortgeschrittener hepatolienaler Bilharziose die akute Blutung im oberen Gastrointestinaltrakt die häufigste zum Tode führende Komplikation. Einzelne Berichte über erfolgreiche portale Druckentlastung durch die Anlage eines transjugulären intrahepatischen portosystemischen Shunts ermutigten uns zur Diskussion dieser Therapie auch bei unserem Patienten (nur schmallumiger TIPS aufgrund des bereits erhöhten Ammoniaks möglich). Wegen des schwebenden Asylverfahrens war – nach Rücksprache mit den Behörden – diesbezüglich noch keine Therapieentscheidung möglich.

Bereits Mitte der 1980er Jahre konnten 2 unabhängige Studien nachweisen, dass der sonografische Nachweis der periportalen Leberfibrose durch Schistosoma mansoni in ausgeprägten Fällen verlässlich möglich ist (M. Homeida et al. Am J Trop Med Hyg 1988; 38: 86–91). Als typisches Ultraschallkorrelat gilt bis heute

This document was downloaded for personal use only. Unauthorized distribution is strictly prohibited.

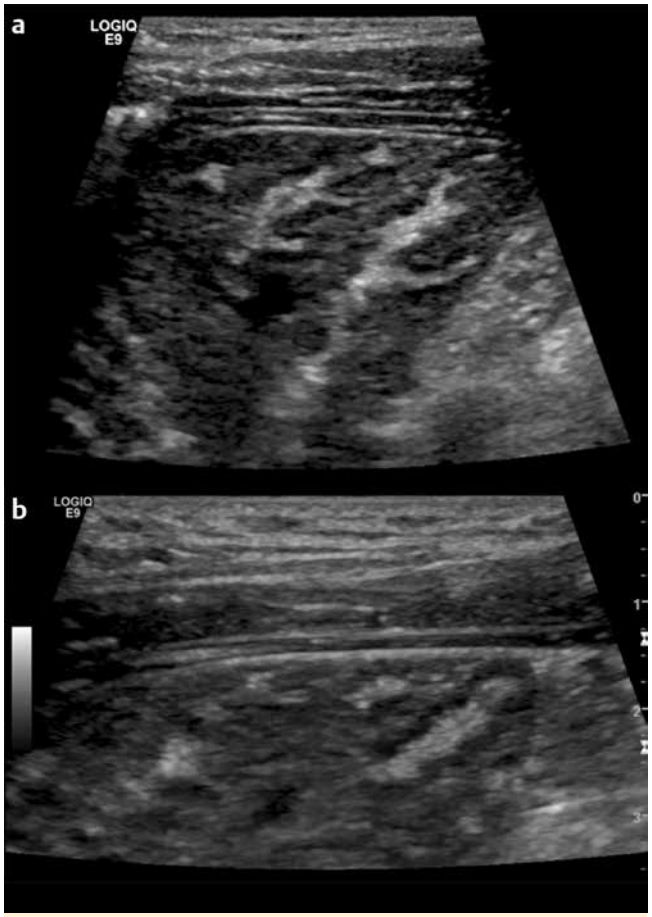

Fig. 2 „Pipestem fibrosis“ of the liver (**a** und **b**). Multiple thickened hyperechoic areas running along the portal vein branches (partially surrounded by a hypoechoic border), with relatively normal appearing liver parenchyma between these areas.
Abb. 2 „Pfeifenstielfibrose” der Leber (**a** and **b**). Multiple verdickte echoreiche Areale die entlang der Portalvenenäste verlaufen (teilweise umgeben von einem echoarmen Saum), dazwischen relativ normal erscheinendes Leberparenchym.

The above-described typical ultrasound findings of hepatosplenic schistosomiasis are rarely seen by ultrasound examiners in Europe. However, knowledge thereof in the case of corresponding exposure of the patient can be highly specific for the correct diagnosis and is therefore important.

die stark echoreiche Verdickung der Wände der Portaläste. In schwersten Fällen werden die Gefäße hierdurch derartig ummauert und eingeengt, dass sich sonografisch nur noch echoreiche Bänder finden (JR. Lambertucci. Revista de Sociedade Brasileira de Medicina Tropical 2014; 47: 130–136; R. Kardoff et al. Ultraschall Med 2001; 22: 107–115). Das Leberparenchym selbst ist von der Erkrankung nicht betroffen und bleibt lange Zeit sonografisch unauffällig. Dadurch entsteht der typische, als “Pfeifenstielfibrose” bekannte Aspekt in der Ultraschallbildgebung (AT. Ahuja AT et al., Diagnostic imaging: ultrasound. Salt Lake City: Amirsys; 2007: Section 1.1–16). Die bei unserem Patienten so eindrucksvollen Veränderungen der portalen Hypertension mit ausgeprägter Splenomegalie, portosystemischen Kollateralgefäßen (und gelegentlich Aszites) sind in der Literatur beschrieben (S. Wong S et al. Hong Kong Med J 2013; 19: 276–277; T. El Scheich et al., Parasitol Res 2014; 113: 3915–3925).

Die oben beschriebenen typischen Ultraschallbefunde einer hepatolienalen Schistosomiasis sehen Ultraschaller in Europa selten, die Kenntnis derer können bei entsprechender Exposition der Patienten aber hochspezifisch den Weg zur richtigen Diagnose zeigen und sollten uns deshalb bekannt sein.

Schacherer D, Birkenfeld G, Regensburg

doris.schacherer@klinik.uni-regensburg.de

This document was downloaded for personal use only. Unauthorized distribution is strictly prohibited.