Schwannoma como etiologia de síndrome do túnel do carpo – relato de caso

Schwannoma as a Cause of Carpal Tunnel Syndrome – a Case Report

Marcelo José da Silva de Magalhães[1] André Jin Fujioka[2] Raiana Barbosa Chaves[2]

[1] Professor de Medicina das Faculdades Unidas do Norte de Minas (FUNORTE); Faculdades Integradas Pitágoras; Neurocirurgião do Hospital Aroldo Tourinho, Montes Claros, MG, Brasil
[2] Acadêmicos de Medicina das Faculdades Integradas Pitágoras de Montes Claros – FIPMoc, Montes Claros, MG, Brasil

Address for correspondence Marcelo J. S. Magalhães, MSc, Serviço de Neurocirurgia do Hospital Aroldo Tourinho, rua Capelinha 375, Bairro Antônio Pimenta, Montes Claros, Minas Gerais, Brasil CEP: 39402-315 (e-mail: marcelo7779@yahoo.com.br).

Arq Bras Neurocir 2015;34:309–312.

Resumo

A síndrome do túnel do carpo (STC) é uma condição clínica resultante da compressão do nervo mediano no túnel do carpo. É a neuropatia de maior incidência no membro superior e apresenta diferentes etiologias, entre elas o distúrbio osteomuscular relacionado ao trabalho (DORT) e, mais raramente, a tumores de nervo periférico. O DORT é a etiologia mais comum da STC e vem aumentando sua incidência por causa de sua associação com o trabalho. Eentre os tumores que envolvem o nervo mediano está o schwannoma, ou neurilemoma, que também é o tumor benigno mais comum de nervos periféricos. Este relato almeja descrever um caso de schwannoma como etiologia da STC.

Palavras-Chave
- schwannoma
- neurilemoma
- síndrome do túnel do carpo

Abstract

The carpal tunnel syndrome (CTS) is a clinical condition resulting from compression of the median nerve in the carpal tunnel. It is the neuropathy of higher incidence in the upper limb and as different etiologies, is related to work-related musculoskeletal disorders (WMSDs) and rarely tumors of peripheral nerve. The WMSDs are the most common, and its incidence is increasing more and more due to the intimate association with type of work. Among the tumors involving median nerve is the Schwannoma, or neurilemoma. The Schwannoma is the most common benign tumor of the peripheral nerve. This report aims to describe a case of schwannoma as a cause of CTS.

Keywords
- schwannoma
- neurilemoma
- carpal tunnel syndrome

Introdução

Os tumores que envolvem os nervos periféricos são incomuns, sendo o schwannoma o tumor benigno mais comum destes.[1] Também denominado neurilemoma tem origem nas células de schwann que se localizam na bainha de mielina dos nervos periféricos.[2] Os nervos periféricos mais acometidos pelo tumor são o ulnar e fibular, e apenas 7% destes estão situados no mediano.[3] Geralmente, acometem indivíduos entre 20 e 50 anos, sem predileção de raça e sexo.[4]

O schwannoma solitário é um tumor de crescimento lento e, muito antes de apresentar a clínica de dor e os sintomas neurológicos devidos à compressão, tem o quadro iniciado apenas por um abaulamento local.[5] Caso o crescimento do

received
May 9, 2013
accepted
August 7, 2015
published online
October 7, 2015

DOI http://dx.doi.org/10.1055/s-0035-1564828.
ISSN 0103-5355.

Copyright © 2015 by Thieme Publicações Ltda, Rio de Janeiro, Brazil
License terms

tumor ocorra no interior do túnel do carpo, a sua progressão possivelmente origina a síndrome do túnel do carpo pela compressão local.[6] A síndrome do túnel do carpo (STC) é a neuropatia de maior incidência no membro superior que apresenta como principal etiologia o distúrbio osteomuscular relacionado ao trabalho (DORT).[6] No entanto, há etiologias diversas que podem gerar a STC. Apesar de a STC ser relativamente frequente nos consultórios médicos, o schwannoma como etiologia da síndrome é raro.[5]

Sendo assim, este relato clínico visa descrever um caso raro sobre schwannoma como etiologia de síndrome de túnel do carpo além de fazer a revisão na literatura.

Relato de Caso

Paciente do sexo feminino, 43 anos, do lar, procurou atendimento no ambulatório de neurologia com a queixa de dor na mão direita. A dor iniciou há cerca de 4 anos, com acentuação da sintomatologia nos últimos 6 meses. A paciente afirmava que a dor se apresentava com padrão de choque no polegar direito. Os sintomas eram induzidos pelo toque leve sobre a pele em determinado ponto da região palmar. Apesar de ter procurado diversos médicos e realizado o uso de anti-inflamatório não esteroide (AINE) e fisioterapia, o quadro neurológico persistiu. A paciente era casada e mãe de duas filhas, tabagista. Apresentava passado de salpingotripsia.

Na história familiar, tinha um irmão portador de epilepsia, pai falecido por câncer de próstata e mãe asmática.

A paciente realizou eletroneuromiografia de membros superiores em 2012 que revelou síndrome do túnel do carpo na mão direita. O ultrassom de mão (►**Fig. 1**) mostrou imagem sólida, nodular, hipoecoica e heterogênea com finas traves, adjacente ao tendão flexor do primeiro dedo da mão direita. Foi submetida à cirurgia para exérese da lesão com acesso cirúrgico através de incisão clássica para tratamento da STC (►**Fig. 2**).

Durante o peroperatório foi identificada a presença de lesão nodular de consistência fibroelástica que foi ressecada em bloco. Exame anatomopatológico mostrou como resultado schwannoma (►**Fig. 3**). A paciente, em controle 30 dias após o procedimento cirúrgico, evoluiu com melhora dos sintomas.

Fig. 2 Fotografia intraoperatória para o tratamento da síndrome do túnel do carpo. Note a presença do tumor após a abertura do ligamento transverso do carpo.

Discussão

Os tumores de nervos periféricos são raros, sendo o schwannoma o mais comum destes.[7] Na maior parte dos casos, apresenta-se como tumor solitário e benigno, no entanto pode ser múltiplo, sugerindo uma predisposição primária e estar associado com a neurofibromatose tipo 1 e schwannomatose.[7]

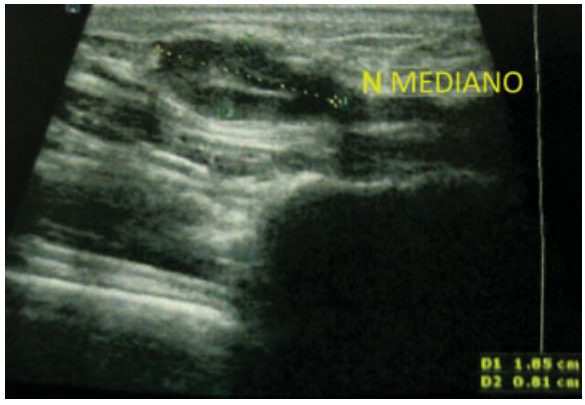

Fig. 1 Ultrassonografia de mão direita em pré-operatório revelando a presença de um nódulo sólido adjacente ao tendão flexor do primeiro dedo da mão direita.

Fig. 3 Schwannoma originado de fascículo do nervo mediano. Tumor com aspecto fusiforme, coloração branco-amarelada, além de consistência fibroelástica.

O schwannoma caracteriza-se por crescimento lento e inicialmente pode se apresentar assintomático ou gerar apenas um abaulamento local, sem dor.[5] O crescimento lento favorece a adaptação do nervo aos efeitos pressóricos. Ainda assim, com a progressão da lesão, o tumor pode produzir dor e alterações sensoriais.[6] Apesar de raramente provocar disfunção motora, este sinal, quando presente, representa indício de um tumor maligno.[8] Clinicamente o schwannoma é bem circunscrito, tem consistência de partes moles, móvel transversalmente, no curso do nervo, e imóvel no plano longitudinal.[6] O schwannoma caso surja no túnel do carpo pode gerar a STC, que se caracteriza inicialmente por queixas sensitivas, como sensação de formigamento intermitente em geral acompanhada de dor.[5] A distribuição da dor e da parestesia manifesta-se na região inervada pelo nervo mediano.[9] Alguns sinais frequentemente utilizados para o diagnóstico são o teste de Phalen, teste de Tinel, compressão do nervo mediano e sinal de fraqueza do músculo adutor curto do polegar.[5] Compressões crônicas podem causar hipotrofia tenar, notada por redução das forças de preensão palmar e de pinça polegar-indicador.[9]

Na análise patológica, o schwannoma tem uma cápsula verdadeira composta de epineuro.[3] A característica principal deste tumor é a alternância entre áreas de Antoni A e Antoni B.[10] As áreas de Antoni A são áreas celulares, com células fusiformes e núcleos em paliçada formando corpos de Verocay.[8] Antoni B são áreas hipocelulares, microcísticas, ricas em macrófagos e fibras de colágeno.[3] Os tumores com mais tempo de evolução podem apresentar alterações degenerativas atribuídas à insuficiência vascular, sendo esta necrose cística, edema estromal, fibrose, hialinização perivascular, alteração xantomatosa, calcificação e degeneração nucleica com pleomorfismo e hipercromasia.[10]

Imuno-histoquimicamente, o tumor apresenta expressão forte e difusa da proteína S100, útil para fazer diagnóstico diferencial, já que o schwannoma apresenta maior quantidade desta que o neurofibroma.[11] Outro marcador importante para a diferenciação é o CD34. Nota-se que o neurofibroma apresenta tipicamente uma subpopulação significativa de células estromais CD34 positivas, enquanto o schwannoma mostra coloração CD34 mais acentuada apenas nas áreas Antoni B e nos vasos sanguíneos.[12] Além disso, o antígeno Ki67 é um indicador de atividade mitótica que possibilita mensurar o grau de malignidade do tumor.[11]

Os exames de imagem são fundamentais tanto para identificar o tumor quanto para realizar diagnósticos diferenciais.[13] Assim, a ressonância nuclear magnética consiste no principal destes, fornecendo informações morfológicas da lesão, com a limitação de mostrar alterações dinâmicas.[14] As áreas de Antoni A, por conter colágeno, exibem hipointensidade quando ponderadas em T1 e T2.[14] Nas áreas de Antoni B, a água produz uma matriz mixoide evidenciando hipointensidade em T1 e hiperintensidade em T2.[15] Além disso, as áreas císticas e necróticas apresentam baixo sinal em T1 e não são evidenciadas com gadolínio, sendo facilmente interpretadas como achados agressivos.[13] Para se obter informações da lesão de forma dinâmica, como flexão e extensão, o melhor exame é a ultrassonografia (USG) que mostra a relação da lesão com estruturas anatômicas adjacentes.[6] O schwannoma aparece como estrutura homogênea, hipoecoica, bem delimitada e com sombra acústica posterior.[15]

Entre os principais diagnósticos diferenciais encontram-se o neurofibroma, lipoma intraneural, cisto ganglionar, neuroma traumático e as malformações vasculares.[16] Os neurofibromas, tais como os schwannomas são originados em parte das células de Schwann, diferindo geralmente por não serem solitários e crescerem dentro da substância nervosa, o que impossibilita a dissecção dos fascículos durante o tratamento cirúrgico.[17] Microscopicamente, o padrão histológico varia consideravelmente, mas o mais comum é encontrar células de Schwann fusiformes entremeadas com matriz colágena.[17] A diferenciação entre o neurilemoma e o neurofibroma por métodos de imagem até pouco tempo era limitada; no entanto, a literatura mais recente cita características ultrassonográficas que podem ajudar a diferenciar os tumores de partes moles.[9] O neurofibroma apresenta-se com menos alterações degenerativas e uma hipervascularização menos intensa quando comparado ao schwannoma.[16]

O tratamento pode ser tanto conservador quanto cirúrgico. Caso o tumor seja assintomático e permaneça inalterado durante o acompanhamento, opta-se por um tratamento conservador.[7] Em se tratando de uma lesão que gere sintomas, o tratamento cirúrgico pode ser indicado.[18] No entanto, este ainda apresenta divergências na literatura, pois alguns autores citam que se faz necessário realizar uma biópsia antes da retirada do tumor propriamente dita, diferindo da conduta que indica excisão cirúrgica como diagnóstico terapêutico.[1]

O schwannoma é bem localizado tal como encapsulado em relação ao nervo de origem, fato que possibilita a dissecação dos fascículos neurais sem prejuízo funcional.[3] Ainda assim, o procedimento cirúrgico é passível de complicações, sendo a principal delas a parestesia pós-cirúrgica, podendo causar também disfunção motora e/ou sensitiva.[19] A recorrência do tumor é rara, mesmo em ressecções incompletas.[19]

Conclusão

Apesar de ser uma doença comum, a síndrome do túnel do carpo (STC) pode apresentar como etiologia tumores que se originam no nervo mediano no interior do túnel do carpo. Essa hipótese de diagnóstico deve ser aventada quando o paciente apresenta abaulamento ou ponto de gatilho para dor localizado na região palmar. Outros estudos ainda são necessários para definir o resultado funcional destes pacientes a longo prazo.

Referências

1 Kutahya H, Guleç A, Guzel Y, Kacira B, Toker S. Schwannoma of the Median Nerve at the Wrist and Palmar Regions of the Hand: A Rare Case Report. Hindawi Publishing Corporation. Case Report im Ortopedics 2013;2013:4

2 Giannini C. Tumors and tumor-like conditions of peripheral nerves. In: Dyck PJ, Thomas PK, editors. Peripheral neuropathy. 4th ed. Philadelphia: Elsevier-Saunders; 2005:2585–2606

3 Knight DM, Birch R, Pringle J. Benign solitary schwannomas: a review of 234 cases. J Bone Joint Surg Br 2007;89(3):382–387
4 Anghel A, Tudose I, Terzea D, Răducu L, Sinescu RD. Unusual median nerve schwannoma: a case presentation. Rom J Morphol Embryol 2014;55(1):159–164
5 Karolczak APB, Vaz MA, Freitas CR, Merlo ARC. Síndrome do Túnel do Carpo. Rev Bras Fisioter 2005;9(2):117–122
6 Ozdemir O, Ozsoy MH, Kurt C, Coskunol E, Calli I. Schwannomas of the hand and wrist: long-term results and review of the literature. J Orthop Surg (Hong Kong) 2005;13(3):267–272
7 Gonzalvo A, Fowler A, Cook RJ, et al. Schwannomatosis, sporadic schwannomatosis, and familial schwannomatosis: a surgical series with long-term follow-up. Clinical article. J Neurosurg 2011; 114(3):756–762
8 Malizos K, Ioannou M, Kontogeorgakos V. Ancient schwannoma involving the median nerve: a case report and review of the literature. Strateg Trauma Limb Reconstr 2013;8(1):63–66
9 Reynolds DL Jr, Jacobson JA, Inampudi P, Jamadar DA, Ebrahim FS, Hayes CW. Sonographic characteristics of peripheral nerve sheath tumors. AJR Am J Roentgenol 2004;182(3):741–744
10 Weiss SW, Goldblum JR, Enzinger FM. 2001Benign tumours of the peripheral nerves. In: Weiss S, Goldblum JR, editors. Enzinger and Weiss's soft tissue tumours, 4th edn. Mosby, St. Louis; 1111–1208
11 Ghiluşi M, Pleşea IE, Comănescu M, Enache SD, Bogdan F. Preliminary study regarding the utility of certain immunohistochemical markers in diagnosing neurofibromas and schwannomas. Rom J Morphol Embryol 2009;50(2):195–202
12 Park JY, Park H, Park NJ, Park JS, Sung HJ, Lee SS. Use of calretinin, CD56, and CD34 for differential diagnosis of schwannoma and neurofibroma. Korean J Pathol. 2011;45(1):30–35
13 Isobe K, Shimizu T, Akahane T, Kato H. Imaging of ancient schwannoma. AJR Am J Roentgenol 2004;183(2):331–336
14 Aydin MD, Kotan D, Keles M. Acute median nerve palsy due to hemorrhaged schwannoma: case report. J Brachial Plex Peripher Nerve Inj 2007;2(19):19
15 Kuo YL, Yao WJ, Chiu HY. Role of sonography in the preoperative assessment of neurilemmoma. J Clin Ultrasound 2005;33(2): 87–89
16 Peer S, Kovacs P, Harpf C, Bodner G. High-resolution sonography of lower extremity peripheral nerves: anatomic correlation and spectrum of disease. J Ultrasound Med 2002;21(3): 315–322
17 Louis DS, Hankin FM. Benign nerve tumors of the upper extremity. Bull N Y Acad Med 1985;61(7):611–620
18 Welker JA, Henshaw RM, Jelinek J, Shmookler BM, Malawer MM. The percutaneous needle biopsy is safe and recommended in the diagnosis of musculoskeletal masses. Cancer 2000;89(12): 2677–2686
19 Sawada T, Sano M, Ogihara H, Omura T, Miura K, Nagano A. The relationship between pre-operative symptoms, operative findings and postoperative complications in schwannomas. J Hand Surg [Br] 2006;31(6):629–634