

## Tipps &amp; Tricks

# Epistaxis Management unter Berücksichtigung der Kontamination

Randolf Riemann

„Die Behandlung einer Epistaxis ist einer der täglichen HNO-Notfälle, bei der das Spektrum von einer einfach zu koagulierenden Blutung aus dem Locus Kiesselbachi bis hin zu einer kaum zu beherrschenden Sickerblutung aus tiefen Nasenabschnitten reichen kann. Die Versorgung kann in einfachen Fällen ambulant „im Stuhl“ erfolgen, bei komplizierteren Blutungssituationen sind zumindest eine Assistenz und OP-ähnliche Bedingungen erforderlich. Erschwerend kommen oft ein entgleister Hypertonus und eine antikoagulative Therapie hinzu. In jedem Fall gilt es, die Gefahr der Eigenkontamination mit potentiell infektiösem Blut des Patienten zu vermeiden. Der Artikel des Kollegen Riemann widmet sich all diesen Aspekten bei der Behandlung einer Epistaxis.“

Dr. med. Jan Löhler, Bad Bramstedt

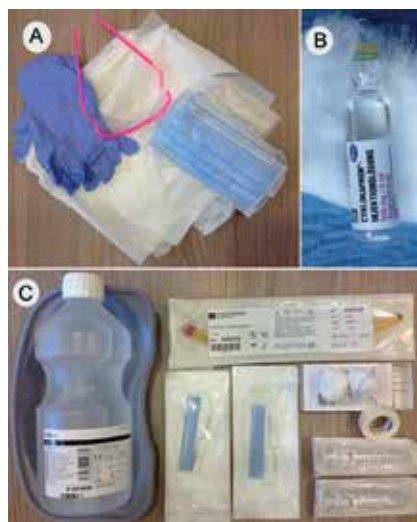## Einleitung

Das Risiko der Kontamination des HNO-Arzt(e)s mit Patientenblut bei der Notfallbehandlung von Epistaxis liegt bei 69% [1], für konjunktivale Kontamination bei 18% [2]. Die konjunktivale Übertragung von AIDS wurde bereits beschrieben [3] und die Absolutzahl der Virusträger für HIV, Hepatitis B und C in Deutschland nimmt zu [4]. Zunehmende Verordnung und die Vielzahl neuer Antikoagulantien führen zur Zunahme von Häufigkeit und Schwere von Nasenbluten [5–7]. Zudem handelt es sich häufig um ältere oder multimorbide Patienten mit erhöhtem Narkoserisiko, so dass heute zunehmend die transfemorale intravaskuläre Embolisierung (TIE) als Alternative für die operative Versorgung von Nasenbluten verwendet wird [8]. Zur Reduktion der Risiken für Patient und medizinisches Personal muss das Management schnell, sicher und effektiv sein. Unter Berücksichtigung dieser neuen Aspekte soll am Ende ein Stufenkonzept zur Epistaxisbehandlung vorgeschlagen werden.

## Methode

Die Literatur der letzten 10 Jahre wurde auf neu vorgeschlagene Methoden, Materialien und Medikamente unter dem

praktischen Aspekt „Kontaminationsrisiko für den Arzt“ und „Risikominimierung für den Patienten“ betrachtet. Ferner wurden aktuelle Aspekte im neuen Gerinnungsmanagement in Bezug auf Epistaxisversorgung mit Praxisrelevanz be-



**Abb. 1.** „Epistaxis-Kit“ Beispiel für die Bereitstellung der Materialien zur Versorgung von Nasenbluten in Klinik und Praxis. A Schutzmateriale für Arzt(a) und Patient (p): Schutzbrille (a), Einmalhandschuhe (a), Einmalkittel und Mundschutz (a+p); B Tranexamsäure und Watte; C2-Ballon-Methode: Choanalballon®, RapidRhino® (5,5 cm und 7,5 cm), Nierenschale, Ampuwa® (Keine NaCl-Lösung!), kleine und große Tupfer, Papierpflaster, 2 Spritzen (10 ml)



Prof. Dr. R. Riemann

Sehen Sie hier ein Video zum Beitrag:



trachtet. Zudem wurden die Daten von 71 Patienten des Elbeklinikums Stade, die wegen Epistaxis eine TIE erhalten hatten (n = 71), retrospektiv analysiert.

## Ergebnisse

### 1. Aspekte aus der Literatur:

Mit Supportivmaßnahmen soll beim akuten Nasenbluten 1. Blutungsneigung bis zur endgültigen Versorgung reduziert werden, 2. gleichzeitig Zeit zur Erhebung von Anamnese, Blutungsanamnese geschaffen und 3. Zeit zur Vorbereitung der Versorgung (Selbstschutz, Bereitstellung von Materialien) gewonnen werden.

Hierzu gehört das Anweisen eines korrekten Nasenflügeldruckes, die Blutdruckmessung und ggf. sofortige Senkung pathologischer Werte durch Gabe von 10 mg Nifedipin sublingual. Andere Supportivmaßnahmen sind Eis anwenden, z. B. im Nacken, wobei Untersuchungen an Gesunden widersprüchliche Ergebnisse über die nasale Vasokonstriktion und damit Zweifel an der Wirksamkeit ergaben [9–11]. Aufgrund guter klinischer Resultate bleibt der Rat dazu jedoch generell bestehen [12–15]. Bei Kindern wurde darüber hinaus das Lutschen von Eis empfohlen [16], da dieses nachweislich eine nasale Vasokonstriktion bewirkt [17–19]. Eis anwenden auf der Stirn hingegen scheinen keine Wirkung zu haben [17]. Vanaccetti schlug vor, bei Kindern als Supportivmaßnahme eine sublabiale Tamponierung vorzunehmen [20]. Watte, Zellstoff oder kleine Kompressen werden unter die Oberlippe gelegt und der Mund fest geschlossen. Der Druck auf den Ramus septalis der oberen Lippenarterie soll das Sistieren der Epistaxis unterstützen [20]. Möglicherweise kann die sublabiale Tamponade mit Zusatz lokaler Vasokonstriktiva einen Therapieansatz auch bei Erwachsenen für leichtes Nasenbluten darstellen.

### Prinzipien für sicheres Management des Nasenblutens

- Ruhe bewahren und ausstrahlen
- Schutzkleidung (Brille, Handschuhe, Kittel) anlegen
- Patienten zur ruhigen Atmung anhalten
- Mundschutz unter der Nase des Patienten anbringen
- seitlich arbeiten (frontales Arbeiten meiden!)
- zusätzliche Traumatisierung meiden:
  - wenig Manipulationen
  - wenig Instrumente
  - starre Instrumente meiden
  - keine unnützen Tamponadenwechsel

Die hohe Gefahr der Fremdblutkontamination bei Maßnahmen gegen Epistaxis wird von den behandelnden HNO-Ärzten unterschätzt [21]. Neben Schutzkittel, Handschuhen und Maske wird vor allem das konsequente Tragen von Schutzbrillen zum Schutz gegen die konjunktivale Tröpfcheninfektion empfohlen ([1,2,21–23]; [Abb. 1A](#)). Neu ist der Vorschlag, dem Patienten einen herkömmlichen Mundschutz unmittelbar unter die Nase zu binden [24–26], um das Versprühen von oropharyngealem Blut zu vermindern. Weitere Prinzipien, die zur Reduktion des Kontaminationsrisikos empfohlen werden, finden sich in der [Abb. 2](#).

Zur Behandlung von schwerem Nasenbluten wurde neuerdings wieder die Warmwasserspülung empfohlen [27–30]. Die meist 2 x 15 Minuten dauernde Spülung der Nase über einen speziellen Katheter (Epicath<sup>®</sup>) mit hohem Druck stellt nach eigenen Versuchen ein erhöhtes Kontaminationsrisiko dar und sollte deswegen allenfalls von sehr erfahrenen Ärzten unter erhöhten Schutzmaßnahmen durchgeführt werden.

Die Zahl der Patienten mit Gerinnungshemmern nimmt stetig zu [6]. Bei Einnahme von Thrombozytenaggregationshemmern und Antikoagulantien ist Nasenbluten häufiger, rezidivierender und schwerer als ohne medikamentöse Gerinnungshemmung [5–7]. Nach interdisziplinären Empfehlungen gilt derzeit, dass Patienten nach Koronarstent-Implantation lebenslang mit Acetylsalicylsäure (ASS) sowie für mindestens 4 Wochen (unbeschichtete Stents) bzw. für mindestens 12 Monate (beschichtete Stents) mit ADP-Antagonisten (z.B. Clopidogrel) behandelt werden sollten [31]. Ein einfaches Absetzen von ASS steigert das Risiko schwerster kardialer Ereignisse 3fach und muss vermieden werden. Erschwerend kommt hinzu, dass bei neuen oralen Antikoagulantien (z.B.

**Abb. 2** Prinzipien zur Minderung der Kontaminationsgefahr für den Arzt bei der Behandlung von Epistaxispatienten

Pradraxa<sup>®</sup>, Xarelto<sup>®</sup>, Eliquis<sup>®</sup>) keine direkte Antagonisierungsmöglichkeit besteht. Damit Antikoagulation nicht abgesetzt wird, existieren in der kardiologischen Literatur bereits Empfehlungen, mit den Patienten Eigenbehandlungen einzuüben, um im Falle von Nasenbluten diese zu beherrschen [32].

In diesem Zusammenhang kommt der blutstillenden Wirkung des Antifibrinolytikums Tranexamsäure (TXS, z.B. Cyklokapron<sup>®</sup>, [Abb. 1B](#)) eine besondere Bedeutung zu. Im Falle von leichten oder schweren (Nasen-)Blutungen als Folge neuer oraler Antikoagulantien wird die intravenöse Gabe von TXS (15 mg/kg alle 6 Stunden) oder auch oberflächliche Anwendung kardiologisch empfohlen. Die Wirksamkeit bei topischen Anwendung wurde belegt [33], und TXS in Deutschland zur Therapie der rezidivierenden Epistaxis von Patienten mit M. Rendu-Osler zugelassen [34]. Aber auch bei Nicht-Osler-Patienten wirkt die topische Anwendung von TXS-Lösung (500 mg in 5 ml auf Watte) zuverlässig, sogar signifikant schneller und nachhaltiger als eine her-

kömmliche Salbengazetamponade [35]. Hieraus resultiert die Empfehlung bei Patienten mit positiver Gerinnungshemmeranamnese, die oberflächliche Anwendung TXS bei leichtem und rezidivierend leichtem Nasenbluten zu verwenden.

Die wesentlichen Entwicklungen der Tamponaden für die Nasenchirurgie wurden ausführlich in der Übersichtsarbeit von Weber 2009 [36] dargestellt und bedürfen keiner Wiederholung. Dies gilt auch für die bereits 2000 [37] geforderten Materialeigenschaften, die in gleicher Weise für Epistaxistamponaden zu fordern sind [37] ([Abb. 3](#)). Für die Tamponierung der Nase bei akutem Nasenbluten finden sich jedoch häufig andere Voraussetzungen als bei elektiven Nasenoperationen, die das Risiko für Kontamination und Folgeschäden erhöht: wache, sitzende und verängstigte Patienten, Versorgungsnotwendigkeit an unterschiedlichen Orten (Praxis, Klinik, Rettungswagen) und untrainierte oder unerfahrene Assistenzärzte. Deswegen müssen Tamponaden für die Verwendung bei Epistaxis im Vergleich zur Nasennebenhöhlenchirurgie (FESS) weitere Kriterien erfüllen ([Abb. 3](#)).

In der täglichen Praxis ist somit das vorrangige Ziel eine schnelle, universell einsetzbare, leicht durchführbare, nicht zusätzlich traumatisierende und effektive Tamponierung bis zur endgültigen Versorgung z.B. durch Embolisation oder Operation. Hierzu empfiehlt sich die Bereitstellung eines Tamponaden-Kits, mit Einmalartikeln, das ohne zusätzliche Instrumente ortsunabhängig verwendbar ist. Ein Beispiel hierfür findet sich in [Abb. 1C](#).

### Materialanforderung an alle Nasentamponaden

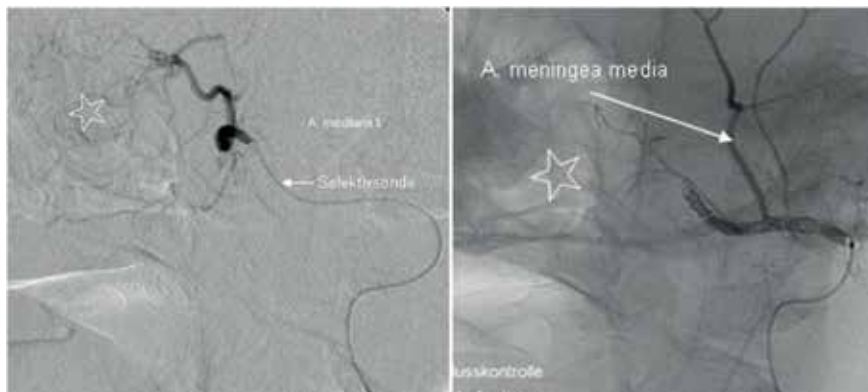
(nach Weber et al.; HNO 2000; 48: 240-256)

- fehlende Toxizität, fehlende Allergisierung,
- keine Fremdkörperreaktion, keine spontane Dislokation,
- leicht einzuführen und leicht zu entfernen,
- keine Schmerzen des Patienten (Patientenkomfort),
- individuelle Anpassungsfähigkeit an die jeweilige Anatomie
- Blutstillung, Wundheilung,
- gleichmäßige Druckwirkung auf die Schleimhaut,
- günstige Beeinflussung der postoperativen Wundheilung,
- Gewährleistung der Atemfunktion und Riechfunktion

### Zusätzliche Anforderung an Epistaxis-Tamponaden

- beim wachen Patienten schmerzarm ohne Vormaßnahmen anwendbar
- Anwendung von seitlich (Kontaminationsschutz)
- einfache und universelle Anwendung (ggf. untrainierte Anwender)
- wenig Zusatzinstrumente/Manipulationen (Vermeidung Folgeschäden)
- ortsunabhängig verwendbarer Kit (Praxis, Ambulanz, Rettungswagen, etc.)

**Abb. 3** Anforderungen an Nasentamponaden und Epistaxistamponaden



**Abb.4:** Beispiel einer Embolisation zur Behandlung von Epistaxis. Links: Selektivsonde liegt in der A. maxillaris links. \* Blutungsregion; Rechts: Abschlusskontrolle nach erfolgter Embolisation. Coils in A. maxillaris liegend, A. meningea media durchgängig, \* ehemalige Blutungsregion. (Mit freundlicher Genehmigung von Dr. K. Mückner, Klinik Dr. Hancken, Stade)

## 2. Embolisation:

**Patienten und Methode:** Von 313 zwischen 2008 und 2013 stationär behandelten Patienten mit Nasenbluten (R04.0) wurde bei 71 mit schwerem posterioren und nicht tumorbedingten Nasenbluten (49♂; 22♀; Alter  $66,8 \pm 12,1$ ; Alter min / max 36–90 Jahre) eine Embolisation durchgeführt. Voraussetzung war eine persistierende Epistaxis Schritt 1. und 2. bei meist 3 Tage belassener Tamponierung. Es erfolgte die Embolisation bei liegender Tamponade. Von den 71 Patienten hatten 56 eine Medikation gegen arteriellen Hypertonus, 12 gegen Diabetes mellitus und 45 hatten Antikoagulantien erhalten. Ein Patient litt unter M. Rendu-Osler und bei zweien war die Blutung nach offenen gastrointestinalen Operationen aufgetreten.

**Ergebnisse:** 13 Patienten (18,2%) wurden beidseitig, 34 (47,9%) nur links und 24 (33,9%) nur rechts embolisiert. Durchschnittlich wurden  $10,4 \pm 5$  Platincoils (Min / Max 1/22)/Sitzung verwendet (Beispiel s. **Abb.4**). Die durchschnittliche Gesamtverweildauer pro Sitzung betrug  $6,9 \pm 7$  Tage (Min / Max 1/47). Die Verweildauer nach Embolisation betrug  $3,9 \pm 3,4$  Tage (Min / Max 1/26). Bei 4 Patienten (5,6%) war die intensivmedizinische Überwachung notwendig, 9 (12,7%) erhielten 2–6 Erythrozytenkonzentrate und 2 Patienten PPSB. Die Blutung wurde bei 57 Patienten (80,3%) nach einseitiger und bei 9 Patienten (12,7%) nach beidseitiger Embolisation beherrscht. Bei 5 Patienten (7%) musste wegen persistierender Blutung die operative endonasal-endoskopische Blutstillung vorgenommen werden. Hierunter waren 4 Patienten mit beidseitiger und ein Patient mit einseitiger Em-

bolisation. Bei 24 Patienten wurde eine nicht weiter therapiebedürftige nasale Schmierblutung in den ersten 24 Stunden nach endgültiger Detamponade beobachtet.

Insgesamt gaben 56 (78%) Kopf-, Nacken- und / oder Gesichtsschmerz an. Die durchschnittliche Schmerzstärke (visuelle Analogskala 0–10) sank vom Tag der Embolisation mit durchschnittlich 3,1 auf 0,1 am Tag 3 nach Embolisation.

Bei zwei Patienten traten als schwere Komplikation ein Aneurysma spurium der A. femoralis auf, welches in einem Fall operativ behandelt wurde. Andere schwere Komplikationen wie Nekrosen, Fazialisparese oder neurologische Defizite wurden nicht beobachtet.

## Diskussion

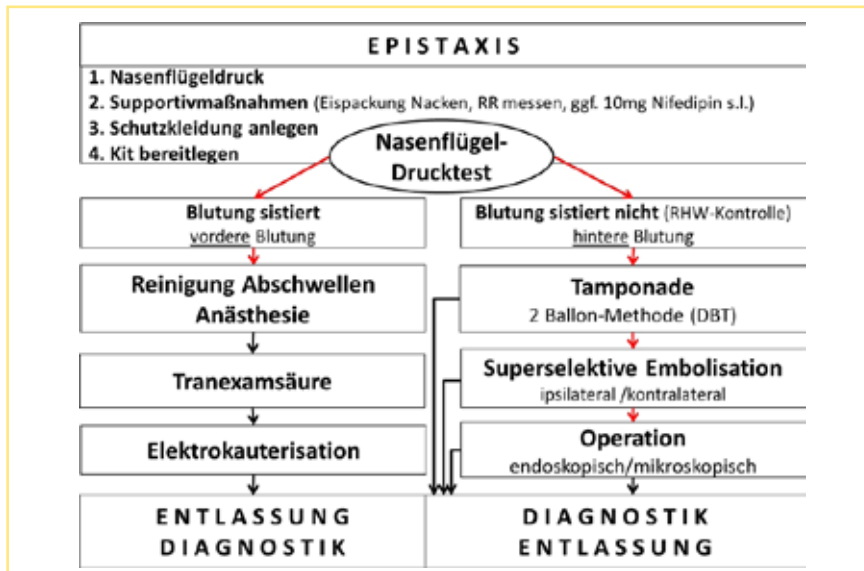
Bei der Literaturrecherche wurden keine Studien gefunden, die verschiedene Methoden hinsichtlich des Kontaminationsrisikos für den behandelnden Arzt untersuchten. Da sowohl die Anzahl der Nasenbluter als auch die Zahl der potentiell als infektiös eingestuft Patienten steigt und das Risiko der Kontamination bei der Behandlung des akuten Nasenblutens mit 69% sehr hoch liegt, muss nach Methoden gesucht werden, die das Risiko nicht nur für den Patienten gering hält, sondern auch für den behandelnden Arzt. Die Empfehlungen zum Tragen von Schutzkleidung, vor allem Schutzbrillen, sollten auch von erfahrenen HNO-Ärzten beachtet werden. Praxen und Kliniken sollten zum Schutz ihrer Mitarbeiter auf die Behandlung von Nasenblutern durch Bereitstellung von Schutzkleidung und

Behandlungskits vorbereitet sein. Auch für den noch nicht so erfahrenen Arzt sollte die Behandlung leicht, einfach und standardisiert sein und dadurch für den Patienten effizient und risikoarm.

Exemplarisch soll das standardisierte Vorgehen der HNO-Klinik Stade bei akuter Epistaxis vorgestellt werden (**Abb.5**): Jeder Nasenbluter wird zunächst zum Nasenflügelndruck (NFD) angeleitet. Parallel erfolgen Anamnese (wichtig: welche Seite hat zuerst geblutet = Seite der 1. Maßnahme) und Beurteilung der Stärke der Blutung. Falls vorhanden erfolgen durch medizinisches Hilfspersonal die Supportivmaßnahmen und währenddessen das Anlegen der Schutzkleidung. Prinzipiell wird das frontale Arbeiten vermieden. Ist der NFD positiv, werden Tranexamsäure (TXS) und Elektrokoagulation vorbereitet. Ist die Blutung vorne und sichtbar, wird ein Wattebausch mit TXS eingelegt oder nach Anschwellung und Oberflächenanästhesie eine Elektrokoagulation durchgeführt. Letzteres ist jedoch bezüglich Kontamination und Folgeschäden für den Patienten risikoreicher. TXS ist der alleinigen vordehrenden Nasentamponade überlegen [35]. Bei Patienten unter antikoagulativer Therapie ist TXS zu bevorzugen, da das Einlegen eines Wattebausches in der Regel weniger traumatisierend ist. Sistiert die Blutung, kann bei leerer Anamnese die weiterführende Diagnostik ambulant erfolgen. Persistiert die Blutung nach diesen Maßnahmen oder bereits initial während des NFD, dann wird von einer hinteren Blutung ausgegangen. In diesen Fällen wird in der Akutversorgung auf das endoskopische Aufsuchen der Blutung verzichtet und gleich eine RapidRhino (5,5 cm/7,5 cm) eingelegt und mit Luft (5 ml/7 ml) geblockt. Hierzu wird von der Seite gearbeitet, so kann das Verschieben am Nasenboden kontrolliert und gleichzeitig das Kontaminationsrisiko reduziert werden. Das Risiko eines inkorrekten Verschiebens in den mittleren oder oberen Nasengang mit der Folge schwerer Komplikationen [38] erscheint geringer. Sistiert die Blutung, erfolgt nach maximal 5 Stunden die Deblockierung zur Meidung von Drucknekrosen, die Ballontamponade verbleibt jedoch für weitere 20 Stunden in situ.

Persistiert die hintere Blutung, wird die RapidRhino® deblockiert und in situ belassen. Entlang des unteren Nasenbodens wird ein Choanalballon® in den Epipharynx vorgeschoben (2-Ballon-Methode) und mit 7 ml Wasser (Ampuwa®) geblockt.





**Abb. 5** Stader Stufenkonzept zur Behandlung von Epistaxis unter besonderer Berücksichtigung 1. der Kontaminationsrisiken für den behandelnden Arzt und 2. steigender Applikationsrate von Antikoagulantien.

Nach Ventralziehen des Ballons in die Choane („Korken in Flasche“), werden Kugeltupfer in das Vestibulum nasi an die RapidRhino®-Tamponade herangelegt (Cave: kein Druck von außen auf die Flügel- oder Seitenknorpel, RapidRhino® bleibt ungeblockt!). Über den Tupfern werden die Haltefäden verknotet (selbsttamponierendes Prinzip). Sistiert nun die Blutung, werden die 2 Ballons für maximal 3 Tage belassen, danach unter Embolisationsbereitschaft entblockt.

Blutet es unter der 2-Ballon-Methode oder nach dem Deblockieren nach maximal 3 Tagen weiter, wird – sofern verfügbar – als nächster Schritt die TIE durchgeführt.

Die hier gezeigte Analyse der Embolisierungen hat gezeigt, dass bei 93% der Patienten mit schwerem hinteren Nasenbluten die Blutung gestoppt wird. Ähnlich hohe Raten sind aus der Literatur bekannt [39–44]. Somit stellt die Embolisation in der Hand erfahrener interventionell arbeitender Radiologen ein zuverlässiges Verfahren zur Behandlung von Epistaxis dar, welches mittlerweile sogar bei schwerer kindlicher Epistaxis angewendet wurde [45]. Fünf unserer 71 Patienten mussten zur endgültigen Blutstillung zusätzlich operiert werden, wobei in 2 Fällen eine Blutung aus der A. dorsalis nasi ursächlich war, also nicht aus dem Stromgebiet der embolisierten A. sphenopalatina.

Kostenanalytisch ist die TIE teurer als das rein operative Vorgehen [46]. Dies wird durch eine aktuelle, große Metaanalyse

von Brinjikji unter Berücksichtigung von 69 410 Patientendaten bestätigt.

Diese zeigt ferner, dass zwischen den Jahren 2003 und 2010 die Anzahl der Embolisierungen in der Therapie von Epistaxis zunahm, die der Operationen abnahm. Die Rate an Komplikationen war metaanalytisch gleich, jedoch die Rate der Hirninsulte bei der Embolisation signifikant höher. Als schwere Komplikation in unserem Patientenpool wurde zweimal ein Aneurysma spurium der Leiste beobachtet, jedoch keinerlei neurologische Ausfälle. Der häufigste unerwünschte Nebeneffekt war der Kopfschmerz, der nur ausnahmsweise länger als 2 Tage anhält, so dass die hier verwendete TIE-Methode sicher erscheint.

Nasenbluter sind überwiegend ältere Patienten, die häufig unter arteriellem Hypertonus leiden und zusätzlich Gerinnungshemmer erhalten. Der Zusammenhang zwischen Zunahme von Epistaxis sowohl bei ASS- als auch bei Cumarin-Einnahme ist gesichert [47,48]. Häufig verbietet sich das einfache Absetzen der Gerinnungsmedikation, z.B. nach koronarer Stentimplantation. Die Operation der häufig multimorbiden Epistaxispatienten stellt dann nicht nur anästhesiologisch eine Herausforderung dar, sondern bietet auch dem Operateur bei starker Blutung ein schwieriges Arbeitsfeld. Leichteste Verletzungen der gut vaskularisierten Nasenschleimhaut können unter Antikoagulation neue Blutungsquellen hervorrufen, die nur schwer zu beherrschen sind. Zu-

dem ist das Kontaminationsrisiko mit Fremdblut für den Operateur in der Nasenchirurgie ebenfalls hoch [23], in jedem Fall höher einzuschätzen als für den interventionell arbeitenden Radiologen. Unter dem Aspekt des Schutzes für das ärztliche Personal ist demnach die Embolisation zu bevorzugen (◉ Abb. 5).

### Fazit für die Praxis

- ▶ Bei der Auswahl der Methoden und beim Vorgehen in der Behandlung von Epistaxis sollten behandelnde Ärzte mehr auf Eigenschutz achten.
- ▶ Die lokale Verwendung von Tranexamsäure sollte bei rezidivierendem leichten Nasenbluten unter Gerinnungshemmung als Therapeutikum einbezogen werden.
- ▶ Die 2-Ballon-Methode wird für Patienten und behandelnden Arzt als einfaches, sicheres und schnelles Verfahren zur Tamponierung bei schwerem Nasenbluten empfohlen.
- ▶ Unter Berücksichtigung des Kontaminationsrisikos wird ein einfaches Stufenkonzept zur Behandlung von Epistaxis vorgeschlagen (◉ Abb. 5)
- ▶ Die transemorale intravasale Embolisation (TIE) stellt bei schwerer Epistaxis die Therapie die 1. Wahl dar: bei 1. Patienten mit erhöhtem Narkoserisiko und/oder nicht absetzbaren Gerinnungshemmern und 2. unter dem Aspekt des Kontaminationsschutzes.

### Danksagung

Der Autor bedankt sich bei Herrn Dr. Kersten Mückner, Leiter der Radiologischen Abteilung Klinik Dr. Hancken in Stade, für die Durchführung der Embolisierungen, Überlassung der Patientenprotokolle und des Bildmaterials.

### Literatur beim Verfasser

#### Korrespondenzadresse

Prof. Dr. med. R. Riemann  
Klinik für Hals-Nasen-Ohrenheilkunde,  
Kopf-Gesichts- und Halschirurgie  
Plastische Operationen, Allergologie  
Elbe Klinikum Stade  
Bremervörder Straße 111  
21682 Stade  
Tel: +49 4141 97-1301  
Fax: +49 4141 97-2757  
riemed@gmx.de  
www.elbekliniken.de

Haben Sie auch einen  
„Tipp & Trick“  
für die LRO-Leser?

Schreiben Sie an  
LRO@thieme.de