

Craniectomia descompressiva para encefalite viral: relato de dois casos

Decompressive Craniotomy for Viral Encephalitis: Two Case Reports

Ricardo Lourenço Caramanti¹ Eduardo Cintra Abib¹ Dionei Freitas de Moraes²
Eduardo Carlos da Silva³ Carlos Eduardo D'Aglio Rocha³ Fabiano Morais Nogueira³

¹Médico Residente, Serviço de Neurocirurgia, Hospital Austa, São José do Rio Preto, SP, Brasil

²Chefe do Serviço de Neurocirurgia, Faculdade de Medicina de São José do Rio Preto, São José do Rio Preto, SP, Brasil

³Professor Adjunto, Neurocirurgia, Faculdade de Medicina de São José do Rio Preto, São José do Rio Preto, SP, Brasil

Address for correspondence Ricardo Lourenço Caramanti, Faculdade de Medicina de São José do Rio Preto, São José do Rio Preto, SP, Brasil, Hospital Austa, Av. José Munia, 4850 - Jardim do Sul, São José do Rio Preto, SP, Brasil 15085-350 (e-mail: rcaramanti@hotmail.com).

Arq Bras Neurocir 2018;37:235–238.

Resumo

A craniectomia descompressiva é uma modalidade terapêutica de rara utilização em casos de hipertensão intracraniana refratária por encefalite viral. Neste artigo os autores apresentam dois casos de pacientes com encefalite viral que foram submetidos à descompressão para controle da pressão intracraniana. Ambos apresentavam *Glasgow outcome score* de 4.

Palavras-Chave

- ▶ encefalite viral
- ▶ craniectomia descompressiva
- ▶ hipertensão intracraniana

Os principais dados clínicos para a decisão cirúrgica são o Glasgow e as pupilas do paciente associados à imagem com grande área necrótica e edema perilesional. A evolução dos pacientes submetidos à descompressão mostrou-se satisfatória em 92,3% dos casos.

Abstract

A decompressive craniotomy is a therapeutic modality not commonly used in cases of refractory intracranial hypertension due to viral encephalitis. In this article the authors present two cases of patients with viral encephalitis that have undergone the decompression to control intracranial pressure. Both had Glasgow outcome score of 4. The main clinical data for surgical decision are Glasgow and the pupils of patient associated with the image with large necrotic and perilesional edema area. The evolution of patients undergoing decompression was satisfactory in 92.3% of cases.

Keywords

- ▶ viral encephalitis
- ▶ decompressive craniectomy
- ▶ intracranial hypertension

Introdução

A craniectomia descompressiva é uma modalidade terapêutica amplamente reconhecida pela literatura para controle da hipertensão intracraniana no trauma e nas hemorragias

cerebrais, porém ainda possui utilização controversa em casos de encefalite viral.

O tratamento clínico com suporte intensivo, antivirais, corticoides, terapia hiperosmolar e hiperventilação faz-se suficiente para a resolução do edema na maioria dos

received
September 29, 2015
accepted
November 23, 2015
published online
Fevereiro 23, 2016

DOI <http://dx.doi.org/10.1055/s-0036-1572505>.
ISSN 0103-5355.

Copyright © 2018 by Thieme Publicações Ltda, Rio de Janeiro, Brazil

License terms



pacientes, sendo raros os casos em que a intervenção cirúrgica para a diminuição da pressão intracraniana torna-se necessária.¹⁻⁴

Até o momento a literatura mostra alguns relatos de casos isolados, com boa evolução dos pacientes após o procedimento de descompressão.

Neste artigo, reportamos a experiência de nosso serviço com o relato de dois casos, além de uma revisão de literatura.

Relato dos Casos

Caso 1

Paciente feminina, 18 anos, admitida com sonolência e cefaleia acompanhada de febre há uma semana. Ao exame físico a paciente apresentava-se lenta, porém consciente e orientada, sem sinais focais ou alterações pupilares. A bioquímica básica revelou discreta leucocitose.

Uma ressonância magnética (RM) encefálica evidenciou hipersinal em região de lobo temporal direito sugestivo de encefalite herpética.

O exame de líquido mostrou 543 leucócitos, 90% linfócitos, 79 proteínas, e 52 glicose.

Foi, então, iniciado aciclovir endovenoso. Porém, após 2 dias, houve diminuição do nível de consciência para Glasgow de 6, além de anisocoria discreta à direita. Uma tomografia computadorizada (TC) mostrou área de hipodensidade temporal com sinais de hipertensão intracraniana. Optou-se pela realização de craniectomia descompressiva à direita de emergência como tratamento.

A paciente evoluiu com melhora do quadro clínico, sendo utilizado aciclovir por 28 dias. Houve melhora completa no líquido de controle.

Após 2 meses de evolução, apresentava-se sem sequelas motoras, com Glasgow de 4, mantendo discreto déficit de memória. Foi submetida à cranioplastia (►Fig. 1).

Caso 2

Paciente masculino, 30 anos, admitido com quadro de cefaleia intensa, vômitos e alterações de comportamento há 3 dias que evoluíram com diminuição do nível de consciência

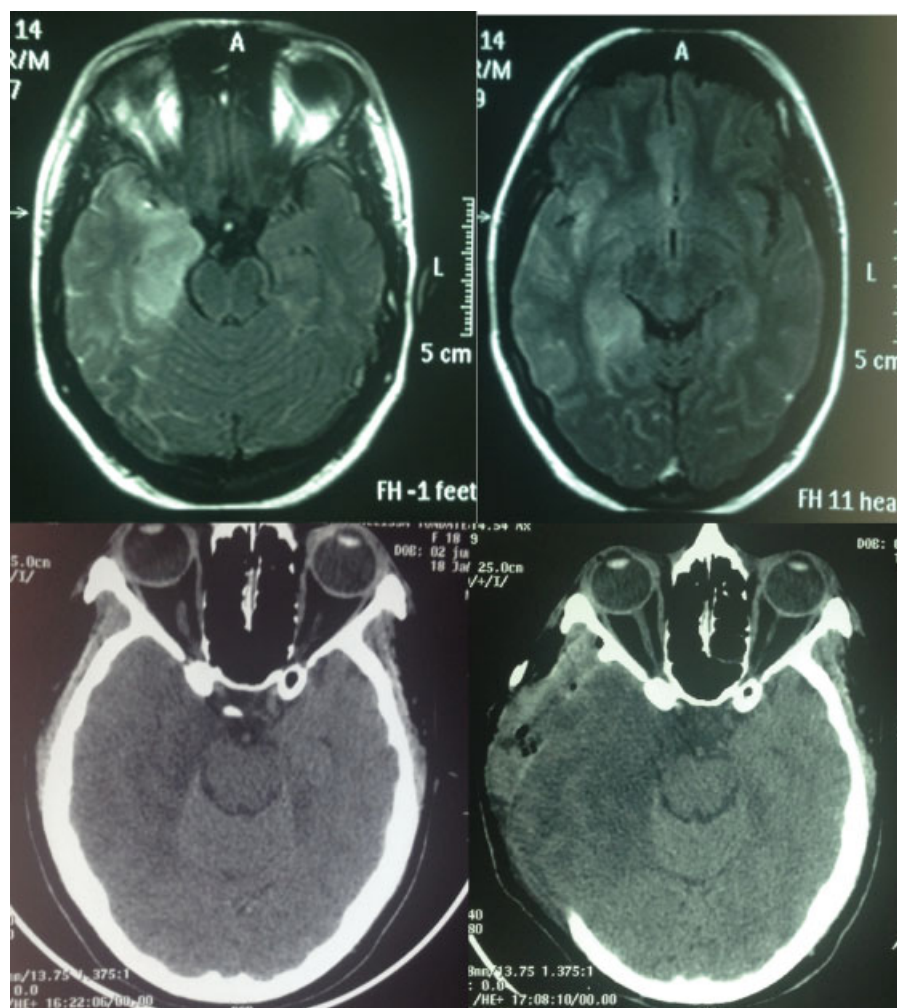


Fig. 1 (A, B) RM na sequência Flair após contraste mostrando hipersinal em região temporal direita e edema sugestivos de encefalite herpética. (C) TC apresentando hipodensidade com sinais de hipertensão intracraniana temporal à direita. (D) TC evidenciando status pós-operatório com cisternas da base abertas.

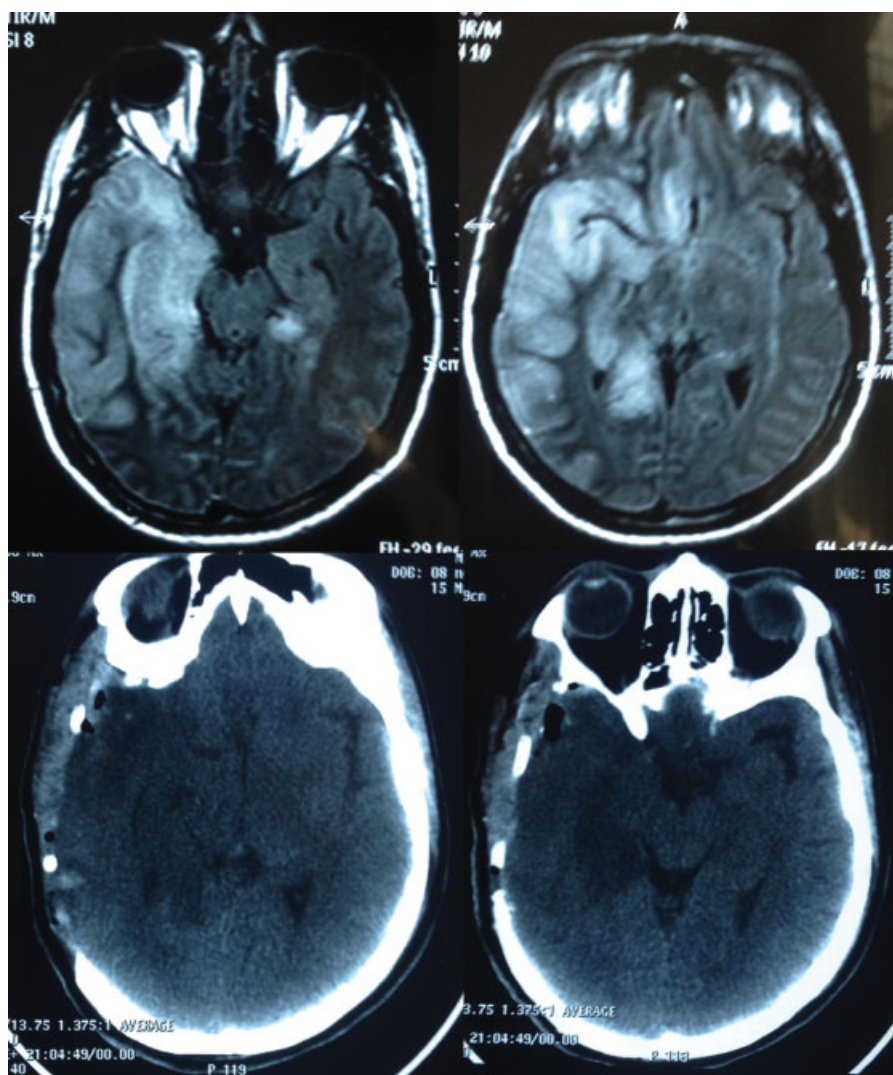


Fig. 2 (A, B) RM em Flair mostrando hipersinal em região de lobo temporal direito com extensão parietal e frontal; há sinais de compressão de tronco cerebral à direita. (C, D) Pós-operatório de craniectomia descompressiva à direita.

em Glasgow de 8. Ao exame físico, apresentava anisocoria à direita.

Ressonância evidenciou região de hipersinal em lobo temporal direito com extensão para a região parietal, além de compressão de tronco, sugestiva de encefalite viral por herpes.

Paciente foi submetido à craniectomia descompressiva à direita com uso de cateter de MPIC frontal do mesmo lado, sendo iniciado aciclovir durante o procedimento.

Evoluiu com manutenção da pressão intracraniana (PIC) média de 7, após a descompressão. O cateter foi retirado após 3 dias, e a TC de controle foi realizada no quarto dia (► Fig. 2). Houve melhora clínica progressiva, e o paciente recebeu alta hospitalar com Glasgow de 4.

Discussão

A encefalite aguda é uma doença causada por diversos tipos de patógenos, entre eles, o vírus tipo 1 de herpes é o mais comum em nosso meio, apresentando incidência de 7,4 casos

por 100 mil habitantes. Se não for tratada, sua taxa de mortalidade torna-se elevada, atingindo 70% dos casos. Após a instituição do tratamento, a mortalidade é de 30%.⁶⁻⁹

A patogênese da encefalite herpética permanece incerta, tendo como hipótese mais provável a reativação do vírus HSV-1 latente no gânglio trigeminal. Através deste, ascenderia ao sistema nervoso central, onde provoca lesões mais comumente nos lobos frontal e temporal. Outra hipótese mais rara seria uma infecção primária onde o HSV-1 chegaria ao sistema nervoso central (SNC) via mucosa nasal e bulbo olfatório, instalando-se principalmente nos lobos temporal e límbico.^{10,11}

As lesões são de caráter necrotizante, com formação de edema perilesional, o que gera aumento de pressão intracraniana e pode provocar herniação do uncus com a compressão do tronco encefálico, causando diminuição do nível de consciência, assimetrias pupilares e déficits motores. Apesar disso, a disfunção cerebral difusa, diferente das lesões traumáticas, parece ocorrer sem alterações da autorregulação vascular. A hipertensão intracraniana tende a aparecer de

forma lenta, progredindo com a inflamação cerebral, tendo seu pico de dias a semanas após o início dos sintomas.^{6,7,12,13}

Clinicamente, além dos sinais focais, a doença se manifesta por quadros de febre associada a cefaléia, por vezes associada a alterações de nível de consciência ou personalidade, náuseas, crises convulsivas, rigidez nucal, fotofobia, vômito, letargia e mialgia, podendo estar acompanhada de rash cutâneo, linfadenopatia e hepatoesplenomegalia.¹⁴

A avaliação radiológica deve ser feita preferencialmente por ressonância, cujos achados mostram hipersinal em T2 principalmente nas regiões temporal e frontobasal, e por vezes, no tálamo e nos núcleos da base.¹⁵

Whitley et al. evidenciaram que o Glasgow do paciente deve ser levado em consideração para a decisão da descompressão, porque é reconhecido como fator prognóstico. A idade não se apresentou como bom preditor de evolução.^{16,17}

Em relação ao manejo com monitoração de PIC, Matthew et al. encontraram relatos de 13 pacientes, sendo que 10 destes evoluíram para craniectomia descompressiva.⁵

A craniectomia deve ser adequada à área de edema da encefalite, podendo ser feita a hemicraniectomia, bicoronal, para comprometimento frontotemporal bilateral ou até mesmo suboccipital quando o edema envolve a fossa posterior.¹⁸⁻²⁰

Bovet et al. mostraram que os pacientes submetidos ao procedimento têm uma evolução satisfatória em 92,3% dos casos, permanecendo estes com status funcional independente. Houve apenas 3,8% de mortalidade em sua amostra, corroborando a evolução dos dois casos aqui relatados, que evoluíram com Glasgow de 4.^{1,5,13}

Conclusão

Apesar de ainda ser controversa na literatura, a indicação da craniectomia descompressiva deve ser considerada nos pacientes com encefalite viral que apresentem sinais de hipertensão intracraniana (HIC) associados com a piora no edema cerebral evidenciada em exame de imagem. A craniectomia descompressiva pode proporcionar o tratamento da HIC com boa evolução a longo prazo.

Referências

- Safain MG, Roguski M, Kryzanski JT, Weller SJ. A review of the combined medical and surgical management in patients with herpes simplex encephalitis. *Clin Neurol Neurosurg* 2015; 128:10-16
- Singhi P, Saini AG, Sahu JK, et al. Unusual Clinical Presentation and Role of Decompressive Craniectomy in Herpes Simplex Encephalitis. *J Child Neurol* 2015;30(9):1204-1207
- Kannu P, Pinnock R. Uncommon complication of herpes simplex encephalitis. *J Paediatr Child Health* 2004;40(12):711-713
- Barnett GH, Ropper AH, Romeo J. Intracranial pressure and outcome in adult encephalitis. *J Neurosurg* 1988;68(4):585-588
- Adamo MA, Deshaies EM. Emergency decompressive craniectomy for fulminating infectious encephalitis. *J Neurosurg* 2008;108(1):174-176
- Taferner E, Pfausler B, Kofler A, et al. Craniectomy in severe, life-threatening encephalitis: a report on outcome and long-term prognosis of four cases. *Intensive Care Med* 2001;27(8):1426-1428
- Whitley RJ. Herpes simplex encephalitis: adolescents and adults. *Antiviral Res* 2006;71(2-3):141-148
- Steiner I, Budka H, Chaudhuri A, et al. Viral encephalitis: a review of diagnostic methods and guidelines for management. *Eur J Neurol* 2005;12(5):331-343
- Stula D, Müller HR, Lévy A. [Decompressive craniotomy in herpes simplex encephalitis]. *Schweiz Med Wochenschr* 1979;109(24):914-916
- Silva GMM. Encefalites Virais Agudas. *Rev Prática Hospitalar Infectologia* 2005;7(40):42-47
- Kennedy PGE, Chaudhuri A. Herpes simplex encephalitis. *J Neurol Neurosurg Psychiatry* 2002;73(3):237-238
- Baringer Jr. Herpes simples virus infections of the nervous system. En: Vinken PJ, Bruyn GW, eds. *Handbook of Clinical Neurology*. Amsterdam: North-Holland Publishing Company; 1978:145-59
- Pérez-Bovet J, Garcia-Armengol R, Buxó-Pujolràs M, et al. Decompressive craniectomy for encephalitis with brain herniation: case report and review of the literature. *Acta Neurochir (Wien)* 2012; 154(9):1717-1724
- Bloch KC, Glaser C. Diagnostic approaches for patients with suspected encephalitis. *Curr Infect Dis Rep* 2007;9(4):315-322
- Tunkel AR, Glaser CA, Bloch KC, et al; Infectious Diseases Society of America. The management of encephalitis: clinical practice guidelines by the Infectious Diseases Society of America. *Clin Infect Dis* 2008;47(3):303-327
- Whitley RJ, Kimberlin DW. Herpes simplex encephalitis: children and adolescents. *Semin Pediatr Infect Dis* 2005;16(1):17-23
- Lahat E, Barr J, Barkai G, Paret G, Brand N, Barzilai A. Long term neurological outcome of herpes encephalitis. *Arch Dis Child* 1999; 80(1):69-71
- Kirkham FJ, Neville BG. Successful management of severe intracranial hypertension by surgical decompression. *Dev Med Child Neurol* 1986;28(4):506-509
- Page LK, Tyler HR, Shillito J Jr. Neurosurgical experiences with herpes simplex encephalitis. *J Neurosurg* 1967;27(4):346-352
- Perin A, Nascimben E, Longatti P. Decompressive craniectomy in a case of intractable intracranial hypertension due to pneumococcal meningitis. *Acta Neurochir (Wien)* 2008;150(8):837-842, discussion 842