

Tratamento cirúrgico de doença de Rosai-Dorfman intracraniana: relato de caso e revisão da literatura

Surgical Treatment Rosai-Dorfman Intracranial Disease: Case Report and Literature Review

Klisman Drescher Hilleshein¹ Vinícius Galisteo Santin¹ Fabrício Molon da Silva²

¹Acadêmicos do Curso de Medicina da Universidade do Oeste de Santa Catarina, Joaçaba, SC, Brasil

²Neurocirurgião, Hospital Universitário Santa Terezinha, Joaçaba, SC, Brasil

Address for correspondence Klisman Drescher Hilleshein, MD, Acadêmico do Curso de Medicina da Universidade do Oeste de Santa Catarina, Rua Frederico Mayer, s/n, Centro, Quilombo, SC, Brasil 89850-000 (e-mail: klismandrescherhilleshein@gmail.com).

Arq Bras Neurocir 2018;37:239–241.

Resumo

Palavras-Chave

- ▶ doença de Rosai-Dorfman
- ▶ convulsões
- ▶ neurocirurgia
- ▶ meningioma

A doença de Rosai-Dorfman é uma doença linfoproliferativa de caráter benigno com ocorrência rara na população global. Os achados característicos da doença são emperopolese à microscopia e positividade para proteína S-100 à imuno-histoquímica. O caso deste artigo consiste em homem, 57 anos, apresentando convulsão de repetição, retenção urinária e ataxia. Foi obtido resultado satisfatório com o tratamento cirúrgico. O diagnóstico foi confirmado por imuno-histoquímica.

Abstract

Keywords

- ▶ ro sai-dorfmann disease
- ▶ seizures
- ▶ neurosurgery
- ▶ meningioma

The Rosai-Dorfman disease consists of benign lymphoproliferative disease with rare occurrence in the overall population. The characteristic findings of the disease are emperipolese on microscopy and positive for S-100 protein on immunohistochemistry. The index case of this article is to man, 57, with repetition of seizures, urinary retention and ataxia. It was obtained satisfactory results with surgical treatment. The diagnosis was confirmed by immunohistochemistry.

Introdução

Em 1969, a doença de Rosai-Dorfman foi relatada pela primeira vez como histiocitose sinusal com linfadenopatia maciça em um jovem negro.¹ A doença se apresenta com linfadenopatia cervical bilateral, indolor e maciça associada a mal-estar, febre, anemia normocítica, anemia hemolítica, neutrofilia, velocidade de hemossedimentação elevada e gamopatia policlonal.²

Estima-se que a incidência seja de 1 caso para cada 2 milhões de pessoas, afetando predominantemente crianças e adultos jovens, com ligeira predominância no sexo masculino.³ O envolvimento extranodal está documentado em 43% dos pacientes, ocasionalmente acompanhado de linfadenopatia. Os sítios extranodais, pela ordem decrescente de frequência, são pele, cavidade nasal, seios paranasais, pálpebra, órbita, osso, glândula salivar e sistema nervoso central. O sistema nervoso central pode ser envolvido em menos de 5%

Recebido
July 4, 2015
Aprovado
January 7, 2016
published online
Março 9, 2016

DOI <http://dx.doi.org/10.1055/s-0036-1578569>.
ISSN 0103-5355.

Copyright © 2018 by Thieme Publicações Ltda, Rio de Janeiro, Brazil

License terms



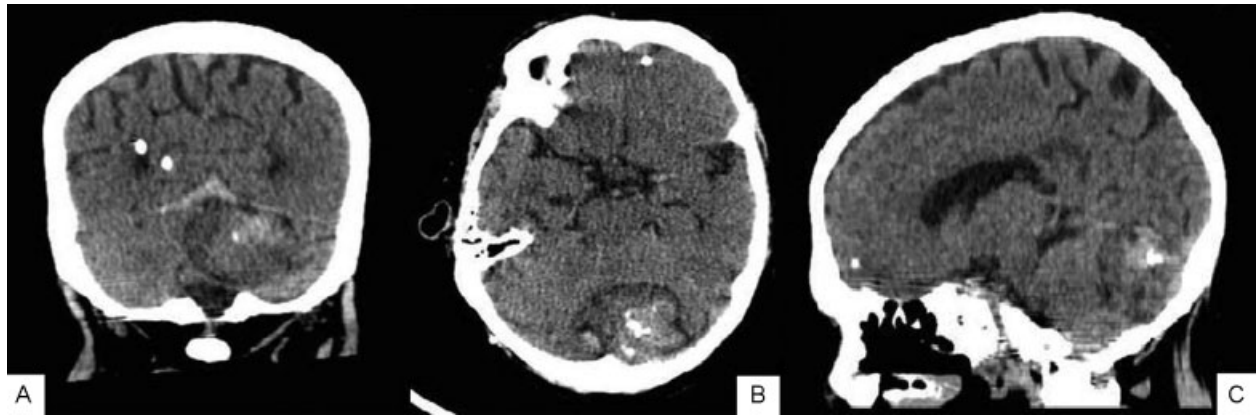


Fig. 1 Tomografia computadorizada de crânio evidenciando lesão em fossa posterior, adjacente à tenda do cerebelo. (A) corte coronal, (B) corte axial, (C) corte sagital.

dos casos, e em 90% destes, as leptomeninges são acometidas.⁴

Relato de Caso

Trata-se de um paciente do sexo masculino, com 57 anos ao diagnóstico. Apresentou-se com crises convulsivas de repetição, retenção urinária e ataxia. Tomografia computadorizada (TC) evidenciou formações expansivas heterogêneas em situação intraventricular ocupando a porção posterior do terceiro ventrículo e parte do ventrículo lateral direito, além de outra lesão extra-axial na fossa posterior. A **Fig. 1** demonstra estes achados.

Sugere-se que as lesões encontradas no exame de imagem podem corresponder a lesões primárias do revestimento meningotelial (meningiomas) na tenda do cerebelo, além de sinais de herniação subfalcina pelo efeito das massas intracranianas.

Durante a internação, o paciente apresentou melhora do quadro clínico com o uso de corticosteroides. Uma derivação ventriculoperitoneal foi realizada para atenuar a hidrocefalia. A cirurgia foi realizada por causa do suposto meningioma de tenda de cerebelo. Tanto a cirurgia quanto o pós-operatório se deram sem intercorrências.

O tumor, devidamente ressecado, foi encaminhado para exame anatomopatológico, sob a descrição de duas lesões expansivas cerebrais, uma em situação intraventricular no terceiro ventrículo lateral direito e a outra extra-axial na fossa posterior. A macroscopia apresentava-se como fragmentos irregulares de exérese de lesão de base de crânio, de aspecto macio e castanho-claro.

Na microscopia, foi descrita como fragmentos de lesão cerebral com proliferação de células com citoplasma microvacuolado de comportamento incerto e áreas de tecido conjuntivo denso com focos de calcificação distrófica. Foi recomendado, para elucidação diagnóstica, estudo de imuno-histoquímica.

O estudo de imuno-histoquímica sugeriu o diagnóstico de doença de Rosai-Dorfman por se tratar de fragmentos de parênquima cerebral hipercelular à custa de células histiocíticas, várias delas de aspecto xantomatoso, enquanto outras mostram citoplasma mais eosinofílico.

O marcador S-100 se revelou positivo (**Fig. 2**). Há infiltrado inflamatório crônico mononuclear de permeio, chamando a atenção pela presença de células com ocasional localização intracitoplasmática nos histiócitos (emperopolese).

Discussão

A idade e o sexo do paciente deste caso se aproximam da idade e do sexo dos pacientes de casos relatados na literatura.⁵⁻⁷ A apresentação clínica dos tumores intracranianos é dependente da localização do mesmo. O paciente deste relato apresentava crises convulsivas de repetição, retenção urinária e ataxia. Outros relatos incluem cefaleia e convulsão,⁷ além de declínio cognitivo, borramento visual e hemianopsia.⁴

Permanece obscura a origem da doença de Rosai-Dorfman, por vezes associada ao vírus Epstein-Barr,⁸ ou vírus da varicela-zóster, apresentando involução com uso de aciclovir.⁹ Também pode estar associada a outras desordens imunológicas, como anemia hemolítica, poliartrite, artrite reumatoide, glomerulonefrite, asma e diabetes juvenil.⁸ Desta forma, o presente estudo objetivou descrever um caso de doença de Rosai-Dorfman ocorrido no Sul do Brasil.

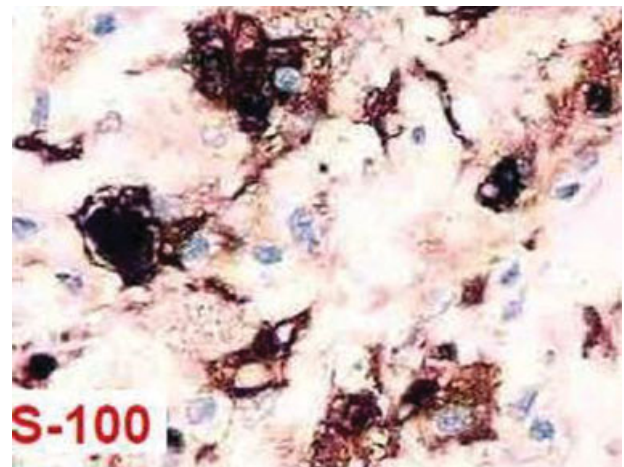


Fig. 2 Imagem do estudo imuno-histoquímico demonstrando histiócitos reativos à proteína S-100.

Não havendo sinal patognomônico, a radiologia sugere massa intracraniana. Deve-se considerar para diagnóstico diferencial, além do meningioma, granuloma eosinofílico, desordem linfoproliferativa, granuloma de células plasmáticas e doenças infecciosas.⁷ À tomografia computadorizada, os tumores da doença de Rosai-Dorfman se mostram homogêneos, lobulados, hiperatenuantes e sem calcificações.

Por sua vez, na ressonância magnética, na ponderação de T1, os tumores são homogêneos, lobulados, isointensos ao parênquima cerebral. Na ponderação de T2, as nodulações são heterogêneas, hipo/isointensos ao parênquima, e com intensidade semelhante à da dura-máter.⁴ Também apresentam sinal da “cauda dural,” indicando inserção na dura-máter das lesões.⁷

Dada a suspeita de meningioma, elegeu-se a cirurgia como opção terapêutica.¹⁰ A cirurgia, seguida ou não de corticoterapia, consiste na melhor opção terapêutica para os tumores da doença de Rosai-Dorfman.⁴

A descrição macroscópica na literatura é de massa amarelada de consistência elástica,⁴ ou branco-acinzentada,⁷ diferindo deste caso. Na microscopia, o fenômeno descrito como emperopolese consiste em histiócitos com grandes núcleos vesiculares possuindo citoplasma eosinofílico pálido contendo linfócitos ou eritrócitos em seu interior.⁴ A imunorreatividade para proteína S-100 é muito sugestiva de doença de Rosai-Dorfman.^{4,6,7} A imunorreatividade para marcadores CD1a deve ser negativa, sendo este, um marcador para histiocitose de Langerhans.⁶

Por possuir caráter benigno do tumor, a cirurgia com excisão parcial ou total tem resultado satisfatório.⁷ A cirurgia pode ser seguida de corticoterapia, quimioterapia antineoplásica e radioterapia.⁴ Resultados desfavoráveis foram relatados na doença multissistêmica extranodal, em anormalidades imunológicas ou envolvimento de rim, fígado e trato respiratório inferior.⁸ A doença de Rosai-Dorfman pode ter desfecho letal, apesar de tratamento intensivo com radioterapia externa, interferon, ciclosporina, metilprednisolona, VP16 e vimblastina.²

Conclusão

A literatura demonstra uma essência benigna para a doença de Rosai-Dorfman, no entanto, com etiologia obscura, po-

dendo acometer todas as faixas etárias e com manifestações clínicas heterogêneas.

A radiologia é incapaz de realizar diagnóstico fidedigno, sendo o principal diagnóstico diferencial dos meningiomas. A anatomia patológica é fundamental para a confirmação diagnóstica. A microscopia apresentou achado característico de emperopolese, e a imuno-histoquímica mostrou imunorreatividade para proteína S-100, não sendo observada reatividade para CD1a.

Deste modo, a cirurgia apresenta bons resultados quanto à sobrevida e tem sido adotada como método terapêutico de escolha.

Referências

- 1 Rosai J, Dorfman RF. Sinus histiocytosis with massive lymphadenopathy. A newly recognized benign clinicopathological entity. *Arch Pathol* 1969;87(1):63-70
- 2 Warriar R, Chauhan A, Jewan Y, Bansal S, Craver R. Rosai-Dorfman disease with central nervous system involvement. *Clin Adv Hematol Oncol* 2012;10(3):196-198
- 3 Mahzoni P, Zavareh MHT, Bagheri M, Hani N, Moqtader B. Intracranial ROSAI-DORFMAN Disease. *J Res Med Sci* 2012; 17(3):304-307
- 4 Adeleye AO, Amir G, Fraifeld S, Shoshan Y, Umansky F, Spektor S. Diagnosis and management of Rosai-Dorfman disease involving the central nervous system. *Neurol Res* 2010;32(6):572-578
- 5 Sameshima T, Morita A, Tanikawa R, Tsuboi T, Kitai R. Isolated Intracranial Rosai-Dorfman Disease Mimicking Convexity Meningioma: A Case Report. *J Clin Exp Pathol*. 2012;2(5):2-5
- 6 Konishi E, Ibayashi N, Yamamoto S, Scheithauer BW. Isolated intracranial Rosai-Dorfman disease (sinus histiocytosis with massive lymphadenopathy). *AJNR Am J Neuroradiol* 2003; 24(3):515-518
- 7 Chen S-C, Teo B-T, Yen P-S. Isolated Intracranial Rosai-Dorfman Disease: Report of 2 Cases and Review of the Literature. *Tzu Chi Med J*. 2007;19(2):90-93
- 8 Cooper SL, Jenrette JM. Rosai-Dorfman disease: management of CNS and systemic involvement. *Clin Adv Hematol Oncol* 2012; 10(3):199-202
- 9 Baildam EM, Ewing CI, D'Souza SW, Stevens RF. Sinus histiocytosis with massive lymphadenopathy (Rosai-Dorfman disease): response to acyclovir. *J R Soc Med* 1992;85(3):179-180
- 10 Melo-Souza SE. Tratamento das doenças neurológicas. Rio de Janeiro: Guanabara Koogan; 2000