

# Hemorragia vítrea após rotura de aneurisma cerebral: síndrome de Terson

## *Vitreous Hemorrhage after Aneurismal Rupture: Terson's Syndrome*

Rodrigo Becco de Souza<sup>1</sup> Guilherme Brasileiro de Aguiar<sup>1</sup> Sarah L.P. Weber<sup>1</sup>  
Juan Antonio Castro Flores<sup>1</sup> Mario Luiz Marques Conti<sup>1</sup> José Carlos Esteves Veiga<sup>1</sup>

<sup>1</sup>Santa Casa de São Paulo, School of Medical Sciences, São Paulo, SP, Brazil

Address for correspondence Guilherme Brasileiro Aguiar, MD, MSc, Santa Casa de São Paulo, School of Medical Sciences, São Paulo, SP, Brazil (e-mail: guilhermebraguiar@yahoo.com.br).

Arq Bras Neurocir 2018;37:163–166.

### Resumo

**Introdução** A síndrome de Terson é descrita como uma hemorragia intraocular consequente a hemorragia subaracnóideia espontânea (HSAe). O objetivo do presente artigo é descrever os casos de pacientes submetidos a tratamento neurocirúrgico de aneurisma cerebral roto diagnosticados com síndrome de Terson.

**Métodos** Foram incluídos no estudo os pacientes com diagnóstico de HSAe por rotura de aneurisma cerebral submetidos a tratamento em nosso serviço de neurocirurgia no período de dezembro de 2009 a dezembro de 2010. Os pacientes foram acompanhados por um período mínimo de 20 meses. Realizamos ainda a revisão da literatura e comparamos os dados obtidos com os disponíveis na literatura atual.

**Resultados** Foram incluídos no estudo 34 pacientes. Destes, 18 foram submetidos a tratamento endovascular e 16 foram submetidos a clipagem microcirúrgica. No grupo, houve mortalidade de 14,7% (cinco pacientes), mesmo percentual de pacientes que receberam diagnóstico de síndrome de Terson. Em relação à avaliação oftalmológica, todos os pacientes apresentaram hemovítreo ao exame de ultrassonografia ocular, sendo unilateral em apenas dois pacientes. Houve melhora da acuidade visual em todos os pacientes, sendo incompleta em apenas um deles.

**Conclusão** Síndrome de Terson é relativamente comum, e, por estar associada a maior mortalidade e ter um tratamento eficaz, deve ser investigada em todos os pacientes com HSAe.

### Palavras Chave

- ▶ hemorragia vítrea
- ▶ aneurisma cerebral
- ▶ hemorragia subaracnóideia
- ▶ vitrectomia

### Abstract

**Introduction** Terson's syndrome is described as an intraocular hemorrhage consequent to a spontaneous subarachnoid hemorrhage (SAH). We describe, in this article, cases of patients undergoing neurosurgical treatment of ruptured cerebral aneurysm at our institution over a period of one year, and who were diagnosed with Terson's syndrome.

**Methods** The study included patients with a diagnosis of SAH by rupture of a cerebral aneurysm undergoing treatment in our neurosurgical service from December 2009 to



**Keywords**

- ▶ vitreous hemorrhage
- ▶ cerebral aneurysm
- ▶ subarachnoid hemorrhage
- ▶ vitrectomy

December 2010. Patients were followed for a minimum of 20 months. We also performed a literature review and compared the data with those available in current literature.

**Results** The study included 34 patients. Of these, 18 underwent endovascular treatment and 16 underwent microsurgical clipping. In the group, mortality was 14.7% (5 patients). Among the group of 34 patients, five were diagnosed with Terson's Syndrome, which is an incidence of 14.7%. Regarding ophthalmologic evaluation, all patients had vitreous hemorrhage by ultrasound examination, being unilateral in only two patients. Visual acuity improved in all patients, being incomplete in only one of them.

**Conclusion** Terson's syndrome is relatively common, and is associated with higher mortality. Having effective treatment, it should be investigated in all patients with SAH.

**Introdução**

A síndrome de Terson foi descrita pela primeira vez por Albert Terson em 1900 como uma hemorragia intraocular consequente a uma hemorragia subaracnóidea espontânea (HSAe).<sup>1,2</sup> Trata-se de uma complicação de incidência variável, com evolução geralmente benigna, porém associada a maior morbimortalidade quando comparada a dos pacientes que não apresentaram a síndrome.<sup>1</sup> Descrevemos, no presente artigo, os casos de pacientes submetidos a tratamento neurocirúrgico de aneurisma cerebral roto que foram diagnosticados com síndrome de Terson.

**Métodos**

Foram incluídos no presente estudo os pacientes com diagnóstico de hemorragia subaracnóidea espontânea (HSAe) por ruptura de aneurisma cerebral submetidos a tratamento em nosso serviço de neurocirurgia no período de dezembro de 2009 a dezembro de 2010. Foram realizados tratamentos com microcirurgia vascular intracraniana ou por via endovascular, com embolização endossacular dos aneurismas. Foram revisados os prontuários destes pacientes, e foi realizada avaliação oftalmológica de todos os que apresentavam, espontaneamente, queixas de alterações visuais.

Os pacientes que, após avaliação oftalmológica, receberam o diagnóstico de síndrome de Terson têm sua evolução descrita. Nesta avaliação, foram realizados exames de acuidade visual, fundoscopia e ultrassonografia de órbita. Incluímos ainda a caracterização do quadro neurológico, assim como os achados aos exames de imagem. Os pacientes foram acompanhados por um período mínimo de 20 meses. Realizamos ainda a revisão da literatura e comparamos os dados obtidos com os disponíveis na literatura atual.

**Resultados**

Foram incluídos no estudo 34 pacientes com diagnóstico de HSAe por ruptura de aneurisma cerebral. Destes, 18 foram submetidos a tratamento endovascular e 16 a clipagem microcirúrgica. No grupo, houve mortalidade total de 14,7% (cinco pacientes).

Do total de 34 pacientes, cinco receberam o diagnóstico de síndrome de Terson (ST), o que representa uma incidência de 14,7%. A idade média dos pacientes com ST foi de 47 anos. Em relação à avaliação neurológica destes pacientes, observamos que três (60%) apresentaram ruptura de aneurismas do complexo comunicante anterior. A maioria dos pacientes apresentou HSAe classificada como Fisher 3, estando estes neurologicamente classificados como Hunt e Hess 2 (►Fig. 1A-1B). Além disso, quatro pacientes (80%) apresentavam aneurismas múltiplos.

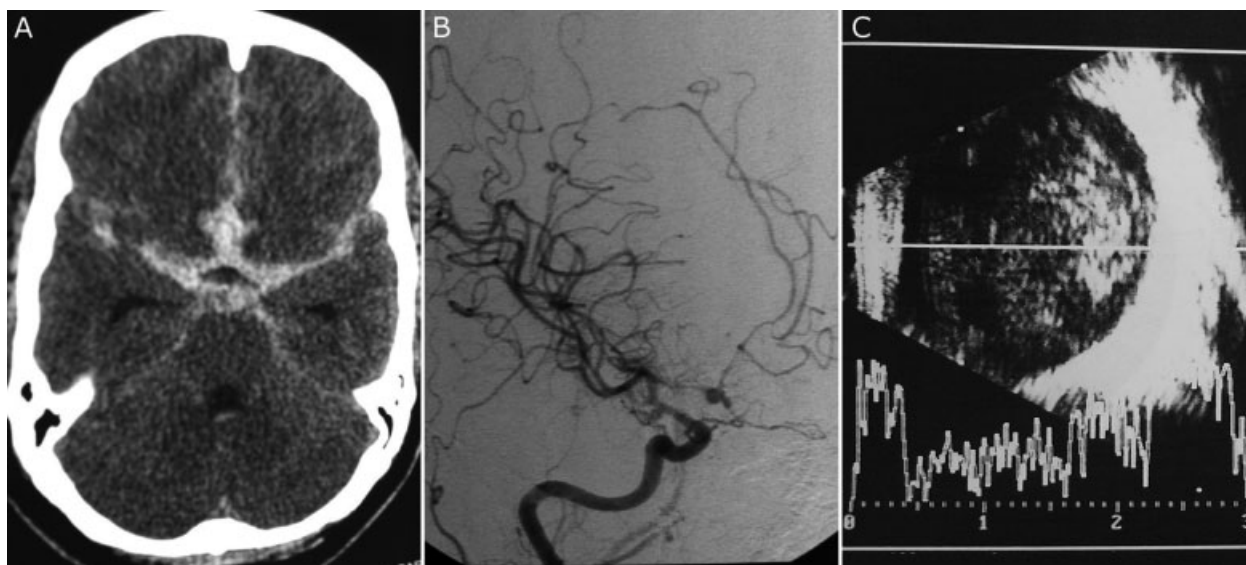
Em relação à avaliação oftalmológica, todos os pacientes apresentaram hemovítreo ao exame de ultrassonografia ocular (►Fig. 1C), sendo unilateral em apenas dois pacientes. Três pacientes foram submetidos a vitrectomia, e dois, a tratamento conservador. O início do quadro de síndrome de Terson variou de 7 a 17 dias após o íctus do sangramento. Observamos ainda que todos os pacientes apresentaram hipertensão arterial sistêmica (HAS) como comorbidade.

Houve melhora da acuidade visual em todos os pacientes, sendo incompleta em apenas um deles, o que corresponde ao acometimento final da visão de um olho, dos oito inicialmente acometidos. Os dados relativos a cada paciente são expostos nas ►Tabelas 1 e 2.

**Discussão**

Síndrome de Terson corresponde a uma hemorragia vítrea associada a hemorragia subaracnóidea espontânea.<sup>1</sup> Albert Terson foi um oftalmologista francês que descreveu os sinais clínicos desta síndrome em um paciente com HSAe em 1900.<sup>2</sup> Desde então, algum tipo de hemorragia intraocular (retiniana, sub-hialoide ou vítrea) tem sido documentada em 10–40% dos indivíduos com HSAe,<sup>3,4</sup> enquanto a hemorragia vítrea é relatada em 3–5% dos casos de HSAe.<sup>4</sup> Essa alteração neurooftalmológica pode apresentar-se desde 1 hora até 47 dias após o íctus.<sup>5</sup> Entre nossos casos, houve variação entre 7 e 17 dias para o início da síndrome. Na literatura, não há diferença significativa da incidência da síndrome entre os gêneros masculino e feminino<sup>6</sup>; porém, neste estudo, 80% eram pacientes do gênero feminino.

Acredita-se que dois principais mecanismos possam causar a hemorragia vítrea. O primeiro deles seria o aumento da pressão intracraniana forçaria o sangue dentro do espaço



**Fig. 1** (A) Tomografia computadorizada de crânio do paciente 2 demonstrando hemorragia subaracnóidea difusa, classificada como Fisher 3. (B) Angiografia carotídea direita do paciente 2 demonstrando aneurisma sacular em complexo comunicante anterior e vasoespasm. (C) Ultrassonografia ocular do paciente 2 demonstrando hemovítreo.

subaracnóideo e ao longo da bainha do nervo óptico. Desta forma, o sangue entraria na esclera através de uma região porosa e, a partir daí, no espaço vítreo.<sup>7</sup> A outra explicação seria a obstrução da drenagem venosa para o seio cavernoso pelo aumento da pressão intracraniana, que causaria estase sanguínea e hemorragia intraocular.<sup>5,8,9</sup> No entanto, esta segunda hipótese é refutada, tendo em vista que outras afecções que levam ao aumento da pressão intracraniana, ou mesmo do seio cavernoso, não resultam habitualmente em hemorragia intraocular.

Estudo de revisão sistemática, realizado por McCarron et al,<sup>1</sup> revelou que a incidência da ST em pacientes com HSAe variou de 3%, nos estudos retrospectivos, a 13%, nos estudos prospectivos. Uma série com 174 pacientes com HSAe revelou que a ST foi significativamente mais comum entre pacientes mais graves (escala de coma de Glasgow < 8 ou Hunt Hess > 3), que apresentavam hemorragias intracranianas mais severas (Fisher > 3).<sup>5</sup> No nosso estudo, encontramos uma incidência de ST de 14,7%, o que está de acordo com os dados disponíveis na literatura. Entretanto, os dados encontrados no

**Tabela 1** Caracterização dos pacientes com síndrome de Terson

Paciente	Idade	Localização do aneurisma roto	Localização de outros aneurismas	Olho acometido	Escala de Fisher	Escala de Hunt e Hess
1	38	ACoA	ACI e ACM E	Bilateral	3	2
2	41	ACoA	ACI D	Bilateral	3	2
3	50	ACoA	ACI D	Direito	3	2
4	58	ACA D	-	Direito	2	3
5	48	ACh D	Aoft D	Bilateral	2	2

Abreviações: ACoA, artéria comunicante anterior; ACI, artéria carótida interna; ACM: artéria cerebral média; ACA, artéria cerebral anterior; ACh, segmento coróideo da artéria carótida interna; Aoft, segmento oftálmico da artéria carótida interna; D, direito; E, esquerdo.

**Tabela 2** Caracterização clínica da síndrome de Terson nos pacientes do presente trabalho

Paciente	Tipo de tratamento realizado	Tempo entre a HSAe e o início da ST (dias)	Acuidade visual antes do tratamento da ST	Acuidade visual após o tratamento da ST
1	Conservador	11	MM-MM	1-1
2	Vit AO	7	MM-MM	1-1
3	Conservador	17	MM	1
4	Vit OD	17	MM	0,15
5	Vit AO	10	MM-MM	1-1

Abreviações: AO, ambos os olhos; HSAe, hemorragia subaracnoide espontânea; MM-MM, enxerga apenas movimento de mão em olho acometido; OD, olho direito; ST, síndrome de Terson; Vit, vitrectomia.

presente estudo são provavelmente subestimados, tendo em vista que só foram incluídos pacientes sintomáticos e com boa evolução do ponto de vista neurológico.

Em um estudo prospectivo de Garfinkle et al sobre 22 pacientes com HSAe,<sup>4</sup> três (50%) dos seis pacientes avaliados com a síndrome apresentavam aneurisma localizado no complexo comunicante anterior, sendo que somente um paciente apresentava aneurismas múltiplos. Em outro estudo prospectivo, este de Fountas et al, sobre sessenta pacientes acometidos por HSAe, dez deles apresentavam a ST.<sup>5</sup> Entre os pacientes desse estudo, 30% apresentavam aneurisma de artéria cerebral anterior, e 20%, de artéria carótida interna. Na nossa casuística, 60% dos pacientes apresentavam aneurisma roto localizado no complexo comunicante anterior. Além disso, curiosamente e sem semelhanças na literatura, 80% dos pacientes do presente estudo apresentavam aneurismas múltiplos.

Alguns autores sugerem que o tamanho e o número de hemorragias intraoculares têm relevância clínica,<sup>10</sup> assim como a relação entre a localização da hemorragia intracraniana e o acometimento uni ou bilateral dos olhos,<sup>11</sup> e mesmo o tipo de hemorragia intraocular e a mortalidade.<sup>12</sup>

Na revisão sistemática, citada acima (McCarron et al),<sup>1</sup> encontrou-se a mortalidade de pacientes com ST 4,8 vezes maior do que a de pacientes sem a ST (43% e 9%, respectivamente), enquanto Shaw e Landers<sup>13</sup> haviam concluído que a mortalidade entre os portadores da síndrome é apenas 2 vezes maior. Não pudemos inferir se há ou não aumento da mortalidade, pois o grupo em estudo é de pacientes tratados com sucesso, que obtiveram boa recuperação neurológica, e, portanto, não estão incluídos os pacientes com síndrome de Terson que evoluíram para óbito.

O tratamento de escolha da ST é, em geral, conservador, com melhora da acuidade visual e resolução completa do déficit em 6 meses.<sup>5</sup> Porém, em casos raros, podem ocorrer retinopatia proliferativa, descolamento de retina ou catarata.<sup>5</sup> Intervenção cirúrgica é reservada para casos em que não há melhora visual após 6 meses do início dos sintomas,<sup>5,14</sup> sendo a vitrectomia o procedimento de escolha.<sup>15</sup> Este procedimento, no entanto, pode estar associado a complicações como: dano retiniano, descolamento de retina, catarata, endoftalmite e recorrência de hemorragia retiniana.<sup>5</sup> Entretanto, após uma vitrectomia bem sucedida, é esperado que a maioria dos pacientes apresentem melhora completa da acuidade visual,<sup>16</sup> o que foi observado em nossos pacientes.

No presente estudo, três dos cinco pacientes necessitaram de intervenção cirúrgica oftalmológica (vitrectomia). Somente um dos oito olhos acometidos não obteve recuperação completa da visão após o tratamento, tenha sido este conservador ou cirúrgico. Considerando apenas os olhos submetidos a vitrectomia, quatro de cinco (80%) apresentaram reversão dos sintomas, com acuidade final de 1. Isso representa um resultado compatível com a literatura. Em estudo retrospectivo de Garweg et al,<sup>17</sup> 59,1% dos pacientes com ST apresentaram acuidade melhor que 0,8 após o tratamento com vitrectomia.

## Conclusão

A síndrome de Terson é relativamente frequente entre os pacientes acometidos por HSAe, e a manifestação clínica habitual é a redução da acuidade visual. O diagnóstico de ST deve ser precoce, tendo em vista a associação desta com pior prognóstico, e a reversibilidade do quadro oftalmológico através de conduta cirúrgica ou mesmo conservadora.

## Referências

- McCarron MO, Alberts MJ, McCarron P. A systematic review of Terson's syndrome: frequency and prognosis after subarachnoid haemorrhage. *J Neurol Neurosurg Psychiatry* 2004;75(3): 491-493
- Terson A. De l'hémorragie dans Le corps vitre au cours de L'émorragie cerebrale. *Clin Ophthalmol* 1900;6:309-312
- Fahmy JA. Fundal haemorrhages in ruptured intracranial aneurysms. I. Material, frequency and morphology. *Acta Ophthalmol (Copenh)* 1973;51(3):289-298
- Garfinkle AM, Danys IR, Nicolle DA, Colohan AR, Brem S. Terson's syndrome: a reversible cause of blindness following subarachnoid hemorrhage. *J Neurosurg* 1992;76(5):766-771
- Fountas KN, Kapsalaki EZ, Lee GP, et al. Terson hemorrhage in patients suffering aneurysmal subarachnoid hemorrhage: predisposing factors and prognostic significance. *J Neurosurg* 2008; 109(3):439-444
- He T, Wu LN, Chen B, Xing YQ. [Incidence and relative factors of Terson syndrome in patients with aneurysmal subarachnoid hemorrhage]. *Zhonghua Yan Ke Za Zhi* 2011;47(12):1096-1101
- Doubler FH, Marlow SB. A case of hemorrhage into the optic nerve sheath as a direct extension from a diffuse intra-meningeal hemorrhage caused by rupture of an aneurysm of a cerebral artery. *Arch Ophthalmol* 1917;46:533-536
- Medele RJ, Stummer W, Mueller AJ, Steiger HJ, Reulen HJ. Terson's syndrome in subarachnoid hemorrhage and severe brain injury accompanied by acutely raised intracranial pressure. *J Neurosurg* 1998;88(5):851-854
- Castren JA. Pathogenesis and treatment of Terson-syndrome. *Acta Ophthalmol (Copenh)* 1963;41:430-434
- Riddoch G, Goulden C. On the relationship between subarachnoid and intraocular haemorrhage. *Br J Ophthalmol* 1925;9(5):209-233
- Manschot WA. The fundus oculi in subarachnoid haemorrhage. *Acta Ophthalmol (Copenh)* 1944;22:281-299
- Shaw HE Jr, Landers MB, Sydnor CF. The significance of intraocular hemorrhages due to subarachnoid hemorrhage. *Ann Ophthalmol* 1977;9(11):1403-1405
- Shaw HE Jr, Landers MB III. Vitreous hemorrhage after intracranial hemorrhage. *Am J Ophthalmol* 1975;80(2):207-213
- Körner F, Meier-Gibbons F. [Vitrectomy in Terson syndrome. Report of 18 cases]. *Klin Monatsbl Augenheilkd* 1992;200(5): 468-471 (Ger.)
- Roux FX, Panthier JN, Tanghe YM, et al. Terson's syndrome and intraocular complications in meningeal hemorrhages (26 cases). *Neurochirurgie* 1991;37(2):106-110
- Schultz PN, Sobol WM, Weingeist TA. Long-term visual outcome in Terson syndrome. *Ophthalmology* 1991;98(12): 1814-1819
- Garweg JG, Koerner F. Outcome indicators for vitrectomy in Terson syndrome. *Acta Ophthalmol (Copenh)* 2009;87(2): 222-226