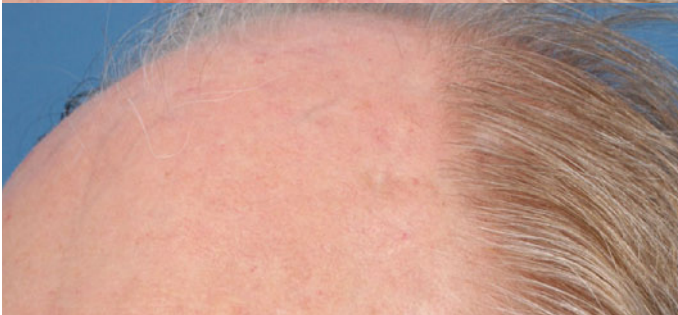
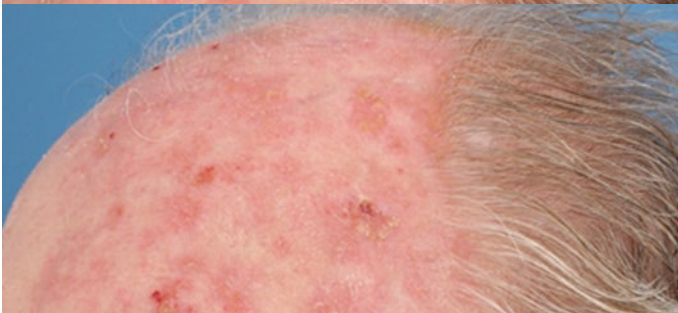
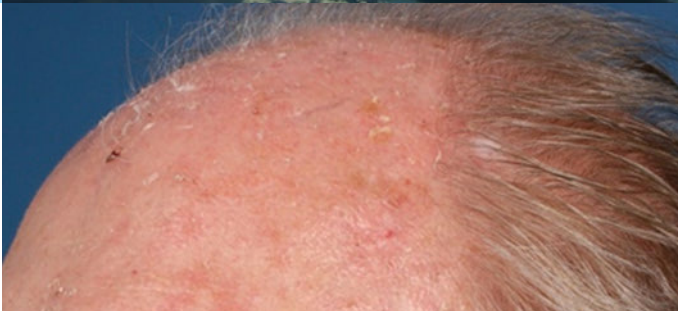Thieme

# Case Report

7/2016



## MAL-PDT mit Tageslicht

- Ein neues Kapitel in der Therapie aktinischer Keratosen

 GALDERMA

 Thieme

**Thieme Case Report**

Heft 7, 8. Jahrgang, Mai 2016  
ISSN 1611-7875

Dieser Thieme Case Report ist der Zeitschrift Aktuelle Dermatologie beigelegt.

Diese Ausgabe des Thieme Case Report wurde von der Firma Galderma Laboratorium GmbH, Düsseldorf, unterstützt.

**Herausgeber**

Prof. Dr. med. Rolf-Markus Szeimies  
Klinik für Dermatologie und Allergologie  
Knappschaftskrankenhaus  
Dorstener Straße 151, 45657 Recklinghausen  
E-Mail: Rolf-Markus.Szeimies@klinikum-vest.de

**Autoren**

Dr. med. Martina Hund  
Hautärzte Rzany & Hund  
Praxis für Dermatologie  
Kurfürstendamm 183, 10707 Berlin  
E-Mail: Hund@kudamm183.de

PD Dr. med. Peter Arne Gerber  
Universitätsklinikum Düsseldorf  
Klinik für Dermatologie  
Moorenstraße 5, 40225 Düsseldorf  
E-Mail: PeterArne.Gerber@med.uni-duesseldorf.de

Dr. med. Wolfgang G. Philipp-Dormston  
Hautzentrum Köln  
Schillingsrotter Straße 39–41, 50996 Köln  
E-Mail: mail@haut-zentrum.com

**Für den Verlag**

Joachim Ortleb  
Dr. Christoph Ortlund  
Lilian Hauser  
E-Mail: Joachim.Ortleb@thieme.de

**Vertrieb**

Malik Zighmi  
E-Mail: Malik.Zighmi@thieme.de

**Layout**

Werner Schulz  
E-Mail: Werner.Schulz@thieme.de

**Satz**

Ziegler + Müller, text form files, Kirchentellinsfurt

**Titelbild**

Quelle: Fotolia – yulia eniseyskaya,  
PD Dr. med. Peter Arne Gerber

**Verlag**

Georg Thieme Verlag KG Stuttgart · New York  
Rüdigerstr. 14, 70469 Stuttgart  
Postfach 30 11 20, 70451 Stuttgart  
Tel. 07 11/89 31-0, Fax 07 11/89 31-2 98  
Internet-Adresse: <http://www.thieme.de>

**Manuskripte**

Alle Manuskripte sind direkt an den Verlag zu senden. Grundsätzlich werden nur solche Manuskripte angenommen, die frei von Rechten Dritter sind. Für unaufgefordert eingesandte Manuskripte wird keine Haftung übernommen. Mit der Annahme des Manuskripts erwirbt der Verlag für die Dauer der gesetz-

lichen Schutzfrist (§ 64 UrHG) die ausschließliche Befugnis zur Wahrnehmung der Verwertungsrechte im Sinne der §§ 15 ff. des Urheberrechtsgesetzes, insbesondere auch das Recht der Übersetzung, der Vervielfältigung durch Fotokopie oder ähnliche Verfahren und der EDV-mäßigen Verwertung.

**Copyright**

Der Report und alle in ihm enthaltenen einzelnen Beiträge und Abbildungen sind für die Dauer des Urheberrechts geschützt. Jede Verwertung außerhalb der Grenzen des Urheberrechtsgesetzes ist ohne Zustimmung des Verlags unzulässig und strafbar. Das gilt insbesondere für Vervielfältigungen, Übersetzungen, Mikroverfilmungen und Einspeicherung und Verarbeitung in elektronischen Systemen.

**Fotokopien**

Fotokopien für den persönlichen und sonstigen Gebrauch dürfen nur von einzelnen Beiträgen oder Teilen davon als Einzelkopien hergestellt werden. Die Aufnahme des Reports in Lesezirkel ist nicht gestattet.

**Wichtiger Hinweis**

Wie jede Wissenschaft ist die Medizin ständigen Entwicklungen unterworfen. Forschung und klinische Erfahrung erweitern unsere Erkenntnisse, insbesondere was Behandlung und medikamentöse Therapie anbelangt. Soweit in diesem Heft eine Dosierung oder eine Applikation erwähnt wird, darf der Leser zwar darauf vertrauen, dass Autoren, Herausgeber und Verlag große Sorgfalt darauf verwandt haben, dass diese Angabe dem *Wissensstand bei Fertigstellung* des Reports entspricht.

Für Angaben über Dosierungsanweisungen und Applikationsformen kann vom Verlag jedoch keine Gewähr übernommen werden. *Jeder Benutzer ist angehalten*, durch sorgfältige Prüfung der Beipackzettel der verwendeten Präparate und gegebenenfalls nach Konsultation eines Spezialisten festzustellen, ob die dort gegebene Empfehlung für Dosierungen oder die Beachtung von Kontraindikationen gegenüber der Angabe in diesem Report abweicht. Eine solche Prüfung ist besonders wichtig bei selten verwendeten Präparaten oder solchen, die neu auf den Markt gebracht wurden. Jede Dosierung oder Applikation erfolgt auf eigene Gefahr des Benutzers. Autoren und Verlag appellieren an jeden Benutzer, ihm etwa auffallende Ungenauigkeiten dem Verlag mitzuteilen.

**Gebrauchsnamen**

Die Wiedergabe von Gebrauchsnamen, Handelsnamen, Warenbezeichnungen und dgl. in diesem Report berechtigt nicht zu der Annahme, dass solche Namen ohne Weiteres von jedermann benutzt werden dürfen; oft handelt es sich um gesetzlich geschützte eingetragene Warenzeichen, auch wenn sie nicht als solche gekennzeichnet sind.

**Printed in Belgium**

Kliemo Printing AG, Hütte 53, 4700 Eupen

© Georg Thieme Verlag KG  
Stuttgart · New York 2016

# Thieme

# Case Report

Editorial

Inhalt

7/2016

## Editorial

Die Inzidenz der nicht melanozytären Hauttumoren steigt stetig an. Hieraus resultiert ein hoher Bedarf an effizienten und seitens der Patienten akzeptierten Therapieoptionen.

Zur Behandlung der flächenhaften aktinischen Keratose im Sinne einer Feldkanzerisierung steht inzwischen eine Reihe therapeutischer Maßnahmen zur Verfügung. Die photodynamische Therapie (PDT) ist vor dem Hintergrund hoher Effektivität und exzellenter kosmetischer Ergebnisse eine attraktive Option. Weil die Behandlung in 1–2 Sitzungen jeweils innerhalb eines Tages durchgeführt wird, ist die PDT im Gegensatz zu topisch über Wochen anzuwendenden Präparaten nicht von einer kontinuierlichen Therapieadhärenz des Patienten abhängig. Die großflächige Anwendung der konventionellen PDT geht insbesondere bei stark lichtgeschädigter Haut mit zum Teil starken Schmerzen während der Belichtung mit kaltem Rotlicht einher, was wiederholte Einsätze bei manchem Patienten unmöglich macht.

Aktinische Keratosen sind jedoch eine chronische Erkrankung, die eine regelmäßige effiziente und tolerable Therapie erfordert. Zur Vereinfachung der PDT wurde daher die Tageslicht-PDT mit Metvix® Creme entwickelt. Bei dieser Form der PDT wird anstelle eines Belichtungssystems das Tageslicht zur Aktivierung des Photosensibilisators genutzt. Klinische Studien haben gezeigt, dass die Tageslicht-PDT mit Metvix® der konventionellen PDT in ihrer Wirksamkeit nicht unterlegen ist. Sie ist jedoch signifikant besser verträglich, da sie zu deutlich weniger Schmerzen während der Belichtung führt. Selbst große Flächen lassen sich damit in einer Sitzung behandeln. Dies führt zu einer sehr hohen Patientenakzeptanz. Zum Schutz der nicht betroffenen Haut des Patienten können durch vorherige Applikation chemischer Lichtschutzpräparate potenzielle unerwünschte Wirkungen des Sonnenlichts verhindert werden, ohne die Effektivität der PDT zu beeinträchtigen.

Die im Folgenden aufgeführten Fallberichte verdeutlichen exemplarisch die Einsatzmöglichkeiten der Tageslicht-PDT mit Metvix® Creme.



Prof. Dr. med. R.-M. Szeimies,  
Recklinghausen

2 Impressum

3 Editorial

4 Einleitung: MAL-PDT mit Tageslicht – Ein neuer „Player“ in der Behandlung aktinischer Keratosen

*Prof. Dr. med. R.-M. Szeimies,  
Recklinghausen*

6 Fall 1: Therapie einer AK-Feldkanzerisierung mit Metvix® Tageslicht-PDT bei einem Patienten mit Schmerzerfahrung unter konventioneller PDT

*Dr. med. Wolfgang G. Philipp-Dormston,  
Köln*

8 Fall 2: Erfolgreiche Therapie eines 87-jährigen Patienten mit aktinischer Feldkanzerisierung mittels Tageslicht-aktivierter Metvix®-PDT

*PD Dr. med. Peter Arne Gerber,  
Düsseldorf*

10 Fall 3: Tageslicht-PDT mit Metvix® Creme nach unvollständiger AK-Therapie unter Solaraze®

*Dr. med. Martina Hund, Berlin*

# Einleitung

## MAL-PDT mit Tageslicht – Ein neuer „Player“ in der Behandlung aktinischer Keratosen

Prof. Dr. med. R.-M. Szeimies

Klinik für Dermatologie und Allergologie, Knappschafts Krankenhaus, Recklinghausen

**Wer hätte gedacht, dass eine Erkrankung wie die aktinische Keratose (AK) innerhalb weniger Jahre so in den Fokus der modernen Dermatotherapie gerät? War die Behandlung von AK noch im Jahr 2000 in den USA unter kosmetischen Gesichtspunkten nicht erstattet worden, hat sich mittlerweile – getragen durch evidenzbasierte Forschung – ein breiter Konsens durchgesetzt, dass AK ein behandlungsbedürftiger Befund sind und selbst bei initialen Läsionen das Risiko der direkten Entstehung eines Plattenepithelkarzinoms (PEK) besteht [1].**

Gerade im Zuge steigender Lebenserwartung, geänderten Freizeitverhaltens und Zunahme der UV-Exposition bei Outdoor-Berufen ist das Auftreten von AK bei gering pigmentierter Haut häufig zu beobachten. Selbst bei klinisch noch unauffälligem und lediglich an Hautalterung erinnerndem Bild lassen sich molekularpathologisch bereits die typischen, für UV-Schäden kodierenden TP53-Mutationen nachweisen [2]. Das metachrone Auftreten von multiplen AK auf einer großen Fläche wie Gesicht, Kapillitium oder lichtexponierten Extremitäten wird auch als Feldkanzerisierung bezeichnet [3]. Die Erkrankung ist chronisch, und ein betroffener Patient wird langfristig dermatologischer Betreuung bedürfen, um die Entwicklung eines PEK zu vermeiden.

### Läsion oder Feld – welches Verfahren?

Klassische Therapieverfahren bei AK sind läsionsgerichtete Behandlungsformen wie Kürettage, Desikkation oder Kryochirurgie. Diese eignen sich jedoch nicht für die feldgerichtete Behandlung.

In den letzten Jahren wurde eine Vielzahl neuer Präparate für die AK-Therapie zugelassen. Allen Zulassungen ging umfangreiche präklinische und klinische Forschung voraus [4]. Einen be-

sonderen Stellenwert nimmt dabei die photodynamische Therapie (PDT) ein: In Form der klassischen MAL-PDT (Metvix® Creme und 37 J/cm<sup>2</sup> kaltes Rotlicht bei 630 nm) erstmals 2003 in Europa zugelassen, wurde das Indikationsspektrum schon bald über AK hinaus auf M. Bowen sowie Basalzellkarzinome erweitert. Der entscheidende Vorteil der PDT mit Metvix® Creme liegt dabei neben einer hohen Effektivität mit den vergleichsweise besten Abheilraten in dem ausgezeichneten kosmetischen Ergebnis und der je nach Indikation nur 1- oder 2-maligen Anwendung [5].

Auch der feldgerichtete Therapieansatz ist eine Domäne der PDT. Selbst initiale, z.T. noch inzipiente Läsionen lassen sich bei großflächiger Anwendung gut behandeln und kontrollieren; eine Verzögerung des Neuauftretens von AK um 6 Monate wurde beobachtet [6].

Therapieadhärenz und Patientenzufriedenheit sind bei der PDT sehr gut. Allerdings ist insbesondere die Schmerzhaftigkeit der PDT ein Aspekt, der bisher dazu führte, dass den Patienten bei der Behandlung großer Areale mitunter Analgetika oder andere Methoden der Schmerzausschaltung verabreicht werden mussten [7]. Es bestand daher das Ziel, auch die großflächige Anwendung der PDT zu optimieren. Bei vergleichbaren pharmakologischen Entwicklungen in der AK-Therapie führte der Einsatz niedriger konzentrierter Zubereitungen zwar zu weniger Nebenwirkungen. Dieses war allerdings mit einer geringeren Effektivität als beim ursprünglichen Produkt verbunden [8,9].

Basierend auf Arbeiten der Gruppe um Hans Christian Wulf aus Kopenhagen [10] gelang es, mit PDT unter Verwendung natürlichen Tages-



Prof. Dr. med. R.-M. Szeimies,  
Recklinghausen

lichts große Felder von AK bei gleichbleibender Effektivität zu behandeln und gleichzeitig die Schmerzen so signifikant zu verringern, dass Patienten, die sich bis dato einer konventionellen PDT (cPDT) unterzogen hatten, nach ihrer Erfahrung mit der Tageslicht-PDT letztere eindeutig präferierten [11].

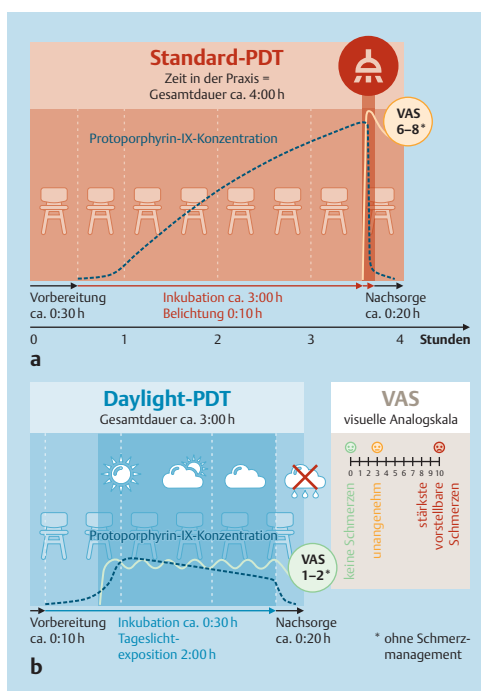
### Wirkprinzip der Tageslicht-PDT

Bei der Tageslicht-PDT macht man sich die präferenzielle Penetration des in der Metvix® Creme enthaltenen Wirkstoffes Methylaminolävulinat (MAL) durch abnormales Stratum corneum sowie den erhöhten Bedarf an Häm-Proteinen in neoplastischen Keratinozyten zunutze. Innerhalb von etwa 30 min nach Auftragung der Metvix® Creme beginnt sehr selektiv die Synthese von Präkursoren des roten Blutfarbstoffes, allen voran Protoporphyrin IX (PPIX). PPIX ist für die photodynamische Wirkung verantwortlich. Bei der cPDT mit einer Einwirkzeit von 3 h unter Okklusion bildet sich eine hohe PPIX-Konzentration in den erkrankten Zellen. Teilweise diffundiert PPIX aufgrund des Konzentrationsgefälles auch in die Umgebung bis hin zu freien Nervenendigungen in der Epidermis. Bei der nachfolgenden Belichtung mit kaltem Rotlicht und der Bildung zytotoxischer reaktiver Sauerstoffspezies (ROS) kommt es daher zu Schmerzempfindungen, die je nach Größe der behandelten Fläche sehr stark ausgeprägt sein können (Abb. 1 a).

Wird mit der Lichtexposition jedoch innerhalb der ersten halben Stunde der Inkubation mit MAL begonnen, hat sich außerhalb der Zielzellen noch keine nennenswerte PPIX-Konzentration aufgebaut. Die einstrahlenden Quanten des natürlichen Tageslichts mit den spektralen Anteilen (blau bis rot), die das PPIX-Molekül anregen, führen zur Bildung von ROS überwiegend in erkrankten Zellen und damit zu deren Nekrose und Apoptose. Die Konsequenz ist eine weitgehende Reduktion der Schmerzempfindung bis hin zur völligen Schmerzfreiheit während des Belichtungsvorgangs (Abb. 1 b).

### Tageslicht-PDT – die Evidenz

Im Rahmen zweier großer Zulassungsstudien, die in Australien und Europa durchgeführt wurden, konnte mittlerweile bei über 200 Patienten die Wirksamkeit der Tageslicht-PDT sowie die deutliche Schmerzreduktion im Vergleich zur cPDT gezeigt werden. In der australischen COMET-1-Studie traten bei 82% der mit Tages-



**Abb. 1** Ablauf der konventionellen PDT (a) und der Tageslicht-PDT (b). Dargestellt ist jeweils die zeitliche Dauer, die Akkumulation des Photosensibilisators (graue gestrichelte Linie) sowie der Schmerzscore während der Belichtung anhand der VAS (visuelle Analogskala) (durchgezogene Linie; grün = keine Schmerzen, rot = stärkste vorstellbare Schmerzen) (aus [12]).

licht-PDT behandelten Patienten überhaupt keine Schmerzen auf; bei der europäischen COMET-2-Studie waren es sogar 91% [13, 14].

Die Effektivität der Studientherapien unterschied sich in beiden Studien nicht signifikant voneinander. Die vollständige Abheilungsrate lag 12 Wochen nach Tageslicht-PDT in der COMET-1-Studie bei 89% (cPDT: 93%) und in der COMET-2-Studie bei 70% (cPDT: 74%). Der Unterschied in der Größenordnung der Abheilungsraten ist damit zu erklären, dass in COMET-1 hauptsächlich AK mit Olsen-Typ 1, in COMET-2 jedoch AK der Olsen-Typen 1 und 2 in nahezu gleichem Verhältnis behandelt wurden.

### Tageslicht-PDT – wie geschaffen für den Einsatz in der Praxis!

Während die cPDT einen relativ hohen räumlichen und apparativen Aufwand benötigt und eine spezielle Schulung für das Patientenmanagement erforderlich ist, kann die Tageslicht-PDT recht einfach in den Praxisalltag integriert werden. Sie benötigt keine zusätzlichen Lampensysteme und ist leicht zu erlernen. Die Abläufe lassen sich außerdem gut an medizinisches Assistenzpersonal delegieren, wenn nicht sogar der Patient selbst wesentliche Aufgaben wie z.B. das Auftragen des UV-Schutzes vor der Therapie übernehmen kann. In den folgenden Fallbeispielen wird der erfolgreiche Einsatz der Tageslicht-PDT demonstriert.

## Fall 1

# Therapie einer AK-Feldkanzerisierung mit Metvix®-Tageslicht-PDT bei einem Patienten mit Schmerzerfahrung unter konventioneller PDT

Dr. med. Wolfgang G. Philipp-Dormston

Hautzentrum Köln

**Bei einem 71 Jahre alten Patienten mit Feldkanzerisierung der Stirn war eine 2-stufige konventionelle PDT des befallenen Areals geplant. Aufgrund starker Schmerzentwicklung während der konventionellen PDT wurde die PDT auf der 2. Stirnhälfte als Tageslicht-PDT mit Metvix® Creme durchgeführt.**

Ein 71-jähriger Patient (180 cm groß, 87 kg Körpergewicht) mit gutem Allgemeinzustand und ohne relevante Begleiterkrankungen oder -therapien präsentierte sich mit multiplen aktinischen Keratosen (AK) der Schweregrade 1 und 2 nach Olsen in unserer Privatpraxis. Der Befund einer AK konnte nach Probenentnahme histologisch gesichert werden. Klinisch ergab sich das Bild einer Feldkanzerisierung der gesamten frontalen Region.

### Behandlungsverlauf

Mit dem Patienten wurde vereinbart, eine konventionelle PDT seiner AK-Feldkanzerisierung mit Metvix® Creme durchzuführen. Diese sollte in 2 Sitzungen erfolgen, sodass in einem 1. Schritt die rechte Hälfte der Stirn behandelt wurde. Eine Woche später sollte dann die 2. Stirnhälfte derselben Therapie unterzogen werden.

Die konventionelle PDT des rechten Stirnbereichs wurde gemäß zugelassenem Standardprotokoll für Metvix® Creme durchgeführt. Nach Aufrauen der aktinischen Keratosen und Abtragen von Hyperkeratosen erfolgte eine okklusive Anwendung von Metvix® Creme über 3 h. Anschließend wurde das behandelte Areal gesäubert und mit der Aktilite® CL 128 für 8 min belichtet. Die Belichtung wurde vom Patienten als sehr schmerzhaft empfunden. Auf einer visuellen Analogskala von 0 (keine Schmerzen)

bis 10 (schlimmster vorstellbarer Schmerz) bewertete der Patient die Schmerzhaftigkeit mit einer 7.

Die Schmerzen, die der Patient während der Belichtung mit kaltem Rotlicht erfahren hatte, führten zu einer Erörterung alternativer Therapieverfahren für die 2. Hälfte der Stirn. Der Patient erklärte sich einverstanden, hier eine Tageslicht-PDT mit Metvix® Creme durchführen zu lassen. Die Behandlung wurde nach Abheilen der phototoxischen Reaktionen nach der konventionellen Rotlicht-PDT vorgenommen.

Für die Metvix® PDT mit Tageslicht wurden vorhandene Hyperkeratosen abgetragen. Auf Kopf und Gesicht des Patienten wurde ein adäquater UV-Schutz (Actinica® Lotion) aufgetragen; anschließend wurde auf die linke Hälfte der Stirn Metvix® Creme appliziert. Der Patient begab sich innerhalb der folgenden halben Stunde ins Freie und hielt sich dort für etwa 2 Stunden auf. Direkte Sonne wurde vermieden. Den Rest des Tages verbrachte der Patient zu Hause.

Diese Form der PDT wurde vom Patienten als deutlich angenehmer empfunden. Bei einer anschließenden Befragung nach Schmerzen, die er während der Tageslichtexposition empfunden habe, gab er eine 1 an (visuelle Analogskala von 0 bis 10; siehe oben).

Sowohl bei der konventionellen PDT als auch bei der Tageslicht-PDT traten phototoxische Reaktionen im Behandlungsareal auf. Hierbei handelte es sich vor allem um Erythem, Ödem sowie eine ausgeprägte Pustulosis. In Summe waren die Nebenwirkungen nach konventioneller PDT als mittelschwer bis schwer zu bewerten. Im Vergleich dazu waren die phototoxischen



Dr. med. Wolfgang G. Philipp-Dormston, Köln

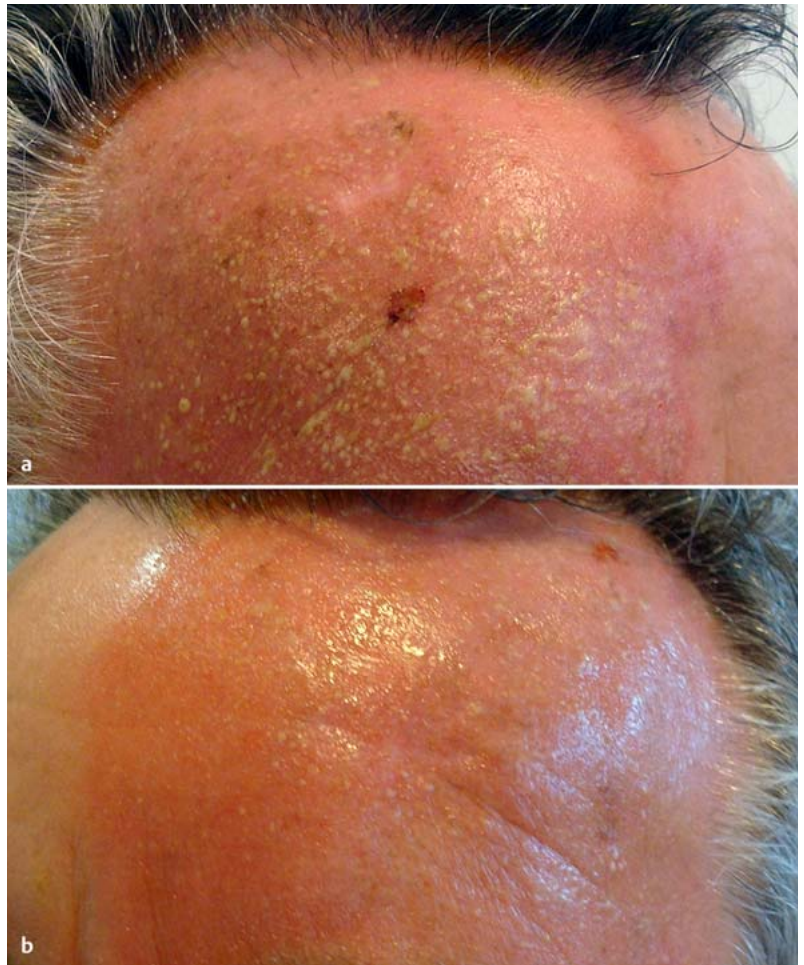Reaktionen nach Tageslicht-PDT deutlich weniger stark ausgeprägt. Abbildungen **2a** und **b** zeigen die Stirn des Patienten jeweils 3 Tage nach konventioneller PDT (Abb. **2a**; ausgeprägte Rötung und Pustulosis zu erkennen) und nach Tageslicht-PDT (Abb. **2b**; schwache Pustulosis bei mittelschwerer Rötung).

### Therapieergebnis

Jeweils 3 und 6 Monate nach den Therapien wurde der Patient zu einem Kontrolltermin in die Praxis gebeten. Sowohl die mit konventioneller PDT als auch die mit Tageslicht-PDT behandelten Areale auf der Stirn des Patienten zeigten eine komplette Abheilung ohne Residuen. Im Rahmen der Kontrolluntersuchungen wurden des Weiteren keine neuen AK im Stirnbereich diagnostiziert.

### Fazit für die Praxis

Die klinische Effektivität der Tageslicht-PDT mit Metvix® Creme ist mit der einer konventionellen PDT mit Metvix® Creme vergleichbar. Vorteilhaft sind die deutlich geringeren Schmerzen bei der Tageslichtexposition im Vergleich zur Belichtung mit einer Rotlichtquelle sowie die milder ausgeprägten phototoxischen Reaktionen.



**Abb. 2** Phototoxische Reaktionen auf (a) konventionelle PDT sowie (b) Tageslicht-PDT mit Metvix® Creme jeweils an Tag 3 nach Therapie. Quelle: Dr. Wolfgang G. Philipp-Dormston, Hautzentrum Köln.

## Fall 2

# Erfolgreiche Therapie eines 87-jährigen Patienten mit aktinischer Feldkanzerisierung mittels Tageslicht-aktivierter Metvix®-PDT

PD Dr. med. Peter Arne Gerber

Klinik für Dermatologie, Universitätsklinikum Düsseldorf

**Nach 2-maliger Tageslicht-PDT mit Metvix® Creme zeigt ein 87 Jahre alter Patient, der mit Feldkanzerisierung vorstellig wurde, eine komplette Regredienz aller aktinischen Keratosen im Behandlungsareal.**

Der 87-jährige Patient wurde 2015 mit einer Feldkanzerisierung des Gesichts und der Kopfhaut in unserer Klinik vorstellig. Er zeigt in der Anamnese einen Zustand nach multiplen Plattenepithelkarzinomen sowie nach malignem Melanom (Erstdiagnose 2001). Nach Erörterung der Therapiemöglichkeiten wurde eine Tageslicht-PDT mit Metvix® Creme vereinbart und im Juli 2015 durchgeführt.

### Behandlungsverlauf

Da die aktinische Feldkanzerisierung (Grad 1–3 nach Olsen) einige Hyperkeratosen zeigte, wurden diese im Rahmen der Läsionsvorbereitung vor der Tageslicht-PDT mittels 2940 nm Erbium:YAG-Laser abgetragen (MCL31 Dermablate, Asclepion Laser Technologies; Einstellungen: Spot 2 mm; Fluence 18 J/cm<sup>2</sup>; Pulsdauer 300 µs). Als Sonnenschutz wurde Actinica® Lotion auf Kopf und Gesicht des Patienten aufgetragen. Die anschließende Applikation der Metvix® Creme erfolgte durch ärztliches Personal in unserer Klinik. Der Patient begab sich direkt nach Auftragen der Creme innerhalb von 30 min in seinen Garten zur Aktivierung des Photosensibilisators durch Tageslicht. Da der Therapietag ein sonniger Tag war, hielt sich der Patient für gut 2 h unter einem Sonnenschirm auf. Diese Zeit wurde von ihm als nahezu schmerzfrei wahrgenommen. Als er sich während der Tageslichtexposition zum Gießen seiner Blumen kurz in die direkte Sonne begab, berichtete er von einem Stechen auf der Kopfhaut.



PD Dr. med. Peter Arne Gerber, Düsseldorf

Nach Entfernen der Creme durch Abwaschen hielt sich der Patient im Anschluss wie vereinbart in seiner Wohnung auf.

Die phototoxischen Reaktionen nach der Tageslicht-PDT, vor allem Erythem und Krustenbildung im Verlauf der Abheilung, waren im Rahmen des Erwarteten und zeigten keine Besonderheiten. Eine über blande Hautpflege hinausgehende Therapie war zur Unterstützung der Wundheilung nicht erforderlich. Bereits eine Woche nach der Tageslicht-PDT zeigt der Patient eine gute Abheilung der phototoxischen Reaktionen.

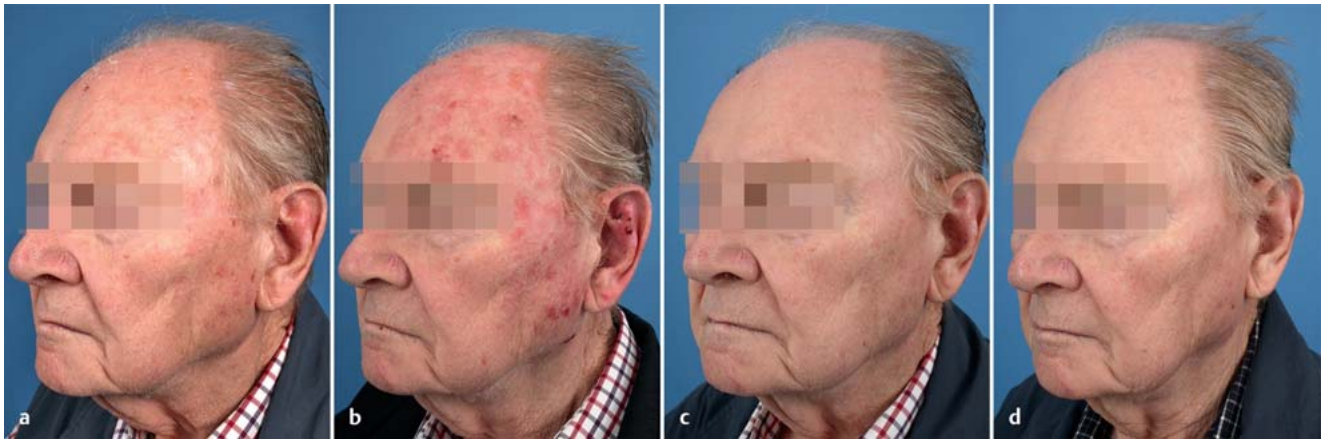Nach der 1. Tageslicht-PDT wurden vereinzelte leichtgradige, vor allem tastbare Restläsionen beobachtet, weshalb mit dem Patienten für September 2015 die Durchführung einer 2. Tageslicht-PDT vereinbart wurde.

In Vorbereitung der 2. Sitzung war keine Abtragung verbliebener Hyperkeratosen erforderlich. Vor Auftragen von Actinica® Lotion und Metvix® Creme wurde die Haut durch Abreiben mit einer feuchten Mullkompressen entfettet und desinfiziert. Die Tageslichtexposition erfolgte nach dem für die 1. PDT erfolgreich angewandten Schema für 2 Stunden. Erneut kam es zu den erwarteten phototoxischen Reaktionen, die jedoch im Vergleich zur 1. Therapie geringer ausfielen.

### Therapieergebnis

Nach 2 Sitzungen Tageslicht-PDT mit Metvix® Creme zeigt der Patient ein sehr gutes Ansprechen auf die Therapie mit kompletter Regredienz aller aktinischer Keratosen. Die Verträglich-





**Abb. 3** Tageslicht-PDT mit Metvix® Creme bei Feldkanzerisierung. Die Abbildungen zeigen den Patienten vor (a), 4 Tage (b) und 1 Woche nach der 1. PDT (c) sowie nach Abheilung der phototoxischen Reaktionen nach der 2. Tageslicht-PDT (d). Quelle: PD Dr. Peter Arne Gerber, Klinik für Dermatologie, Universitätsklinikum Düsseldorf.

lichkeit kann als sehr gut und nahezu schmerzfrei bezeichnet werden, sodass der Patient die Therapie jederzeit wieder durchführen würde.

#### Fazit für die Praxis

Die Tageslicht-PDT mit Metvix® Creme ist hoch effektiv und sehr gut verträglich, da sie annähernd keine Schmerzen verursacht. Durch die etwa 2-stündige Tageslichtexposition, die der Patient selbst steuert, ist sie überaus praktikabel. Eine Tageslichtexposition im Schatten (z. B. unter einem Sonnenschirm) ist effektiv und in der Regel für den Patienten besser verträglich.

## Fall 3

# Tageslicht-PDT mit Metvix® Creme nach unvollständiger AK-Therapie unter Solaraze®

Dr. med. Martina Hund

Hautärzte Rzany & Hund, Praxis für Dermatologie, Berlin

**Trotz konsequenter Therapie mit Solaraze® Gel verblieben bei einer 69-jährigen Patientin aktinische Keratosen im Gesicht. Aus diesem Grund wurde eine Tageslicht-PDT mit Metvix® Creme durchgeführt. Zur Penetrationsverbesserung wurde die Haut nach Auftragen der Metvix® Creme mit Microneedling behandelt.**

Die heute 69-jährige Patientin mit Hauttyp II präsentierte sich Juni 2013 mit multiplen aktinischen Keratosen (AK) im Gesichtsbereich. Klinisch zeigten sich die Läsionen als AK Grad 1 bis 2. Die Diagnose der Läsionen war auflichtmikroskopisch bestätigt worden. Im Juli 2012 war bei der Patientin aus ästhetischen Gründen eine fraktionierte CO<sub>2</sub>-Laserbehandlung aufgrund aktinischer Elastose durchgeführt worden.

Zur Therapie der AK war im Juni 2013 die 2-mal tägliche Applikation von Solaraze® Gel kombiniert mit der täglichen Anwendung von Actinica® Lotion verordnet worden. Die Therapie wurde von der Patientin konsequent über den Zeitraum von etwa 12 Monaten angewandt. Da es unter dieser Therapie nicht zur zufriedenstellenden Abheilung der AKs kam, wurde mit der Patientin die Möglichkeit einer Tageslicht-PDT mit Metvix® Creme diskutiert und für Juli 2014 vereinbart. Drei Wochen vor der Tageslicht-PDT wurde ein Liquid Lift mit Hyaluronsäure-Skinboostern durchgeführt (Restylane vital®).

### Behandlungsverlauf

Zu Beginn der Therapie wurde in unserer Praxis Actinica® Lotion auf den zu therapierenden Bereich aufgetragen. Nach einer Einwirkzeit von etwa 20 min wurde eine komplette Tube Metvix® Creme (2 g) durch die Autorin gleichmäßig auf dem gesamten Gesicht der Patientin unter Aussparung der periokulären Region ver-

teilt. Anschließend wurde zur Optimierung der Penetration ein Microneedling mit einem Dermaroller (0,5 mm Nadellänge) durchgeführt, wobei die Patientin ein leichtes Brennen der Haut verspürte.

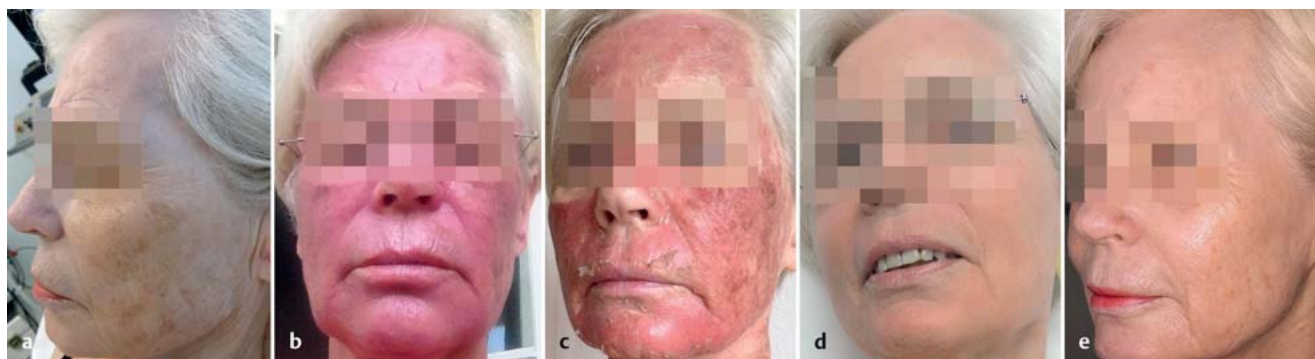Die Tageslichtexposition wurde etwa 30 min nach Applikation der Metvix® Creme begonnen, für 2 h auf dem heimischen Balkon durchgeführt und von der Patientin als schmerzfrei beschrieben. Anschließend wurde die auf der Haut verbliebene Creme abgewaschen. Die Patientin hielt sich im Folgenden in ihrer Wohnung auf. Direkt nach der Tageslicht-PDT sowie in den darauf folgenden Tagen berichtete sie von einem Gefühl der Müdigkeit (eine bekannte, gelegentlich und vorübergehend auftretende Nebenwirkung der PDT).

Die Patientin entwickelte nach der Tageslicht-PDT eine starke phototoxische Reaktion mit Erythem und Schwellung des Gesichts, die zu einem Spannungsgefühl der Haut führte. Im weiteren Verlauf der Abheilung bildeten sich Pusteln, epidermolytische Areale sowie Krusten mit nachfolgender, als stark juckend beschriebener lamelläre Desquamation der Epidermis.

Nach kompletter Exfoliation verblieb ein leichtes Resterythem, das bis Tag 30 nach der Tageslicht-PDT anhält. Im Wundheilungsverlauf kamen Cicalfate® Wundpflegecreme und Fucidine® Salbe in Kombination mit feucht-kühlen Umschlägen zur Anwendung. Die Patientin verwendete konsequenterweise morgens weiterhin Actinica® Lotion.



Dr. med. Martina Hund,  
Berlin



**Abb. 4** 69-jährige Patienten vor Tageslicht-PDT (a), 1 Tag (b), 6 Tage (c) und 13 Tage (d) sowie 1 Jahr (e) nach Durchführung der Tageslicht-PDT mit Metvix® Creme.

## Therapieergebnis

Bei der Kontrolluntersuchung 4 Wochen nach der Therapie zeigte sich eine weitgehende klinische Abheilung aller AK bis auf eine solitär verbliebene Läsion im Stirnbereich. Darüber hinaus wurden ein signifikantes Abblässen der nebenbefundlichen Lentigines solares sowie eine deutliche Verfeinerung und Straffung der Hautoberflächenstruktur und Besserung der Elastose beobachtet. Im weiteren Verlauf wurde von der Patientin täglicher UV-Schutz mit Actinica® Lotion betrieben.

Insgesamt war die Patientin mit dem medizinischen und dem gesamtästhetischen Ergebnis der Behandlung so hoch zufrieden, dass sie sich im Juli 2015 erneut einer Tageslicht-PDT des gesamten Gesichts unterzog.

### Fazit für die Praxis

Die Tageslicht-PDT mit Metvix® Creme ist eine AK-Therapie mit sehr gutem klinischen und kosmetischen Ergebnis. Obwohl mit phototoxischen Reaktionen zu rechnen ist, ist die Tageslichtexposition im Rahmen der PDT selbst schmerzfrei. Die Wundheilung kann vom Patienten durch kühlende Umschläge und Anwendung entsprechend verordneter Arzneimittel und Kosmetika erfolgreich selbst unterstützt werden.

### Praxistipp von Dr. Martina Hund

Dermaroller zum Microneedling können die Absorption von Arzneistoffen in die Epidermis erhöhen.

## Literatur

- 1 Fernández-Figueras MT, Carrato C, Sáenz X et al. Actinic keratosis with atypical basal cells (AK I) is the most common lesion associated with invasive squamous cell carcinoma of the skin. *J Eur Acad Dermatol Venereol* 2015; 29: 991–997
- 2 Szeimies RM, Torezan L, Niwa A et al. Clinical, histopathological and immunohistochemical assessment of human skin field cancerization before and after photodynamic therapy. *Br J Dermatol* 2012; 167: 150–159
- 3 Stockfleth E. The paradigm shift in treating actinic keratosis: a comprehensive strategy. *J Drugs Dermatol* 2012; 11: 1462–1467
- 4 Strunk T, Szeimies RM. Actinic keratoses. Pathogenesis, clinical aspect and modern therapeutic options. *Hautarzt* 2014; 65: 241–252
- 5 Morton CA, Szeimies RM, Sidoroff A et al. European guidelines for topical photodynamic therapy part 1: treatment delivery and current indications – actinic keratoses, Bowen's disease, basal cell carcinoma. *J Eur Acad Dermatol Venereol* 2013; 27: 536–544
- 6 Apalla Z, Sotiriou E, Chovarda E et al. Skin cancer: preventive photodynamic therapy in patients with face and scalp cancerization. A randomized placebo-controlled study. *Br J Dermatol* 2010; 162: 171–175
- 7 Klein A, Karrer S, Horner C et al. Comparing cold-air analgesia, systemically administered analgesia and scalp nerve blocks for pain management during photodynamic therapy for actinic keratosis of the scalp presenting as field cancerization: a randomized controlled trial. *Br J Dermatol* 2015; 173: 192–200
- 8 Szeimies RM, Gerritsen MJ, Gupta G et al. Imiquimod 5% cream for the treatment of actinic keratosis: results from a phase III, randomized, double-blind, vehicle-controlled, clinical trial with histology. *J Am Acad Dermatol* 2004; 51: 547–555
- 9 Stockfleth E, Sibbring GC, Alarcon I. New topical treatment options for actinic keratosis: a systematic review. *Acta Derm Venereol* 2016; 96: 17–22
- 10 Wiegell SR, Haedersdal M, Philipsen PA et al. Continuous activation of PpIX by daylight is as effective as and less painful than conventional photodynamic therapy for actinic keratoses; a randomized, controlled, single-blinded study. *Br J Dermatol* 2008; 158: 740–746
- 11 Wiegell SR, Wulf HC, Szeimies RM et al. Daylight photodynamic therapy for actinic keratosis: an international consensus. *International Society for Photodynamic Therapy in Dermatology. J Eur Acad Dermatol Venereol* 2012; 26: 673–679
- 12 Philipp-Dormston WG, Karrer S, Petering H et al. MAL-PDT mit Tageslicht – Aktuelle Datenlage und praxisorientierte Empfehlungen eines Expertentreffens. *J Dtsch Dermatol Ges* 2015; 13: 1240–1249
- 13 Rubel DM, Spelman L, Murrell DF et al. Daylight photodynamic therapy with methyl aminolevulinate cream as a convenient, similarly effective, nearly painless alternative to conventional photodynamic therapy in actinic keratosis treatment: a randomized controlled trial. *Br J Dermatol* 2014; 171: 1164–1171
- 14 Lacour JP, Ulrich C, Gilaberte Y et al. Daylight photodynamic therapy with methyl aminolevulinate cream is effective and nearly painless in treating actinic keratoses: a randomised, investigator-blinded, controlled, phase III study throughout Europe. *J Eur Acad Dermatol Venereol* 2015; 29: 2342–2348

**Metvix® 160 mg/g Creme. Wirkstoff:** Methyl (5-amino-4-oxopentanoat) (als Hydrochlorid). **Zusammensetzung:** 1 g Creme enthält 160 mg Methyl (5-amino-4-oxopentanoat) (als Hydrochlorid). Sonstige Bestandteile: Selbstemulgierendes Glycerolmonostearat, Cetylstearylalkohol (Ph. Eur.), Macrogolstearat 2000, Methyl (4-hydroxybenzoat), Propyl (4-hydroxybenzoat), Natriumedetat (Ph. Eur.), Glycerol, Weißes Vaseline, Cholesterin, Isopropylmyristat (Ph. Eur.), Erdnussöl, raffiniertes Mandelöl, (Z)-Octadec-9-en-1-ol, Gereinigtes Wasser. **Anwendungsgebiete:** Behandlung von dünnen oder nicht-hyperkeratotischen und nicht-pigmentierten aktinischen Keratosen (AK) auf Gesicht oder Kopfhaut, wenn andere Therapien als weniger geeignet angesehen werden. Nur zur Behandlung von oberflächlichen und/oder nodulären Basaliomen (BCC), für deren Behandlung andere verfügbare Therapien aufgrund der möglichen Morbidität im Zusammenhang mit der Behandlung und der geringen kosmetischen Ergebnisse nicht geeignet scheinen, wie etwa Läsionen im mittleren Gesichtsbereich oder an den Ohren, Läsionen auf schwer sonengeschädigter Haut, bei großflächigen oder rezidivierenden Läsionen. Zur Behandlung des Plattenepithelkarzinoms in situ (Morbus Bowen), wenn eine chirurgische Entfernung als weniger geeignet angesehen wird. Metvix wird angewendet bei Erwachsenen ab 18 Jahren. **Gegenanzeigen:** Überempfindlichkeit gegen den Wirkstoff oder einen der unter „Zusammensetzung“ genannten sonstigen Bestandteile einschließlich Erdnussöl oder Erdnuss oder Soja. Morphaeaformes Basaliom. Porphyrie. **Warnhinweise:** Enthält Cetylstearylalkohol, Erdnussöl, Methyl (4-hydroxybenzoat) und Propyl (4-hydroxybenzoat). Packungsbeilage beachten. **Nebenwirkungen:** Metvix mit Rotlicht bei AK, BCC und Morbus Bowen; Etwa 60% der Patienten zeigen lokale Reaktionen am Behandlungsort, die den toxischen Effekten der photodynamischen Therapie selbst (Phototoxizität) oder der Läsionsvorbereitung zugeordnet werden. Häufigste Symptome: schmerzhaftes und brennendes Hautempfindungen. Typischerweise beginnen sie während der Bestrahlung oder bald danach und dauern wenige Stunden an, im Allgemeinen klingen sie noch am Tag der Behandlung ab. Ausprägung i. d. R. leicht oder mäßig, in seltenen Fällen vorzeitige Beendigung der Bestrahlung erforderlich. Die häufigsten Phototoxizitätssymptome sind Erytheme und Krustenbildung. Die meisten dieser Symptome sind leicht oder mäßig ausgeprägt und persistieren für 1 bis 2 Wo., gelegentlich auch länger. Lokale phototoxische Reaktionen können in der Häufigkeit und im Schweregrad bei wiederholter Behandlung mit Metvix abnehmen.

Häufigkeit von Nebenwirkungen in einer klinischen Studie mit 932 Patienten, die nach Standardregime behandelt wurden, sowie nach Markteinführung berichtete Nebenwirkungen:

Erkrankungen des Nervensystems. Häufig ( $\geq 1/100$  bis  $< 1/10$ ): Parästhesie, Kopfschmerz. Augenerkrankungen. Gelegentlich ( $\geq 1/1.000$  bis  $< 1/100$ ): Schwellung des Auges, Augenschmerzen. Nicht bekannt (Häufigkeit auf Grundlage der verfügbaren Daten nicht abschätzbar): Augenlidödeme. Gefäßerkrankungen. Gelegentlich: Wundhäorrhagie. Häufigkeit nicht bekannt: Hypertonie. Erkrankungen des Gastrointestinaltrakts. Gelegentlich: Übelkeit. Erkrankungen der Haut und des Unterhautzellgewebes. Sehr häufig ( $\geq 1/10$ ): Schmerz, Brennen, Krustenbildung, Erythem. Häufig: Infektion, Geschwürbildung, Ödem, Schwellung, Blasen, Bluten der Haut, Pruritus, Hautabschälung, Hauterwärmung. Gelegentlich: Urtikaria, Exanthem, Hautreizung, photosensitive Reaktionen, Hypo-/Hyperpigmentierung, Hitzeausschlag, störendes Hautgefühl. Häufigkeit nicht bekannt: Angioödeme, Gesichtsoedem (geschwollenes Gesicht), Ekzeme an der Applikationsstelle, allergische Kontaktdermatitis, pustuläres Exanthem (Pustel an der Applikationsstelle). Allgemeine Erkrankungen und Beschwerden am Verabreichungsort. Häufig: Reaktionen an der Behandlungsstelle, Wärmeempfindung. Gelegentlich: Müdigkeit.

In einer Studie an immunsupprimierten Empfängern von Organtransplantaten wurden keine Sicherheitsbedenken in dieser Population festgestellt; die Nebenwirkungen waren ähnlich denen, die aus Studien mit immunkompetenten Patienten berichtet wurden.

**Metvix mit Tageslicht bei AK:** In den zwei Phase-III-Studien mit Metvix bei Tageslicht wurde, verglichen mit den unter Metvix bei Rotlicht bereits bekannten lokalen Nebenwirkungen, über keine neuen lokalen Nebenwirkungen berichtet. Die photodynamische Therapie bei Tageslicht (DL-PDT) mit Metvix war im Vergleich zur konventionellen PDT (c-PDT) mit Metvix fast schmerzlos (siehe Abschnitt 5.1). In den zwei Phase-III-Studien, an denen insgesamt 231 Patienten teilnahmen, wurde auf den mit Metvix-DL-PDT behandelten Seiten seltener über lokale Nebenwirkungen berichtet als auf den mit Metvix-c-PDT behandelten Seiten (45% bzw. 60,1%). Erdnussöl kann selten schwere allergische Reaktionen hervorrufen.

**Verschreibungsstatus/Apothekenpflicht:** Verschreibungspflichtig. Pharmazeutischer Unternehmer: Galderma Laboratorium GmbH, Georg-Glock-Straße 8, 40474 Düsseldorf