

Espondilodiscite com comprometimento extenso da coluna vertebral – relato de caso

Spondylodiscitis with Extensive Spine Involvement - Case Report

Rodrigo Moreira Faleiro¹ Marcos Antônio Sales¹ Luiz Alberto Otoni Garcia¹
Vítor Vieira de Souza Moraes¹ Renato Rinco Fontoura¹ Bernardo Pinto Coelho Keuffer Mendonça¹

¹ Departamento de Neurocirurgia, Hospital Felício Rocho, Belo Horizonte, Minas Gerais, Brazil

Address for correspondence Rodrigo Moreira Faleiro, MD, MSc, Hospital Felício Rocho, Belo Horizonte, Minas Gerais, Brazil (e-mail: r.m.faleiro@hotmail.com).

Arq Bras Neurocir 2018;37:267–274.

Resumo

A espondilodiscite constitui-se de um processo inflamatório, de origem infecciosa, que acomete, primariamente, o disco intervertebral, e propaga-se para os corpos vertebrais vizinhos, evoluindo frequentemente para um quadro de osteomielite, com consequente dano neurológico associado, na vigência de compressão de estruturas como nervos e medula espinal. O diagnóstico é muitas vezes tardio, com período médio de 2 a 6 meses, desde o primeiro sintoma até a confirmação da doença, de modo que os exames laboratoriais e de imagem possuem papel importante no diagnóstico de espondilodiscite, bem como na orientação do tratamento a ser seguido (conservador ou cirúrgico). Relata-se um caso de comprometimento extenso da coluna vertebral, discutindo-se a respeito da epidemiologia da doença, seu diagnóstico, e os princípios terapêuticos adotados.

Palavras-Chave

- ▶ espondilodiscite
- ▶ coluna
- ▶ osteomielite

Abstract

Spondylodiscitis consists of an inflammatory process of infectious origin that affects, primarily, the intervertebral disc and spreads to adjacent vertebral bodies, often evolving into osteomyelitis, with consequent associated neurological damage. The diagnosis is often delayed, with an average of 2 to 6 months from the first symptoms until confirmation of the disease, so that the laboratorial and imaging exams play an important role in the diagnosis of spondylodiscitis, as well as the orientation for the treatment to be followed (conservative or surgical). We report a case of extensive involvement of the spine, discussing about the epidemiology of the disease, its diagnosis and therapeutic principles.

Keywords

- ▶ spondylodiscitis
- ▶ spine
- ▶ osteomyelitis

Introdução

A espondilodiscite constitui-se de um processo inflamatório, de origem infecciosa, que acomete, primariamente, o disco intervertebral, e propaga-se para os corpos vertebrais vizinhos,^{1,2} evoluindo frequentemente para um quadro de osteomielite,³

com consequente dano neurológico associado, caso ocorra compressão de estruturas como nervos e medula espinal.^{1,2} O diagnóstico é muitas vezes tardio, com período médio de 2 a 6 meses, desde o primeiro sintoma até a confirmação da doença.¹⁻³ Desse modo, os exames laboratoriais e de imagem possuem papel importante no diagnóstico de espondilodiscite,

Recebido
February 18, 2016
Aprovado
March 21, 2016
published online
Junho 14, 2016

DOI <http://dx.doi.org/10.1055/s-0036-1584202>.
ISSN 0103-5355.

Copyright © 2018 by Thieme Publicações Ltda, Rio de Janeiro, Brazil

License terms



bem como na orientação do tratamento a ser seguido (conservador ou cirúrgico).¹⁻⁴ Grande parte dos pacientes evolui com diminuição considerável dos déficits neurológicos anteriores ao tratamento, mas a maioria persiste com algumas sequelas, principalmente sensitivas, que trazem diminuição de sua qualidade de vida.^{1,2,5} Apresentamos, neste relato de caso, o quadro de um paciente com acometimento extenso da coluna vertebral (seis níveis), por disseminação de infecção após procedimento cirúrgico em membro inferior.

Relato de Caso

Paciente do sexo masculino, de 47 anos, foi atendido no Hospital Pronto-Socorro João XXIII, encaminhado pelo Hospital Nossa Senhora de Lourdes, onde estava internado após acidente automobilístico, há aproximadamente um ano. Queixava-se de cervicalgia, iniciada em torno de 50 dias antes da admissão, associada a déficit motor em membros inferiores, com duração de 3 semanas, que evoluiu para um quadro de tetraparesia flácida e retenção urinária. Durante a primeira internação após o acidente, o paciente recebeu tratamento de uma fratura de membro inferior, que teve como complicação a infecção da ferida operatória, sendo este o provável foco infeccioso endógeno primário. Foi realizada uma tomografia da coluna cervical que identificou uma fratura luxação de C3-C4 (►Figs. 1 e-2). Um exame de ressonância nuclear magnética evidenciou destruição óssea

de C4-C5, edema de C3-C6, bem como de partes moles adjacentes, cifose severa e compressão medular, sugerindo o diagnóstico de espondilodiscite (►Figs. 3 e-4). Hemoculturas se mostraram negativas. Esse paciente foi submetido a uma corpectomia de C3-C7, por via anterior, com fixação utilizando gaiola, e artrodese de C2-T1, por via posterior (►Figs. 5-7). A cultura de fragmentos ósseos colhidos durante a cirurgia evidenciou a presença de *Staphylococcus aureus* sensível à oxacilina. O pós-operatório precoce e tardio evidenciou boa evolução do quadro do paciente, com melhora gradual do déficit motor em membros superiores, seguido de melhora nos membros inferiores. Teve alta do ambulatório de neurocirurgia após aproximadamente 30 dias, ainda com quadro de tetraparesia (Asia C).

Discussão

Etiologia

As infecções da coluna vertebral podem ser divididas em exógenas e endógenas, sendo a primeira associada a procedimentos cirúrgicos sobre a coluna e episódios de trauma nessa região, enquanto as infecções endógenas estão associadas a um foco infeccioso à distância, com disseminação hematogênica ou linfática para os corpos vertebrais.^{1,2,4,6} Podem ser classificadas como piogênicas (causa bacteriana), granulomatosas (tuberculose, brucelose e fungos) e parasitárias, raramente observadas.¹⁻³ A maioria das infecções é de

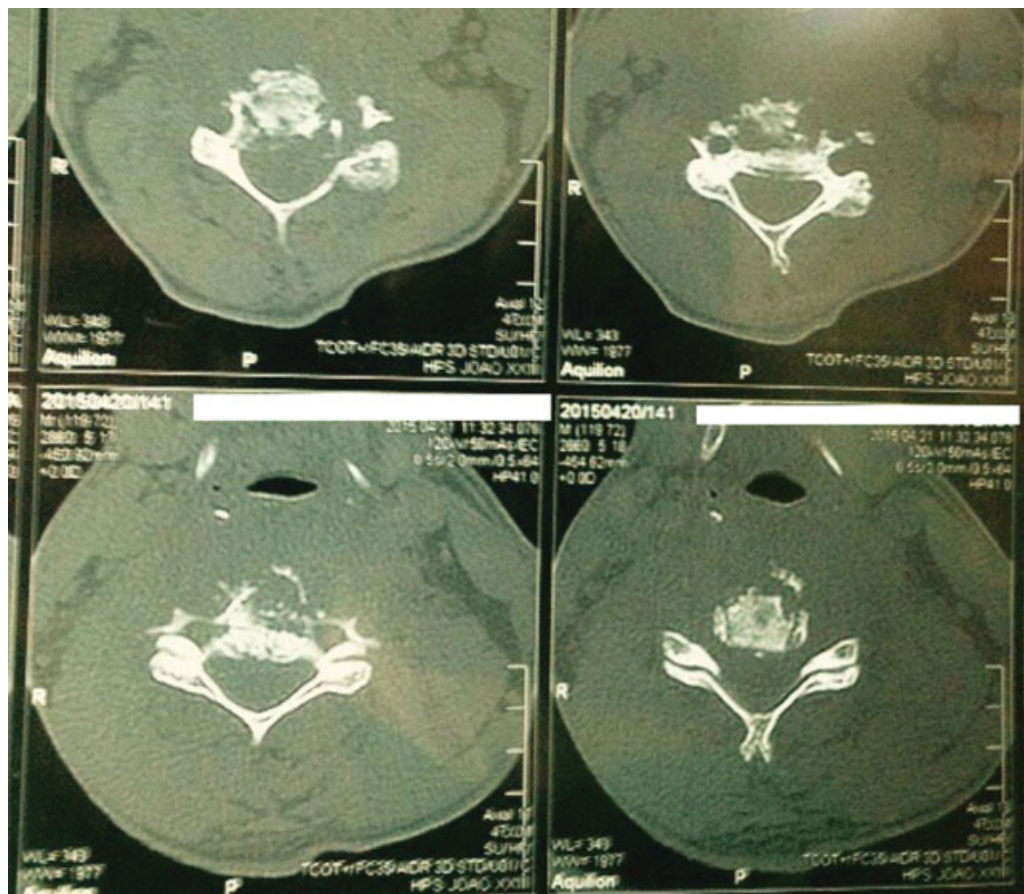


Fig. 1 Corte axial de tomografia computadorizada evidenciando fratura luxação de terceira (C3) e quarta (C4) vértebras cervicais.

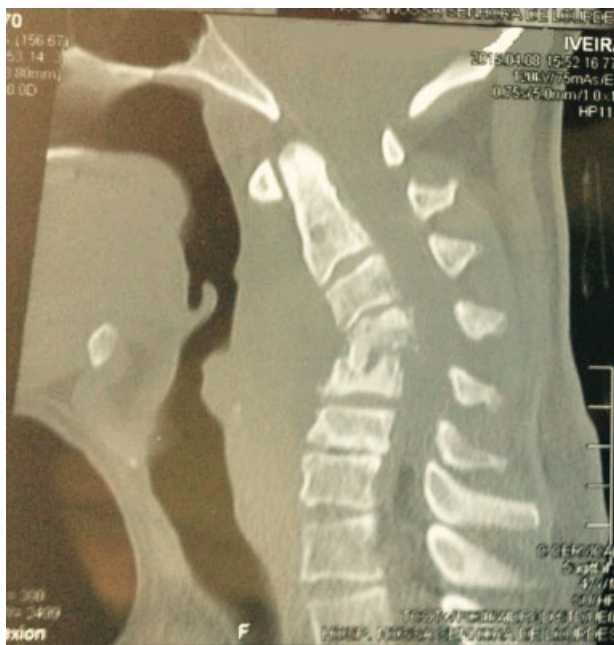


Fig. 2 Corte sagital de tomografia computadorizada evidenciando fratura luxação de terceira (C3) e quarta (C4) vértebras cervicais.

causa bacteriana,¹⁻⁴ e o principal agente etiológico envolvido é o *Staphylococcus aureus*,^{1,2,7-9} com uma incidência entre 30 e 80% dos casos.^{1,2}

Epidemiologia

A incidência de espondilodiscite não específica é de aproximadamente 1:250.000 casos, correspondendo de 3-5% de todos os casos de osteomielite.^{1,2} Os homens são afetados com uma incidência 3 vezes maior que as mulheres, e os indivíduos entre a quinta e sétima décadas de vida são os mais acometidos.^{1,2,10} Comorbidades e estados de baixa imunidade, como diabetes melito, doenças cardiovasculares, obesidade, insuficiência renal, hepatite, doenças reumáticas, uso crônico de corticoides e imunossupressores e *HIV* são fatores predisponentes.¹

Diagnóstico

O diagnóstico é feito por meio de exame clínico, provas laboratoriais e recursos de imagem.^{1-3,11} Entre os diagnósticos diferenciais, podem ser incluídos: osteocondrose erosiva, fraturas osteoporóticas e patológicas, espondiloartrite anquilosante e doença de Scheuermann.¹

Exame Clínico

Deve ser focado em buscar alterações locais e déficits neurológicos. Tipicamente podem ser detectados: dor após impacto no calcanhar, à percussão, e mínima dor local à palpação da coluna.^{1,2,12} Comumente, o paciente assume postura de alívio, com mínimo estiramento das raízes ventrais da medula.¹

Exames Laboratoriais

São a contagem de leucócitos, proteína C-reativa (PCR) e velocidade de hemossedimentação.^{1-3,13} Nos pacientes

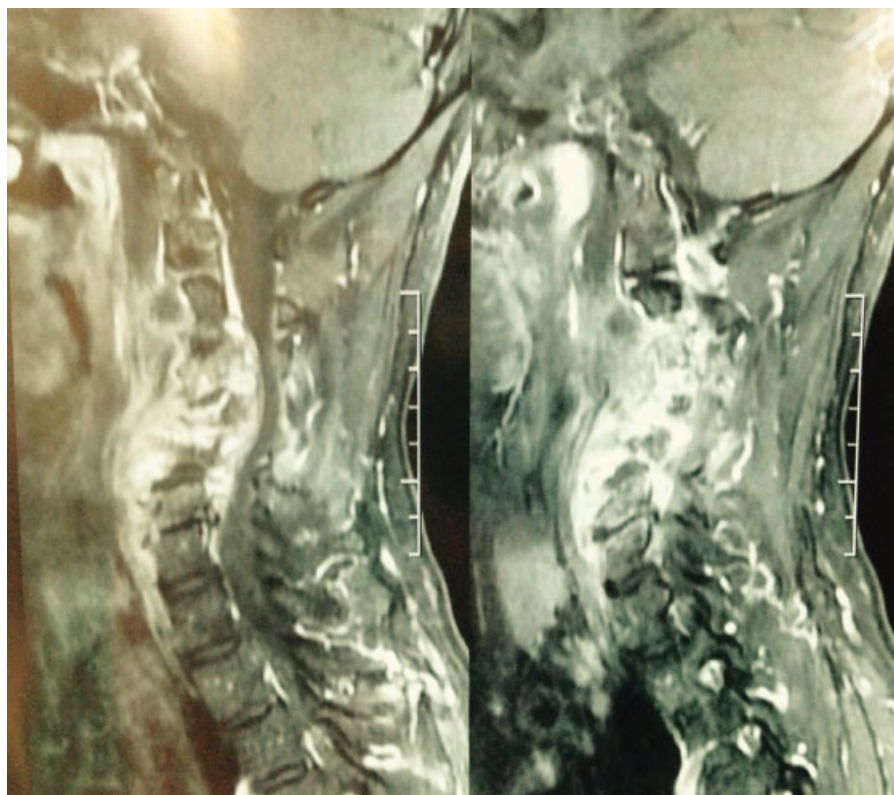


Fig. 3 Corte sagital de ressonância nuclear magnética evidenciando destruição óssea de C4-C5, edema de C3-C6, bem como de partes moles adjacentes, cifose severa e compressão medular.

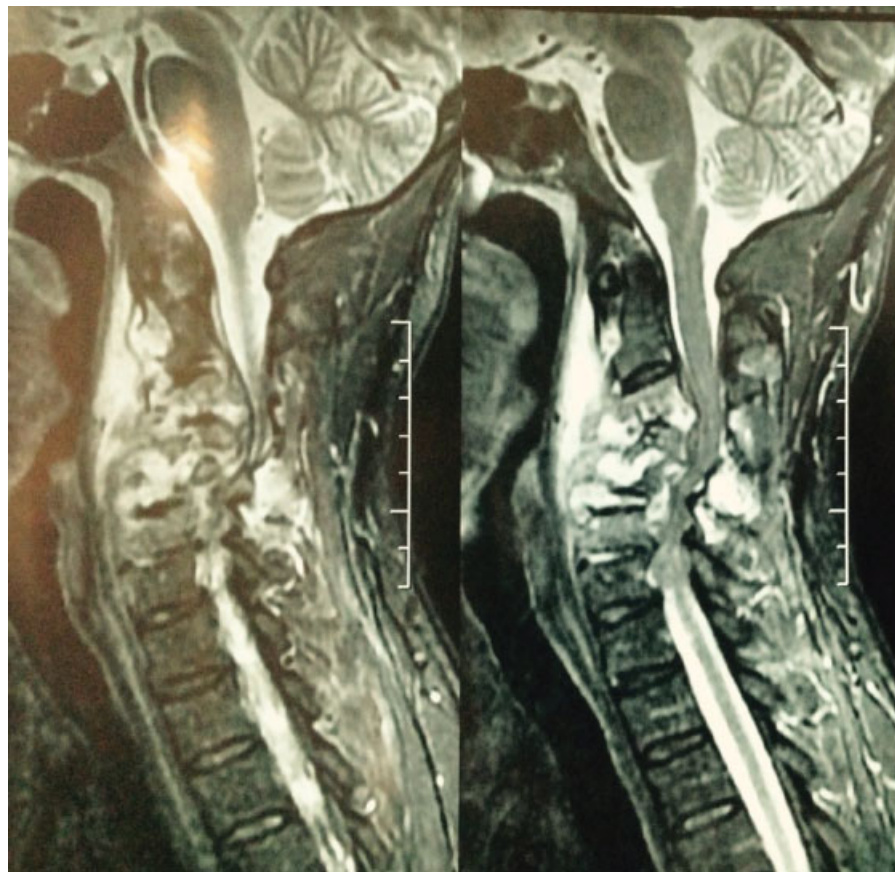


Fig. 4 Corte sagital de ressonância nuclear magnética evidenciando destruição óssea de C4-C5, edema de C3-C6, bem como de partes moles adjacentes, cifose severa e compressão medular.

crônicos, os parâmetros podem estar normais ou aumentados.¹ Leucitose nem sempre pode ser identificada, mas aumentos quantitativos de PCR são típicos.²

Exames de Imagem

A radiografia deve ser o primeiro exame solicitado aos pacientes com dor lombar, mesmo que nem sempre seja capaz de detectar alterações sutis comuns à espondilodiscite. Funciona como um método de exclusão de outras causas de lombalgia.^{1-4,8,11}

A ressonância nuclear magnética é o método de escolha para a espondilodiscite, fornecendo uma imagem de toda a extensão da coluna vertebral, bem como permite visualizar a propagação do processo inflamatório para corpos vertebrais vizinhos, espaços paravertebral e espinhal.^{1,2,14,15}

A tomografia computadorizada possui acurácia inferior à ressonância nuclear magnética, no que concerne ao diagnóstico específico de espondilodiscite; no entanto, possui boa capacidade para identificar destruição óssea e abscessos paravertebrais após injeção de contraste.^{1,2,15}

O exame de cintilografia não dá certeza do diagnóstico de espondilodiscite; no entanto, sua negatividade exclui a presença de inflamação óssea.¹

Outros exames mais específicos – como a cintilografia inflamatória com leucócitos marcados ou anticorpos com Tc-99m e a tomografia por emissão de pósitrons com flúor-

18-fluorodeoxiglicose – ainda são incipientes no diagnóstico de espondilodiscite, mas possuem potencial na identificação de atividade inflamatória, tanto nos discos intervertebrais e suas vizinhanças quanto no espaço espinhal.^{1,2}

Detecção do Patógeno

Uma fase de grande importância na abordagem da espondilodiscite é a identificação do agente etiológico específico, com o intuito de orientar o tratamento antimicrobiano dos pacientes.^{1,3,4} O agente patogênico pode ser identificado em 49 a 83% dos casos, e é importante iniciar o uso de antibióticos após a coleta de material, com o intuito de maximizar as chances de detecção do patógeno.^{1,2}

A hemocultura é o procedimento mais simples disponível para detectar o patógeno, com sensibilidade de até 70%, nos pacientes que não foram previamente tratados.^{1-4,6,8} Alguns autores recomendam a coleta de pelo menos três pares de culturas com finalidade diagnóstica.¹

Biópsias por punção percutânea e com agulha fina guiada por tomografia também podem ser utilizadas, sendo a última pouco sensível (50%), pela pequena quantidade de material colhido.

A amostragem intraoperatória constitui o método mais confiável para detecção do patógeno, pela quantidade considerável de material colhido, e apresenta positividade em torno de 75% dos casos.^{1,2}

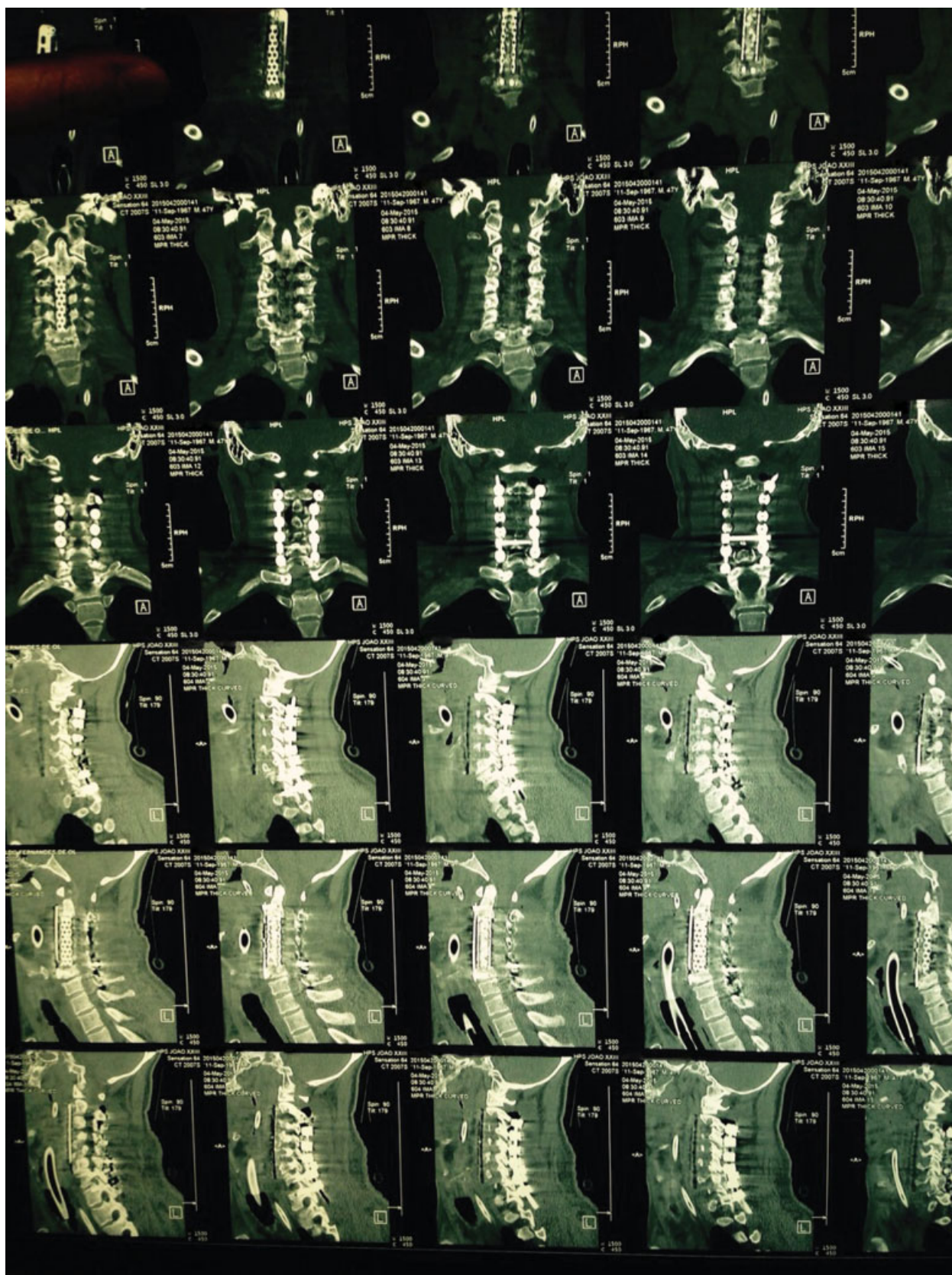


Fig. 5 Cortes coronal e sagital de tomografia computadorizada pós-operatória evidenciando posicionamento de gaiola e artrose de C2-T1.



Fig. 6 Corte axial de tomografia computadorizada pós-operatória evidenciando posicionamento de gaiola e artrose de C2-T1.

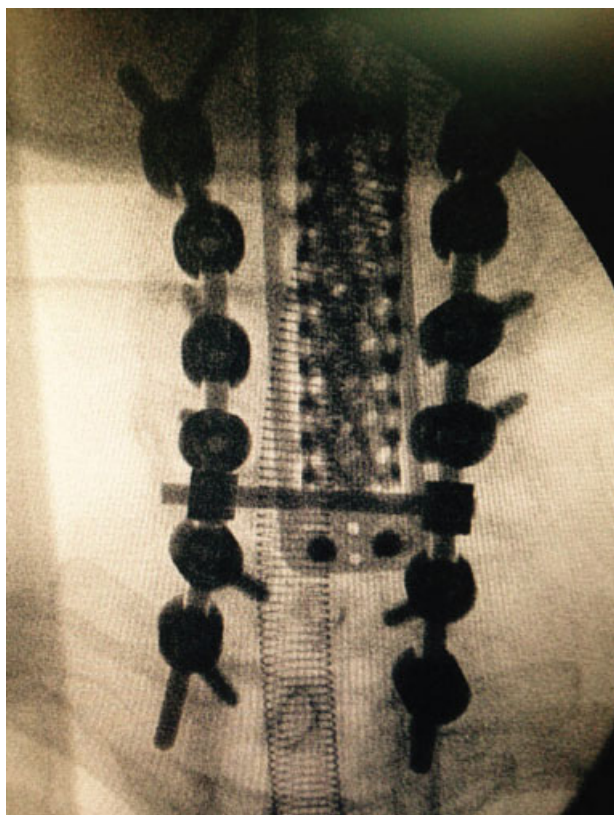


Fig. 7 Radiografia anteroposterior pós-operatória evidenciando artrose posterior de C2-T1 e gaiola e placa cervical em posição anterior.

Tratamento

Pela escassez de trabalhos prospectivos randomizados, atualmente é impossível estabelecer protocolos de tratamento com evidências maiores que nível C. Os elementos cruciais para um tratamento que leve à cura da espondilodiscite são: fixação da seção afetada da coluna vertebral, antibioticoterapia e, nos casos mais graves, desbridamento e descompressão do canal medular.^{1-3,16}

Tratamento Conservador

É utilizado quando o quadro clínico do paciente e a destruição óssea são leves, ou quando o estado do paciente não permite abordagem cirúrgica.¹ A diminuição do estresse na área afetada é fundamental, com o uso de órteses e repouso no leito, bem como antibioticoterapia.¹⁻⁴ Exames hematológicos, marcadores de inflamação e exames de imagem (ressonância nuclear magnética) devem ser utilizados para avaliar a evolução do paciente.² O tratamento conservador possui uma eficácia de 75% nos pacientes diagnosticados entre 6 e 24 meses. No entanto, uma taxa de recaída de 14% e outras complicações – incluindo piora nos sintomas, déficit neurológico, propagação da infecção e deformidade da coluna vertebral – são relatadas na literatura.¹⁻³

Tratamento Cirúrgico

As indicações para cirurgia de urgência na espondilodiscite são: perda de função neurológica e sepse, instabilidade do paciente, possibilidade de sequelas como deformidades,

lesões que acometam o espaço intraespinal, incapacidade de estabelecer um diagnóstico específico, com possível presença de processo maligno ativo e falha no tratamento conservador.^{1-3,8,16}

Os objetivos da cirurgia são: remover o foco séptico, coletar material para cultura do possível agente infeccioso, e estabilizar a seção afetada da coluna vertebral, por meio de fixação da mesma.^{1,2,8,16} O procedimento padrão utilizado consiste em desbridamento, descompressão do local afetado e fixação da coluna por fusão anterior.^{1,2,17-21}

Prognóstico

Frequentemente os pacientes apresentam sintomas residuais, secundários à destruição óssea e degeneração das estruturas adjacentes após a estabilização do processo inflamatório, seja após tratamento conservador ou cirúrgico.^{1-3,22} Alguns autores demonstraram que 30% dos pacientes apresentaram déficits neurológicos, enquanto 90% deles relataram hiperestesia.¹ Lerner et al. descobriram que 76% dos pacientes com espondilodiscite apresentaram melhora de sua situação neurológica, após 2,6 anos, enquanto em 20% não foi observada melhora do quadro.²³ A taxa de recorrência da doença foi descrita na literatura variando entre zero e 7%.¹

Conclusão

É importante considerar alguns aspectos epidemiológicos na abordagem de pacientes que apresentem quadro de lombalgia, de modo que a espondilodiscite séptica deve ser considerada em qualquer paciente com dor em qualquer nível da coluna vertebral, especialmente em imunodeprimidos. A espondilodiscite é uma condição rara, mas potencialmente debilitante, trazendo déficits neurológicos permanentes para alguns pacientes. Portanto, deve ser suspeitada como diagnóstico diferencial, para prevenir complicações críticas decorrentes desta doença, embora seus sintomas clínicos sejam inespecíficos, e a mesma possa uma evolução insidiosa. Exames laboratoriais e de imagem, como velocidade de hemossedimentação, hemoculturas, ressonância nuclear magnética e tomografia computadorizada são importantes para o diagnóstico e acompanhamento da evolução do paciente após instituição de tratamento. Inicialmente, o tratamento conservador deve ser tentado em todos os casos, já que o mesmo traz bons resultados a longo prazo na maioria dos pacientes, exceto na presença de: sepse, déficit neurológico progressivo, deformidade espinhal importante e empiema epidural.

Referências

- 1 Sobottke R, Seifert H, Fätkenheuer G, Schmidt M, Gossmann A, Eysel P. Current diagnosis and treatment of spondylodiscitis. *Dtsch Arztebl Int* 2008;105(10):181-187
- 2 Queiroz JWM, Pereira PCAA, Figueiredo EG. Espondilodiscite: revisão de literatura. *Arquivos Brasileiros de Neurocirurgia* 2013;32(4):230-236

- 3 Gouliouris T, Aliyu SH, Brown NM. Spondylodiscitis: update on diagnosis and management. *J Antimicrob Chemother* 2010; 65(3, Suppl 3):iii11–iii24
- 4 Titlic M, Josipovic-Jelic Z. Spondylodiscitis. *Bratisl Lek Listy (Tlacene Vyd)* 2008;109(8):345–347
- 5 Nogueira FM, De Moraes DF, Da Cruz Adry RAR, et al. Corpectomia da Coluna Toracolombar com Colocação de Cage por Acesso Único Via Posterior: Técnica Cirúrgica e Resultado de Seis Pacientes. *Coluna* 2011;2(1):97–101
- 6 Faria R, Borges C, Carrondo H, Banza MJ. [Spondylodiscitis: which etiology?] *Acta Med Port* 2011;24(6):1059–1064
- 7 Espig AF, Biasuz GW, D'Aló L, et al. Espondilodiscite Séptica: série de casos. *Rev Assoc Med Rio Grande do Sul* 2014;58(2): 110–112
- 8 Leal FSCB, de Tella OI Jr., Bonatelli ADPF, et al. Espondilodiscites Sépticas: Diagnóstico e Tratamento. *Arq Neuropsiquiatr* 2003; 61(3B):829–835
- 9 Sans N, Faruch M, Lapègue F, Ponsot A, Chiavassa H, Railhac JJ. Infections of the spinal column—spondylodiscitis. *Diagn Interv Imaging* 2012;93(6):520–529
- 10 Silva Júnior JP. Perfil Epidemiológico e Avaliação da Resposta ao Tratamento Cirúrgico nos Pacientes com Espondilodiscite Atendidos no Serviço de Cirurgia da Coluna do Hospital Getúlio Vargas em Recife/PE. *Coluna* 2011;10(4):279–283
- 11 Herrero CFPS, Nascimento ALD, Cunha RP, et al. Infectious spondylodiscitis: has there been any evolution in the diagnostic and treatment outcomes? *Coluna* 2014;13(4): 294–297
- 12 Kaya S, Ercan S, Kaya S, et al. Spondylodiscitis: evaluation of patients in a tertiary hospital. *J Infect Dev Ctries* 2014;8(10): 1272–1276
- 13 Jung N, Seifert H, Siewe J, Fätkenheuer G. Spondylodiscitis. *Internist (Berl)* 2013;54(8):945–953
- 14 Dunbar JA, Sandoe JA, Rao AS, Crimmins DW, Baig W, Rankine JJ. The MRI appearances of early vertebral osteomyelitis and discitis. *Clin Radiol* 2010;65(12):974–981
- 15 Fransen BL, de Visser E, Lenting A, Rodenburg G, van Zwet AA, Gisolf EH. Recommendations for diagnosis and treatment of spondylodiscitis. *Neth J Med* 2014;72(3):135–138
- 16 Di Martino A, Papapietro N, Lanotte A, Russo F, Vadalà G, Denaro V. Spondylodiscitis: standards of current treatment. *Curr Med Res Opin* 2012;28(5):689–699
- 17 Zarghooni K, Röllinghoff M, Sobottke R, Eysel P. Treatment of spondylodiscitis. *Int Orthop* 2012;36(2):405–411(sicot)
- 18 Guerado E, Cerván AM. Surgical treatment of spondylodiscitis. An update. *Int Orthop* 2012;36(2):413–420(sicot)
- 19 Roßbach BP, Niethammer TR, Paulus AC, et al. Surgical treatment of patients with spondylodiscitis and neurological deficits caused by spinal epidural abscess (SEA) is a predictor of clinical outcome. *J Spinal Disord Tech* 2014;27(7):395–400
- 20 Robinson Y, Tschoeke SK, Finke T, Kayser R, Ertel W, Heyde CE. Successful treatment of spondylodiscitis using titanium cages: a 3-year follow-up of 22 consecutive patients. *Acta Orthop* 2008; 79(5):660–664
- 21 Vcelák J, Tóth L. [Surgical treatment of spondylodiscitis]. *Acta Chir Orthop Traumatol Cech* 2008;75(2):110–116
- 22 Wang X, Tao H, Zhu Y, Lu X, Hu X. Management of postoperative spondylodiscitis with and without internal fixation. *Turk Neurosurg* 2015;25(4):513–518
- 23 Lerner T, Hackenberg L, Rösler S, Joosten U, Halm H, Liljenqvist U. Operative Therapie der unspezifischen und spezifischen Spondylodiscitis. *Z Orthop Ihre Grenzgeb* 2005;143(2):204–212