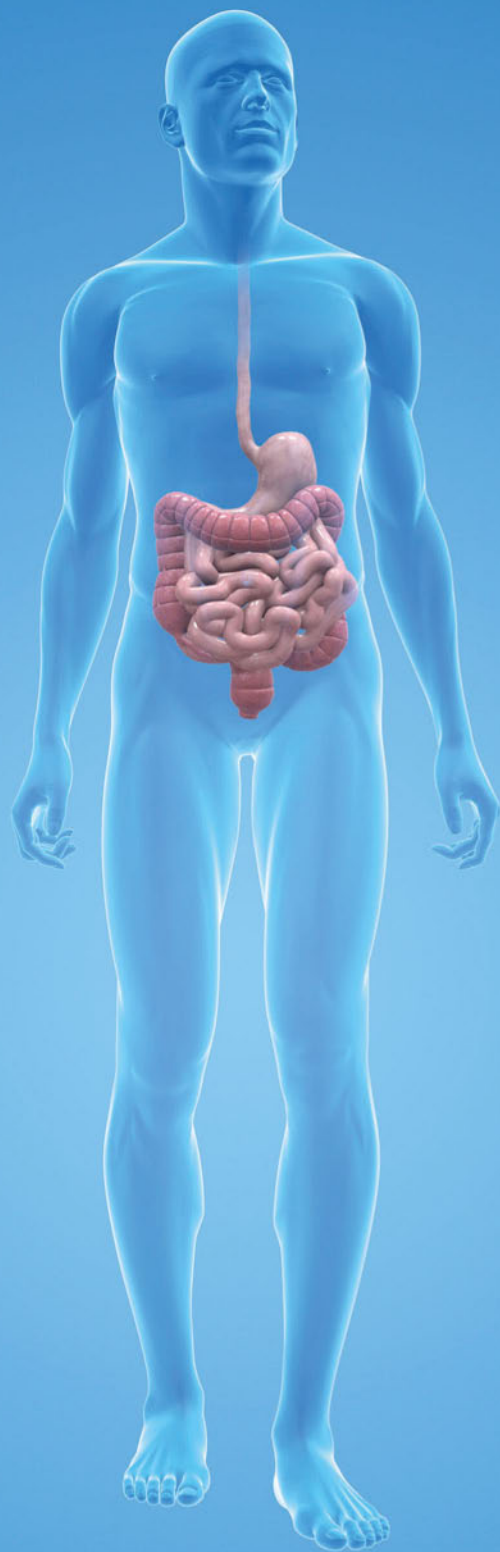


Thieme

# Case Report

12/2016



## Vedolizumab

- ▶ Chronisch entzündliche Darmerkrankungen: 10 Fälle mit Vedolizumab im Therapiealltag



**Thieme Case Report**

Heft 12, 8. Jahrgang, September 2016  
ISSN 1611-7875

Dieser Thieme Case Report ist der Zeitschrift für Gastroenterologie beigelegt.

Diese Ausgabe des Thieme Case Report wurde von der Firma Takeda Pharma Vertrieb GmbH & Co. KG, Berlin, unterstützt.

**Herausgeber**

Prof. Dr. med. Max Reinshagen  
Städt. Klinikum Braunschweig, Med. Klinik I  
Salzdahlumer Straße 90, 38126 Braunschweig  
E-Mail: M.Reinshagen@klinikum-braunschweig.de

**Autoren**

PD Dr. med. Oliver Bachmann  
E-Mail: Bachmann.Oliver@mh-hannover.de

Dr. med. Florian Bär  
E-Mail: Florian.Baer@uksh.de

Dr. med. Timo Fischer  
E-Mail: Timo.Fischer@vivantes.de

Dr. med. Margareta Frank  
E-Mail: MFFrank@marburger-internisten.de

Dr. med. Stefanie Howaldt  
E-Mail: S.Howaldt@hamburg.de

PD Dr. med. J. Klaus, MBA  
E-Mail: Jochen.Klaus@uniklinik-ulm.de

Dr. med. Michael R. Mroß  
E-Mail: Praxis.Dr.Mross@hotmail.de

PD Dr. med. Carsten Schmidt  
E-Mail: Carsten.Schmidt@med.uni-jena.de

Univ. Prof. Dr. med. Jan Wehkamp  
E-Mail: Jan.Wehkamp@med.uni-tuebingen.de

**Für den Verlag**

Joachim Ortleb  
Dr. Yuri Sankawa  
Katsiaryna Sazonava  
E-Mail: Joachim.Ortleb@thieme.de

**Vertrieb**

Malik Zighmi  
E-Mail: Malik.Zighmi@thieme.de

**Layout**

Werner Schulz  
E-Mail: Werner.Schulz@thieme.de

**Satz**

Ziegler + Müller, text form files, Kirchentellinsfurt

**Titelbild**

Quelle: Fotolia 1568014

**Verlag**

Georg Thieme Verlag KG Stuttgart · New York  
Rüdigerstr. 14, 70469 Stuttgart  
Postfach 30 11 20, 70451 Stuttgart  
Tel. 07 11/89 31-0, Fax 07 11/89 31-2 98  
Internet-Adresse: <http://www.thieme.de>

**Manuskripte**

Alle Manuskripte sind direkt an den Verlag zu senden. Grundsätzlich werden nur solche Manuskripte angenommen, die frei von Rechten Dritter sind. Für

unaufgefordert eingesandte Manuskripte wird keine Haftung übernommen. Mit der Annahme des Manuskripts erwirbt der Verlag für die Dauer der gesetzlichen Schutzfrist (§ 64 UrHG) die ausschließliche Befugnis zur Wahrnehmung der Verwertungsrechte im Sinne der §§ 15 ff. des Urheberrechtsgesetzes, insbesondere auch das Recht der Übersetzung, der Vervielfältigung durch Fotokopie oder ähnliche Verfahren und der EDV-mäßigen Verwertung.

**Copyright**

Der Report und alle in ihm enthaltenen einzelnen Beiträge und Abbildungen sind für die Dauer des Urheberrechts geschützt. Jede Verwertung außerhalb der Grenzen des Urheberrechtsgesetzes ist ohne Zustimmung des Verlags unzulässig und strafbar. Das gilt insbesondere für Vervielfältigungen, Übersetzungen, Mikroverfilmungen und Einspeicherung und Verarbeitung in elektronischen Systemen.

**Fotokopien**

Fotokopien für den persönlichen und sonstigen Gebrauch dürfen nur von einzelnen Beiträgen oder Teilen davon als Einzelkopien hergestellt werden. Die Aufnahme des Reports in Lesezirkel ist nicht gestattet.

**Wichtiger Hinweis**

Wie jede Wissenschaft ist die Medizin ständigen Entwicklungen unterworfen. Forschung und klinische Erfahrung erweitern unsere Erkenntnisse, insbesondere was Behandlung und medikamentöse Therapie anbelangt. Soweit in diesem Heft eine Dosierung oder eine Applikation erwähnt wird, darf der Leser zwar darauf vertrauen, dass Autoren, Herausgeber und Verlag große Sorgfalt darauf verwandt haben, dass diese Angabe dem *Wissensstand bei Fertigstellung* des Reports entspricht.

Für Angaben über Dosierungsanweisungen und Applikationsformen kann vom Verlag jedoch keine Gewähr übernommen werden. *Jeder Benutzer ist angehalten*, durch sorgfältige Prüfung der Beipackzettel der verwendeten Präparate und gegebenenfalls nach Konsultation eines Spezialisten festzustellen, ob die dort gegebene Empfehlung für Dosierungen oder die Beachtung von Kontraindikationen gegenüber der Angabe in diesem Report abweicht. Eine solche Prüfung ist besonders wichtig bei selten verwendeten Präparaten oder solchen, die neu auf den Markt gebracht wurden. Jede Dosierung oder Applikation erfolgt auf eigene Gefahr des Benutzers. Autoren und Verlag appellieren an jeden Benutzer, ihm etwa auffallende Ungenauigkeiten dem Verlag mitzuteilen.

**Gebrauchsnamen**

Die Wiedergabe von Gebrauchsnamen, Handelsnamen, Warenbezeichnungen und dgl. in diesem Report berechtigt nicht zu der Annahme, dass solche Namen ohne Weiteres von jedermann benutzt werden dürfen; oft handelt es sich um gesetzlich geschützte eingetragene Warenzeichen, auch wenn sie nicht als solche gekennzeichnet sind.

**Printed in Germany**

Grafisches Centrum Cuno GmbH & Co. KG, Calbe

© Georg Thieme Verlag KG  
Stuttgart · New York 2016

# Thieme Case Report

Editorial

Inhalt

12/2016

## 10 interessante Fälle aus dem „wirklichen“ Leben

Über 300 000 Patienten sind in Deutschland von den chronisch entzündlichen Darmerkrankungen Colitis ulcerosa (CU) und Morbus Crohn (MC) betroffen. Während fast alle Patienten auf die Steroidtherapie reagieren, sprechen auf die immunsuppressive Therapie oder die Therapie mit TNF-Antikörpern immer nur ein Teil der Patienten langfristig an. Deshalb ist die Entwicklung von neuen Therapieformen, die auf pathogenetischen Prinzipien basieren, so wichtig. Auch fehlen uns weiterhin biologische Marker, um festzustellen, welche Patienten für welche Therapie besonders geeignet sind.

### Fallsammlung Vedolizumab

In der vorliegenden Fallsammlung werden Patienten mit Morbus Crohn und Colitis ulcerosa von CED-Experten aus allen Teilen des Landes beschrieben, die zumeist auch eine komplexe Vorgeschichte aufweisen und erfolgreich mit dem Integrin-Antikörper Vedolizumab behandelt werden konnten. Bei diesen Fällen zeigt sich, dass Patienten mit Colitis ulcerosa oft schneller ansprechen als Patienten mit Morbus Crohn. Wenn dies mit den Patienten vor Therapiebeginn besprochen wurde, sind diese auch bereit, länger auf den Therapieerfolg zu warten.

Große Vorteile der Anti-Integrin-Therapie sind die gute Verträglichkeit und die geringe infektiöse Nebenwirkungsrate. In der aktuellen Fallsammlung sind auch Patienten beschrieben, die in der Vorgeschichte noch keine TNF-Antikörper-Therapie erhalten haben. Es gibt noch keine klaren Algorithmen dafür, welche Patienten besonders von einer primären Anti-Integrin-Therapie profitieren. Möglicherweise profitieren Patienten auch von einer initialen Kombinationstherapie mit TNF-Antikörpern, wobei Vedolizumab zur dauerhaften Remissionserhaltung mit sehr gutem Nebenwirkungsprofil eingesetzt werden kann.

Es wird eine sehr interessante klinische Aufgabe werden, diese Fragestellungen in den nächsten Jahren herauszuarbeiten. Insgesamt hat Vedolizumab bereits heute einen festen Stellenwert in der Therapie chronisch aktiver Patienten mit Colitis ulcerosa und Morbus Crohn.



Prof. Dr. med. Max Reinshagen,  
Braunschweig

- 2 Impressum
- 3 Editorial
- 4 Vedolizumab bei Patienten mit Morbus Crohn und Colitis ulcerosa  
*Prof. Dr. med. Max Reinshagen, Braunschweig*
- 6 Fall 1: 40-jährige Patientin mit langjährigem Morbus Crohn und Exazerbation von Psoriasis-Symptomen unter TNF- $\alpha$ -Inhibitor-Therapie  
*Univ. Prof. Dr. med. Jan Wehkamp, Tübingen*
- 8 Fall 2: 25-jähriger Patient mit therapie-refraktärem Morbus Crohn  
*Dr. med. Stefanie Howaldt, Hamburg*
- 10 Fall 3: 39-jährige Patientin mit ausgedehntem Morbus Crohn und refraktärem postoperativen Rezidiv  
*Dr. med. Florian Bär, Lübeck*
- 12 Fall 4: 70-jähriger Patient mit langjähriger AZA- und anti-TNF- $\alpha$ -therapierefraktärer Ileokolitis Crohn  
*PD Dr. med. Jochen Klaus, Ulm*
- 14 Fall 5: 48-jähriger biologikanaiver Patient mit ausgedehntem Morbus Crohn  
*PD Dr. med. Carsten Schmidt, Jena*
- 16 Fall 6: 23-jährige Patientin mit fistulierendem Morbus Crohn und vorbestehender psychischer Erkrankung  
*Dr. med. Margareta Frank, Marburg*
- 18 Fall 7: Junge Patientin mit Colitis ulcerosa vom Linksseitentyp, refraktär auf konventionelle Immunsuppressiva  
*Dr. med. Timo Fischer, Marzahn*
- 20 Fall 8: 21-jähriger Patient mit langjähriger Colitis ulcerosa und Sekundärversagen auf TNF- $\alpha$ -Inhibitor-Therapie  
*PD Dr. med. Oliver Bachmann, Hannover*
- 22 Fall 9: 63-jährige Colitis-ulcerosa-Patientin mit 20-jähriger Krankheitsgeschichte und komorbider rheumatoider Arthritis  
*Dr. med. Michael Mroß, Berlin*
- 24 Fall 10: 59-jähriger Patient mit steroid-abhängiger, biologikanaiver Colitis ulcerosa  
*PD Dr. med. Carsten Schmidt, Jena*
- 26 Fallserie mit 10 Patienten: Vedolizumab im Therapiealltag

# Vedolizumab bei Patienten mit Morbus Crohn und Colitis ulcerosa

Prof. Dr. med. Max Reinshagen

Klinikum Braunschweig, Medizinische Klinik I

Seit Juli 2014 ist mit Vedolizumab der erste Vertreter aus der Wirkstoffklasse der Integrin-Antikörper zur Therapie von Colitis ulcerosa und Morbus Crohn in Deutschland verfügbar. Der selektive Adhäsionshemmer ist ein neues Therapieprinzip bei Patienten mit mittelschwerer bis schwerer Colitis ulcerosa oder Morbus Crohn, die auf die konventionelle oder anti-TNF- $\alpha$ -basierte Therapie unzureichend angesprochen haben bzw. nicht mehr ansprechen oder diese nicht vertragen. Neben den publizierten Zulassungsstudien zeigen nun Daten aus dem Deutschen Therapieregister und die Erfahrungen aus dem eigenen Therapiealltag im vorliegenden Case Report, dass Vedolizumab auch bei komplexen und vielfältig vorbehandelten Patienten lang anhaltende Remissionen ohne signifikante Nebenwirkungen induzieren kann.

Vedolizumab (Entyvio<sup>®</sup>, VDZ) ist ein humanisierter monoklonaler IgG1-Antikörper, der seine Wirkung im Gastrointestinaltrakt vermittelt.

Der neuartige Wirkansatz von VDZ basiert auf der spezifischen Bindung an das  $\alpha 4\beta 7$ -Integrin von T-Helfer-Lymphozyten, die in die Darmwand migrieren: Das Adhäsionsmolekül  $\alpha 4\beta 7$ -Integrin interagiert mit dem MAdCAM-1 (Mucosal addressin cellular adhesion molecule-1) auf Darmendothelzellen und spielt bei der Einwanderung von T-Lymphozyten in gastrointestinales Gewebe eine prominente Rolle [1].

Durch die  $\alpha 4\beta 7$ -Integrin-Blockade hemmt VDZ somit die Adhäsion von bestimmten Lymphozyten an das präferenziell auf Darmepithel exprimierte MAdCAM-1, sodass die Lymphozytenmigration in die Darmwand eingedämmt wird.

Die empfohlene Dosierung von VDZ beträgt unabhängig vom Körpergewicht 300 mg i.v., wobei die Infusionstherapie in Woche 0, 2 und 6 und danach in der Regel alle 8 Wochen verabreicht wird [1].



Prof. Dr. med. Reinshagen,  
Braunschweig

## Klinische Studien mit Vedolizumab

In den zulassungsrelevanten Phase-III-Studien GEMINI-1 und GEMINI-2 konnte die klinische Wirksamkeit von VDZ bei mäßig bis schwergradig aktiven CU- und MC-Patienten sowohl in der Induktions- als auch Erhaltungstherapie nachgewiesen werden. In GEMINI-1 wurden 374 CU-Patienten mit einer moderaten bis schweren Aktivität (Mayo-Score 6–12 mit endoskopischem Teil-Score  $\geq 2$ ) für die Auswertung des 6-Wochen-Endpunkts doppelblind randomisiert (3:2) und in Woche 0 und Woche 2 mit VDZ mit 300 mg (n = 225) oder Placebo (n = 149) behandelt [2].

Nach 6 Wochen erreichten Patienten unter VDZ häufiger ein klinisches Ansprechen (47,1 vs. 25,5%;  $p < 0,001$ , primärer Endpunkt) sowie eine klinische Remission (16,9 vs. 5,4%;  $p = 0,001$ ) gegenüber Placebo.

Eine Abheilung der Mukosa erreichten 40,9% der Patienten in der VDZ-Gruppe vs. 24,8% in der Placebogruppe ( $p = 0,01$ ) [2].

Dabei wurde der positive Effekt von VDZ auf das klinische Ansprechen, die Remission oder die Mukosa sowohl bei Patienten beobachtet, die zuvor mit einem TNF- $\alpha$ -Inhibitor behandelt wurden, als auch bei Patienten mit Anti-TNF- $\alpha$ -Versagen [1].

Von den beiden Kohorten, die in GEMINI-1 VDZ in Woche 0 und 2 erhielten, wurden die Patienten der Kohorte 1 randomisiert und doppelblind entweder mit VDZ 300 mg oder Placebo bzw. Patienten der Kohorte 2 Open Label mit VDZ 300 mg weiterbehandelt.

373 VDZ-behandelte Patienten aus Kohorte 1 und 2, die in Woche 6 ein klinisches Ansprechen erreicht hatten, wurden ab Woche 6 im Verhältnis 1:1:1 auf VDZ 300 mg alle 8 Wochen, VDZ 300 mg alle 4 Wochen oder Placebo alle 4 Wochen randomisiert [1].

Dabei erreichten 42% der Patienten, die im 8-wöchigen Intervall, sowie 45% der im 4-wöchigen Intervall mit VDZ behandelten Patienten in Woche 52 eine klinische Remission vs. 16% unter Placebo.

Eine Mukosaheilung zeigten 52% bzw. 56% und eine steroidfreie klinische Remission 31 bzw. 45% (jeweils VDZ alle 8 oder 4 Wochen).

Bei Patienten, bei denen zuvor die Behandlung mit einem TNF- $\alpha$ -Inhibitor fehlgeschlagen war (ca. 30%), führte die Therapie mit VDZ in 37% (VDZ alle 8 Wochen) und 35% (VDZ alle 4 Wochen) der Fälle vs. 5% unter Placebo zu einer klinischen Remission [1].

In GEMINI-2 waren mehr als 1000 Patienten mit mäßig- bis schwergradigem Morbus Crohn eingeschlossen: Dabei erzielten VDZ-behandelte Patienten (Induktionstherapie zu Woche 0 und 2) gegenüber Placebo häufiger eine Remissionsinduktion zu Woche 6 (14,5 vs. 6,8%;  $p=0,02$ ) und VDZ-Responder zeigten nach 52 Wochen auch signifikant höhere Remissionsraten als unter Placebo ( $p < 0,001$  bzw.  $p < 0,004$  bei Gabe alle 8 bzw. 4 Wochen) [3].

### Erste deutsche Real-Life-Daten

Inzwischen sind auch Daten aus dem klinischen Alltag verfügbar: Aus Deutschland liegen erstmals unabhängige Daten einer kürzlich publizierten, multizentrischen, prospektiven Real-Life-Kohortenstudie mit 212 CED-Patienten vor, die bei Therapiebeginn mit VDZ einen Harvey-Bradshaw-Index (HBI)  $> 7$  bzw. Mayo-Teilscore  $> 4$  aufwiesen [4]. Im Ergebnis zeigten 23,7% der MC-Patienten und 23,5% der CU-Patienten nach 14 Wochen eine klinische Remission (Abb. 1 a). Nahezu zwei Drittel der MC-Patienten waren mit einem TNF- $\alpha$ -Inhibitor vorbehandelt. Von den wenigen, bei Baseline biologikanaiven Patienten ( $n=33$ ) erreichten 60% der Patienten mit MC und 39,3% der Patienten mit CU eine klinische Remission (vs. 21,7% bzw. 18,5% der biologikaerfahrenen Patienten;  $p=0,05$  bzw.  $p=0,023$ ) (Abb. 1 b).

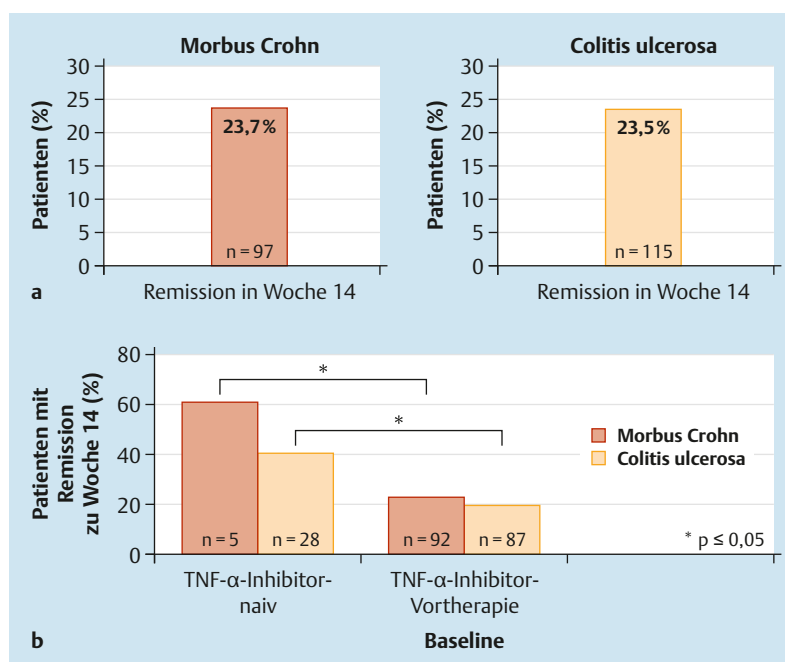


Abb. 1 Real-World-Daten aus Deutschland (nach [4]).

### Günstiges Nutzen-Risiko-Profil

Eine wichtige Rolle bei der Therapiewahl spielt das Nutzen-Risiko-Profil einer Substanz: Hier sprechen die bisherigen Sicherheitsdaten für ein gutes Sicherheitsprofil von VDZ. Infusionsbedingte Reaktionen wurden bei 4% der mit VDZ behandelten Patienten (vs. 3% unter Placebo) berichtet, wobei die meisten innerhalb der ersten 2 Stunden auftraten [1]. Eine aktuelle Sicherheitsanalyse, die Daten aus dem Zeitraum von Mai 2009 bis 2013 bei mehr als 2800 CED-Patienten auswertet, konnte das günstige Sicherheitsprofil für VDZ einschließlich niedriger Raten für schwere Infektionen und infusionsbedingte Reaktionen bestätigen und im Vergleich zur Gesamtheit der CED-Patienten kein erhöhtes Malignomrisiko entdecken [5].

### Literatur

- 1 Fachinformation Entyvio® (Vedolizumab); Stand: 27.11.2015
- 2 Feagan BG et al. N Engl J Med 2013; 369: 699–710
- 3 Sandborn WJ et al. N Engl J Med 2013; 369: 711–721
- 4 Baumgart DC et al. Aliment Pharmacol Ther 2015; 43: 1090–1102
- 5 Colombel JF et al. Gut 2016; DOI: 10.1136/gutjnl-2015-311079

## Fall 1

# 40-jährige Patientin mit langjährigem Morbus Crohn und Exazerbation von Psoriasis-Symptomen unter TNF- $\alpha$ -Inhibitor-Therapie

Univ. Prof. Dr. med. Jan Wehkamp

Universitätsklinikum Tübingen, Abteilung Innere Medizin I, Hepatologie, Gastroenterologie, Infektiologie

**Wir berichten über eine Patientin mit Morbus Crohn, die nach einem komplexen, operationspflichtigen Krankheitsverlauf und nach einer Intensivierung der TNF- $\alpha$ -Inhibitor-Therapie eine ausgeprägte Psoriasis-Symptomatik entwickelt hatte, die den Therapieabbruch erforderlich machte. Da es danach zu einer Verschlechterung der intestinalen Entzündung kam, haben wir uns zu einer Therapie mit Vedolizumab entschlossen.**

Pathogenetische Gemeinsamkeiten zwischen den chronisch entzündlichen Darmerkrankungen (CED) und der Psoriasis, die Störungen im Immunsystem ebenso wie das proentzündliche Zytokinprofil betreffen, weisen auf eine enge Assoziation der beiden chronisch entzündlichen Erkrankungen hin [1]. Schätzungsweise ein Drittel der Patienten mit einer CED entwickelt im Laufe der Erkrankung eine Dermatose, sei es als extraintestinale kutane Manifestation der CED, als komorbide Dermatose oder als unerwünschte Arzneimittelwirkung unter einer Therapie [2,3]. Der Anteil von CED-Patienten, die unter der Behandlung mit einem TNF- $\alpha$ -Inhibitor psoriasisartige Hautläsionen entwickeln, wird auf bis zu 9% geschätzt [4].

## Vorgeschichte der Patientin

Im vorliegenden Fall wurde die Crohn-Erkrankung bei der heute 40-jährigen Patientin erstmals vor 14 Jahren diagnostiziert. Die Patientin hatte zu diesem Zeitpunkt einen Befall des terminalen Ileums sowie segmentalen Befall des Kolons aufgewiesen. Wie aus der Krankengeschichte hervorgeht, hat die Patientin zwischen 2001 und 2003 eine immunsuppressive Therapie mit Azathioprin erhalten, bis sie Anfang 2003 auf Methotrexat umgestellt wurde (Abb. 1). Im akuten Schub zeigte die Patientin ein gutes Ansprechen auf Steroide.



Univ. Prof. Dr. med.  
Jan Wehkamp, Tübingen

Seit 2004 wurde die Patientin zusätzlich mit Infliximab behandelt (Abb. 1). Aufgrund der persistierenden Krankheitsaktivität unter Infliximab alle 8 Wochen erfolgte Anfang 2007 eine Verkürzung des Dosierungsintervalls auf alle 6 Wochen. Im Jahr 2008 kam es unter Infliximab zu einem akuten Schub, woraufhin eine Intensivierung der Infliximab-Dosis auf die Maximaldosis von 7,5 mg/kgKG alle 6 Wochen vorgenommen wurde. Im weiteren, progredienten Verlauf wurde die Patientin operationspflichtig: Im August 2009 erfolgte eine Ileozökalresektion bei längerstreckiger Ileitis terminalis und Verdacht auf einen Konglomerattumor. Des Weiteren entwickelte die Patientin mehrfach einen perianalen Abszess. Nach 2-maliger Spaltung des Abszesses entstand eine Stuhlinkontinenz. Ein Koloskopiebefund vom März 2013 zeigte keine Entzündungsaktivität und wies auf narbige Veränderungen hin. Die Patientin ist kaukasischer Abstammung, 164 cm groß und 64 kg schwer (BMI: 24 kg/m<sup>2</sup>).

## Exazerbation von Psoriasis-Symptomen

Im Februar 2015 stellte sich die Patientin mit einer akuten Verschlechterung der intestinalen Crohn-Symptomatik vor. Begleitend kam eine ausgeprägte Psoriasis-Symptomatik hinzu. Bei der Patientin war im November 2008 in der Klinik für Dermatologie bereits die klinische Diagnose einer Psoriasis inversa gestellt worden (histologisch nicht gesichert). Nach Angaben der Patientin waren die kutanen Symptome zuletzt remittiert, hatten sich aber unter Infliximab „massiv verschlechtert“. Überdies berichtete die Patientin über seit Jahren bestehende Arthralgien, die seit der Ersttherapie der Crohn-Erkrankung rezidivierend aufgetreten seien.

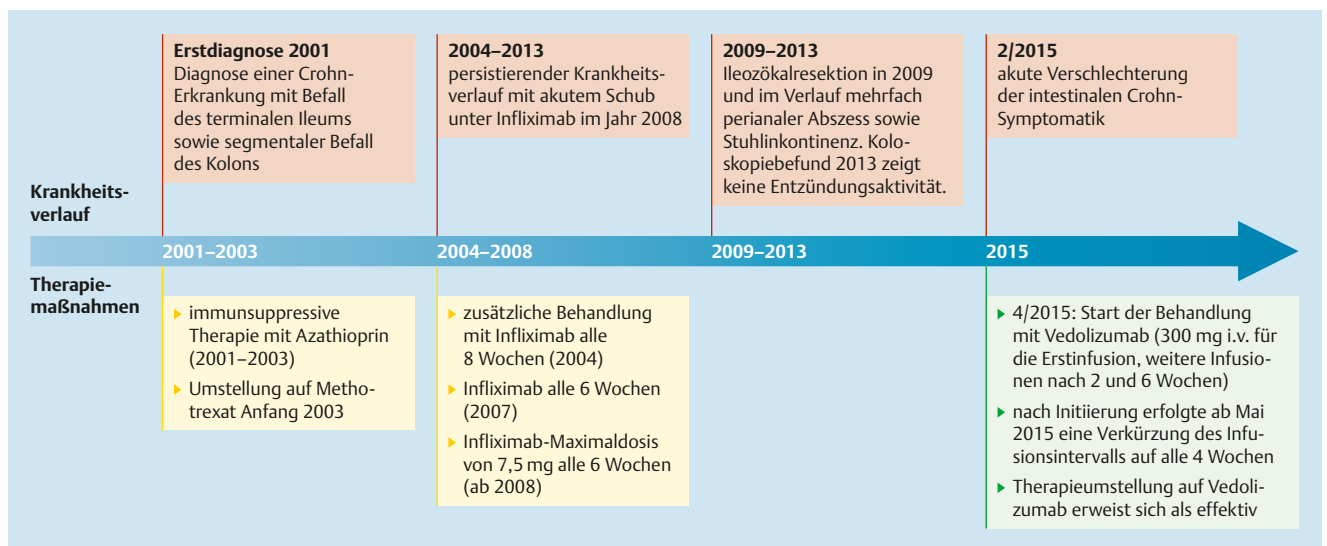


Abb. 1 40-jährige Morbus-Crohn-Patientin: Zeitleiste zu Krankengeschichte und Therapieverlauf mit Vedolizumab.

Wir beschlossen, die Behandlung mit dem TNF- $\alpha$ -Inhibitor abzusetzen, und konnten darunter eine deutliche Verbesserung der Hautsymptomatik beobachten. Allerdings kam es innerhalb von 6 Wochen zu einer weiteren bzw. erneuten Verschlechterung der intestinalen Entzündung mit bis zu 15 Stuhlgängen. Die Patientin entwickelte eine Anämie und litt unter vermehrter Müdigkeit, starkem Krankheitsgefühl sowie Bauchschmerzen. Die Exazerbation der Psoriasis-Symptomatik unter der TNF- $\alpha$ -Inhibitor-Therapie und der Rückgang der Hautmanifestationen nach Absetzen des TNF- $\alpha$ -Inhibitors legten den Verdacht auf eine TNF- $\alpha$ -induzierte Verschlechterung der Psoriasis-Erkrankung nahe.

### Entscheidung für Vedolizumab

Nach eingehender Aufklärung erklärte sich die Patientin mit dem Therapiestart bzw. der Umstellung auf Vedolizumab (Entyvio®) einverstanden. Vedolizumab blockiert  $\alpha_4\beta_7$ -Integrin-exprimierende Immunzellen, die vorzugsweise in den Gastrointestinaltrakt migrieren, wo sie eine CED-typische Entzündung verursachen können [5]. Vedolizumab bot folglich ein differentes Wirkprinzip für die Patientin, die auf die bisherigen Therapieansätze (mit Ausnahme von Steroiden) nur unzureichend bzw. mit einer Verschlechterung der Psoriasis-Symptome angesprochen hatte.

Der Therapiebeginn mit Vedolizumab erfolgte am 29.04.2015 in der empfohlenen Dosierung von 300 mg i. v. für die Erstinfusion, gefolgt von einer jeweils weiteren Infusion nach 2 und 6 Wochen. Aufgrund der Schwere des aktuellen

Krankheitsschubs und der deutlichen Verschlechterung zum Ende im Intervall, als auch in Ermangelung von Alternativen erfolgte nach Initiierung im April ab Mai 2015 eine Verkürzung des Infusionsintervalls auf alle 4 Wochen. Nach dem anfänglich sehr zögerlichen Therapieansprechen stellte sich unter der Intensivierung der Behandlung eine klinische Besserung der intestinalen Symptomatik ein: Nach einem Zeitraum von etwa 3–5 Monaten wurde schließlich eine Symptomkontrolle erreicht, die der Patientin insbesondere auch die Einsparung der begleitenden Steroidmedikation ermöglichte.

Die Behandlung mit Vedolizumab erwies sich als gut verträglich und führte zu keiner erneuten Verschlechterung der bekannten Psoriasis-Symptomatik. Befragt nach den Gelenksbeschwerden berichtete die Patientin, dass sie im Zuge der verbesserten intestinalen Symptomatik an Intensität abgenommen hätten.

### Zusammenfassung und Fazit für die Praxis

- ▶ Der vorgestellte Fall zeigt einen komplexen Krankheitsverlauf (Morbus Crohn mit Psoriasis), der unter einer Anti-TNF- $\alpha$ -Therapie nicht mehr beherrschbar war.
- ▶ Die Therapieeinstellung auf Vedolizumab erwies sich als effektiv, bedurfte aber einer gewissen Zeitdauer, bis der Therapieerfolg sichtbar wurde und verlangte seitens Patientin und Behandler Geduld.
- ▶ Unter Vedolizumab konnte die Patientin eine Symptomkontrolle erreichen, die ihr auch die Einsparung von Steroiden ermöglichte. Auch kam es zu keiner erneuten Exazerbation der Psoriasis-Symptomatik.

### Literatur

- 1 Radtke MA et al. J Dtsch Dermatol Ges 2015; 13: 674–690
- 2 Pellicer Z et al. Ann Gastroenterol 2012; 25: 21–26
- 3 Preiß JC et al. Z Gastroenterol 2014; 52: 1431–1484
- 4 Hirsch A et al. ACG Case Rep J 2015; 2: 236–238
- 5 Fachinformation Entyvio® (Vedolizumab); Stand: 27.11.2015

## Fall 2

# 25-jähriger Patient mit therapierefraktärem Morbus Crohn

Dr. med. Stefanie Howaldt

Schwerpunktpraxis für CED, Hamburg

**Die folgende Kasuistik zeigt einen jungen Patienten mit Morbus Crohn, der durch die früh aufgetretene Erkrankung erhebliche Einschränkungen der Lebensqualität und sozialen Teilhabe hinnehmen musste. Der Krankheitsverlauf erwies sich als ausgesprochen therapierefraktär und machte multiple Therapieversuche und -abbrüche erforderlich. Erst die Therapieeinstellung auf Vedolizumab führte zu einem entscheidenden Durchbruch.**

Der heute 25-jährige Patient hatte bereits seit dem 9. Lebensjahr Durchfälle und Bauchschmerzen. Nach mehreren Besuchen beim Kinderarzt wurde ein „Reizdarm“ diagnostiziert. Acht Jahre nach dem erstmaligen Auftreten der Symptome verschlechterte sich während einer Klassenfahrt die Symptomatik massiv und der 17-Jährige wurde direkt in ein Krankenhaus gebracht. Im Rahmen des stationären Aufenthalts wurde erstmals der Morbus Crohn mit einer Beteiligung des terminalen Ileums und einer Pankolitis festgestellt. Die akute Ersttherapie erfolgte mit hoch dosierten Steroiden. Wegen einer Gesichtsakne setzte der Patient allerdings die Steroide direkt nach der Entlassung ab. Von seinem Hausarzt erhielt er daraufhin Mesalazin-Tabletten. Im September 2005 wurde eine Behandlung mit Azathioprin begonnen, worunter der Patient Fieber und Gelenkschmerzen entwickelte.

### Erschwerte Adhärenz

Daraufhin ging der 17-jährige Patient selbstständig ins Krankenhaus. Als er dort wieder mit hoch dosierten Steroiden behandelt wurde, brach er die Behandlung ab und vermied von da an zunächst weitere Arztkontakte.

Acht Monate später waren die Beschwerden für ihn aber nicht mehr tolerabel (Abb. 1). Nach

einem Arztwechsel wurde ein Therapieversuch mit 6-Mercaptopurin initiiert. Darunter entwickelte der Patient erneut Fieber und Arthralgien.

Im September 2006 wurde eine Therapie mit dem TNF- $\alpha$ -Inhibitor Infliximab begonnen. Bereits bei den ersten Infusionen musste eine Frequenz von 4 Wochen gewählt werden, da selbst unter intensiver Dosis auf 10 mg/kgKG die Symptomatik nach jeweils 3 Wochen erneut begann. Der Patient wies zu diesem Zeitpunkt eine Stuhlfrequenz von 18 Stühlen/Tag (5 Stühle/Nacht) sowie heftige abdominale Schmerzen auf, die v.a. nach Nahrungsaufnahme auftraten. Aus diesem Grund vermied er die Nahrungsaufnahme, woraus eine Gewichtsabnahme von 12 kg resultierte. Zudem wurde seine Lebensqualität massiv durch eine Stuhlinkontinenz beeinträchtigt. So musste er beispielsweise eine Party verlassen, auf der er gerade ein Mädchen kennenlernte, da er keine Wechselwäsche dabei hatte. Der Patient stellte sich erneut im Krankenhaus vor und erhielt dort abermals eine Hochdosis-Therapie mit Steroiden. Daraufhin verlor er das Vertrauen in die Ärzte und brach für ein halbes Jahr jegliche Therapie ab.

### Multiple Therapieversuche gescheitert

Als im April 2007 seine Ärztin die Teilnahme an der Zulassungsstudie für den TNF- $\alpha$ -Inhibitor Adalimumab vorschlug, willigte er ein, einen neuen Anlauf zu unternehmen. Tatsächlich erfuhr er im Studienrahmen eine geringfügige Besserung der Beschwerden. Im September 2007 kam es aber zum Wirkungsverlust, sodass die Behandlung abgebrochen werden musste und der Patient noch am Tag des Studien-



Dr. med. Stefanie Howaldt,  
Hamburg



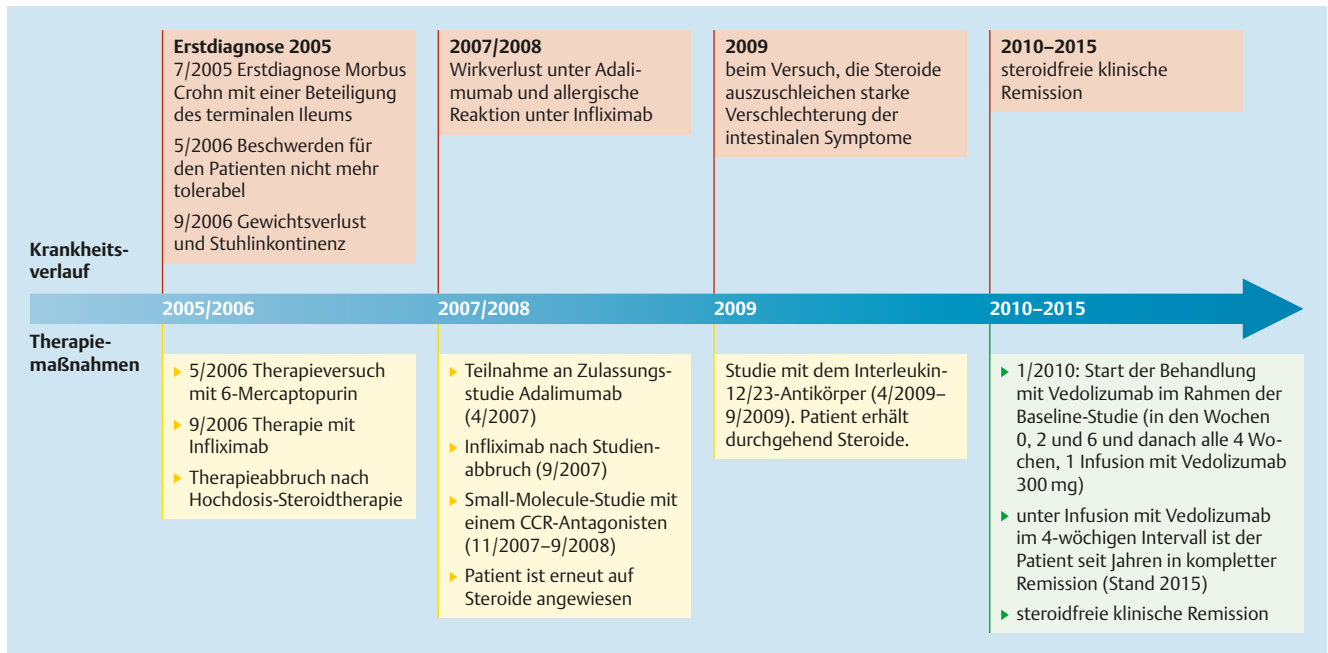


Abb. 1 Zeitleiste zu Krankengeschichte und Therapieverlauf.

abbruchs erneut Infliximab erhielt. Bei der 2. Infusion von Infliximab kam es zu einer schweren allergischen Reaktion, sodass die Therapie erneut abgebrochen werden musste. Von November 2007 bis September 2008 nahm der Patient an einer Small-Molecule-Studie mit einem Chemokinrezeptor-(CCR-)Antagonisten teil. Nach Studienende war er erneut auf Steroide angewiesen. 2009 wurde der Patient in eine neue Studie mit einem Interleukin-12/23-Antikörper eingeschlossen (Abb. 1). Beim Versuch, die Steroide gemäß Studienprotokoll auszuschleichen, kam es aber zu einer starken Verschlechterung der intestinalen Symptome. Der Patient nahm daraufhin wieder durchgehend Steroide ein (minimale Tagesdosis von 20 mg).

### Teilnahme an Vedolizumab-Studie

Im Januar 2010 willigte der Patient ein, an der Millennium-Studie mit dem neuen, selektiven Integrin-Antagonisten Vedolizumab (Entyvio®) teilzunehmen. Der Patient erhielt in den Wochen 0, 2 und 6 und danach alle 4 Wochen, eine Infusion mit Vedolizumab 300 mg. Schon im März 2010 berichtete der Patient einen deutlichen Rückgang der Stuhlgangfrequenz (5 pro Tag) und hatte keine abdominellen Schmerzen mehr. Zudem wies er Ende März nach 5 Vedolizumab-Infusionen eine steroidfreie klinische Remission auf. Angesichts der fortbestehenden Remission unter Vedolizumab konnte er im Februar 2011 eine Bäckerlehre beginnen – mit

Erfolg: Im Juni 2013 legte er die Zwischenprüfung ab.

Im Mai 2014 befand sich der Patient seit 4 Jahren in einer kompletten Remission und konnte seine Bäckerlehre erfolgreich abschließen. Er kommt inzwischen regelmäßig zu den Infusionsterminen und ist sehr adhärent geworden: Seit der Teilnahme an der Studie erfolgt die Infusion mit Vedolizumab im 4-wöchigen Intervall. Bislang sind keine relevanten Nebenwirkungen aufgetreten. Im Mai 2015 hat der Patient geheiratet und im Februar 2016 ist er Vater eines gesunden Jungens geworden und hat mit dem Rauchen aufgehört..

### Zusammenfassung und Fazit für die Praxis

- ▶ Der bereits in der frühen Adoleszenz mit der Crohn-Diagnose konfrontierte Patient hat nach einem schwierigen, therapierefraktären Verlauf erstmals eine stabile, klinische Remission erreichen können, als er in die zulassungsrelevante Studie mit Vedolizumab eingeschlossen wurde.
- ▶ Die anhaltende klinische Remission ermöglichte es ihm, eine Berufsausbildung abzuschließen und eine Familie zu gründen. Durch den anhaltenden Rückgang der intestinalen Symptome und die verbesserte Lebensqualität konnten die Behandler zudem sein Vertrauen zurückgewinnen: Heute ist der Patient ausgesprochen therapieadhärent.
- ▶ Die Leitlinien fordern das Absetzen der Glukokortikoide nach Erreichen der klinischen Remission [1]: Unter der Behandlung mit Vedolizumab konnten die Steroide schon nach 3 Monaten abgesetzt werden. Die steroidfreie Remission hält bereits seit mehr als 6 Jahren an.

### Literatur

- 1 Preiß JC et al. Aktualisierte S3-Leitlinie „Diagnostik und Therapie des M. Crohn“ (2014); AWMF-Nr.: 021-004

## Fall 3

# 39-jährige Patientin mit ausgedehntem Morbus Crohn und refraktärem postoperativen Rezidiv

Dr. med. Florian Bär

Universitätsklinikum Schleswig-Holstein Campus Lübeck

**Eine 39-jährige Patientin mit Morbus Crohn stellte sich erstmals im Juli 2015 auf unserer gastroenterologischen Station mit einem therapierefraktären postoperativen Rezidiv vor. Die bestehende systemische Therapie mit Azathioprin hatte nicht den gewünschten Effekt. Die Patientin war 10 Monate zuvor wegen einer symptomatischen Stenose operiert worden, nachdem der Therapieversuch mit einem TNF- $\alpha$ -Inhibitor erfolglos geblieben war.**

Zum Aufnahmezeitpunkt gab die Patientin (Körpergröße: 172 cm, Körpergewicht: 94 kg) starke Schmerzen im Oberbauch sowie rechten Unterbauch an. Zudem beklagte sie bis zu 3 blutige Stühle am Tag, häufig von Erbrechen und Tenesmen begleitet. Fieber wies die Patientin nicht auf, allerdings fühlte sie sich sehr matt und abgeschlagen. Laborchemisch fiel eine normochrome, normozytäre Anämie mit einem Hb-Wert von 10,7 g/dl sowie ein CRP-Wert von 23 mg/l auf. Wegen einer symptomatischen Stenose war im September 2014 eine Ileozökalresektion erfolgt. Der auswärts erfolgte Therapieversuch mit einem TNF- $\alpha$ -Antikörper hatte im Vorfeld klinisch keine ausreichende Effektivität gezeigt. Zum Vorstellungszeitpunkt bestand eine längerfristige (> 3 Monate), ebenfalls auswärtig initiierte Therapie mit Azathioprin.

### Befunde aus der Bildgebung

In der sonografischen Diagnostik zeigte sich eine floride Ileitis terminalis mit einer echoarmen Verdickung der Darmwand auf bis zu 6 mm ohne Hyperämie oder Lymphadenopathie über eine Länge von etwa 8 cm (Abb. 1). Ein Verhalt oder Abszess konnte sonografisch nicht detektiert werden. Gastroskopisch fanden sich im Duodenum aphthoide Läsionen als Ausdruck eines aktiven Morbus Crohn an bekannter Lokalisation und als Erklärung für die Oberbauchbeschwerden der Patientin (Abb. 2a). Kolosko-

pisch wies die Patientin eine Ileitis neoterminalis (Rutgeerts-Score i3–i4) (Abb. 3b) sowie eine Anastomositis auf (Abb. 3a und b). Der makroskopische Befund wurde an beiden Lokalisationen histologisch bestätigt.

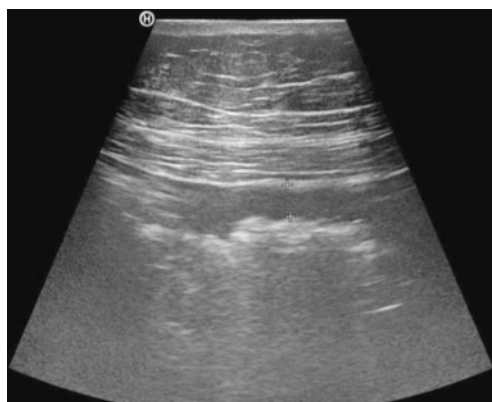Eine virale Genese durch eine Zytomegalie- oder Herpes-simplex-Infektion konnte ausgeschlossen werden. Die mikrobiologische Untersuchung der entnommenen Stuhlkulturen einschließlich der CDT-(Clostridium-difficile-Toxin-)Bestimmung ergab einen unauffälligen Befund.

### Therapiestart mit Vedolizumab

Bei der vorgestellten Patientin lag trotz der bestehenden systemischen Behandlung mit Azathioprin ein refraktärer Verlauf des Morbus Crohn vor. Die Bestimmung von 6-Thioguanin-Nukleotid (6-TGN) ergab effektive Wirkspiegel bei unauffälligen 6-Methylmercaptopurin-(MMP-)Spiegeln, sodass auch aufgrund der bisherigen Therapiedauer von > 3 Monaten von einer suffizienten Einnahme des Präparats und einer echten Ineffektivität der Behandlung auszugehen war. Eine latente Hepatitis und Tuberkuloseinfektion war bereits ambulant vor der Gabe von Adalimumab ausgeschlossen worden. Somit konnten wir nach entsprechender Aufklärung der Patientin eine Behandlung mit 300 mg Vedolizumab i.v. beginnen [1]. Zur schnelleren Remissionsinduktion hinsichtlich des Befalls im neoterminalen Ileum verabreichten wir zudem 9 mg Budesonid p.o. Zudem erhielt die Patientin hinsichtlich des duodenalen Befalls 40 mg Pantoprazol p.o. Die Behandlung mit Azathioprin wurde beendet, systemisch wirksame Steroide wurden parallel nicht verabreicht.



Dr. med. Florian Bär,  
Lübeck



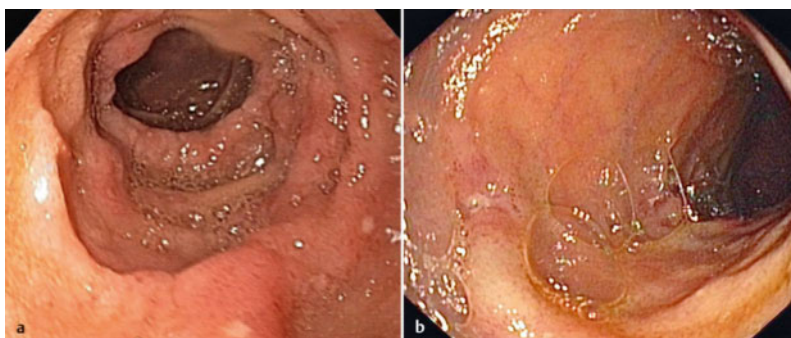**Abb. 1** Darstellung der echoarmen Wandverdickung des terminalen Ileums.

### Besonderheiten im Therapieverlauf mit Vedolizumab

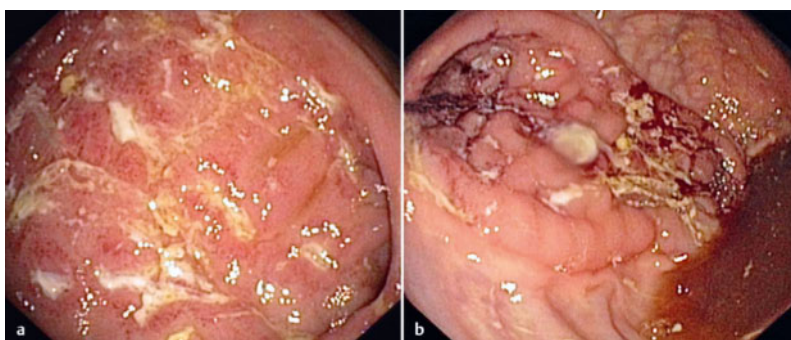
Die Patientin vertrug die initiale Infusion (13.07.2015) von Vedolizumab gut und konnte bei stabilem klinischem Beschwerdebild zunächst entlassen und an unsere gastroenterologische Ambulanz angebunden werden.

Es erfolgten bei guter Verträglichkeit zu Woche 2 und 6 weitere komplikationslose Infusionen von Vedolizumab. Laborchemisch normalisierte sich das CRP. Nach der 2. Infusion berichtete die Patientin bereits eine Verbesserung ihres Befindens. Sie hatte keinerlei abdominelle Beschwerden mehr, der Stuhlgang war fest und ohne Blut- oder Schleimbeimengungen. Hinsichtlich der Verträglichkeit des Medikaments gab es keine Auffälligkeiten. Nach der 3. Infusion wurde ein 8-wöchentliches Intervall zwischen den Infusionen eingehalten. Parallel wurde die Behandlung mit Budesonid ausschleichend beendet.

Seit Dezember 2015 wird die Patientin mit Vedolizumab in Monotherapie behandelt. Bei den regelmäßigen Vorstellungen in der Ambulanz hat die Patientin bis dato fortwährende Beschwerdefreiheit angegeben (letzter Stand: 22.01.2016). Die Patientin setzt 1–2 geformte Stühle am Tag ab und berichtet weder Übelkeit noch Erbrechen oder Oberbauchschmerzen. Zudem geht die Patientin regelmäßig ihrer beruflichen Tätigkeit nach. Bisher traten weder Unverträglichkeiten noch Infektkomplikationen auf. Laborchemisch zeigt sich ein weiterhin unauffälliger Befund mit normwertigen Entzündungsparametern; eine endoskopische Kontrol-



**Abb. 2** a Darstellung der aphthoiden Läsionen im Duodenum. b Darstellung der aphthoiden Läsionen im terminalen Ileum.



**Abb. 3** a Darstellung der floriden Entzündung mit fissuralen Ulzera, einem Schleimhautödem und -erythem sowie diskreter Schleimhautblutung im Bereich der Anastomose im neoterminalen Ileum in Nahaufnahme. b Darstellung der floriden Entzündung mit fissuralen Ulzera, einem Schleimhautödem und -erythem sowie diskreter Schleimhautblutung im Bereich der Anastomose im neoterminalen Ileum in der Übersicht.

le des Befunds ist bei bisheriger Beschwerdefreiheit der Patientin nicht erfolgt.

### Zusammenfassung und Fazit für die Praxis

- ▶ Wie der aktuelle Fall zeigt, eignet sich Vedolizumab zur Behandlung von Patienten mit Morbus Crohn mit Befallsmuster des oberen Gastrointestinaltrakts und terminalen Ileums bei fehlendem Ansprechen auf konventionelle Immunsuppressiva sowie TNF-Antikörper bei moderater Krankheitsaktivität.
- ▶ Prinzipiell wäre auch der Einsatz eines weiteren TNF-Antikörpers möglich gewesen. Bei primärem Nichtansprechen erschien jedoch ein Wechsel des Wirkmechanismus sinnvoll und hat in diesem Fall erfreuliche Effektivität bewiesen.
- ▶ Vedolizumab ist für die Behandlung eines postoperativen Rezidivs bei Morbus Crohn geeignet und hat sich in diesem Fall als nebenwirkungsarme Therapieoption mit sehr guter Verträglichkeit erwiesen.

### Literatur

- 1 Fachinformation Entyvio®; Stand: 27. 11. 2015

## Fall 4

# 70-jähriger Patient mit langjähriger AZA- und anti-TNF- $\alpha$ -therapierefraktärer Ileokolitis Crohn

PD Dr. med. Jochen Klaus

Universitätsklinikum Ulm

**Der 70-jährige Patient mit chronisch aktivem AZA- und anti-TNF- $\alpha$ -therapierefraktärem Morbus Crohn hatte zuletzt unter Anti-TNF- $\alpha$ -Therapie einen erneuten akuten Schub mit pankolitischem Befallsmuster erlitten. Die zeitgleich aufgefallene Reaktivierung einer Hepatitis-B-Virusinfektion wurde bis zum Abfall der Viruslast unter die Nachweisgrenze behandelt, bevor der Patient auf eine Therapie mit Vedolizumab eingestellt wurde: Unter dieser Biologikatherapie zeigte der Patient erstmals eine klinische Remission, ohne dass es zu einer erneuten Hepatitis-B-Reaktivierung kam.**

Anamnestisch ist die Diagnose Morbus Crohn bei dem 70-jährigen Patienten (Kaukasier) bereits seit 1984 bekannt. Bevor der Patient im Jahr 1998 in unsere Therapie kam, wurde er mit 5-Aminosalicylsäure (5-ASA) sowie Prednisolon behandelt. Nach einer Therapieumstellung im Juni 1998 erfolgte die Behandlung mit Azathioprin (2,5 mg/kg KG), worunter sich der Patient von 06/1998–05/2002 bzw. 03/2003–02/2009 (Abb. 1) überwiegend stabil remittiert zeigte. Im Juli 2004 machte ein perianaler Befall eine Fistelexzision erforderlich.

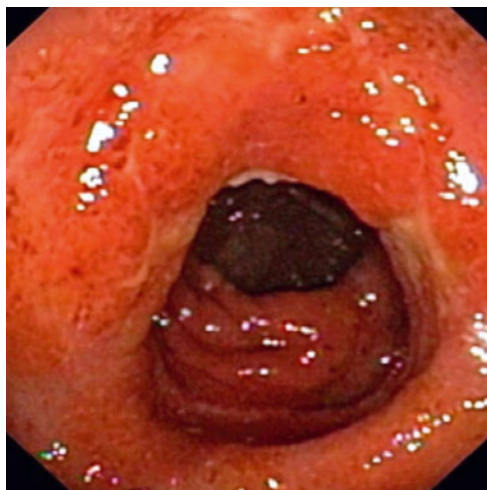

Abb. 1 Koloskopiebefund von 03/2003.



PD Dr. med. Jochen Klaus,  
Ulm

### Biologikatherapie mit Anti-TNF- $\alpha$ -Inhibitor

Bei einem Krankheitsschub im Februar 2012 sprach der Patient weder auf Prednisolon noch auf Azathioprin an. Nach dem Ausschluss aktiver oder chronischer Infektionen in 08/2012 wurde der Patient auf eine TNF- $\alpha$ -Inhibitor-Therapie mit Adalimumab eingestellt (Abb. 2a und b). Darunter konnte der Patient eine stabile Remission erreichen, sodass im Mai 2013 Azathioprin abgesetzt und die Behandlung mit Adalimumab in Monotherapie fortgesetzt wurde. Daraufhin entwickelte sich allerdings ein akuter Schub (06/2013) mit Ileokolitis. Der Patient erhielt Prednisolon. Einen Monat später wies der Patient einen perianalen Abszess sowie eine unterhalb des M. levator ani gelegene transsphinkteräre Fistel auf. Sie wurde exzidiert und mit offener Wundbehandlung versorgt. Zudem wurde die medikamentöse Behandlung mit Adalimumab durch Azathioprin ergänzt.

### Erneuter Schub und Re-Screening auf Infekte

Als der Patient im Oktober des darauffolgenden Jahres einen erneuten Schub entwickelte (Pankolitis, Abb. 3a und b), haben wir den Einsatz eines Biologikums mit einem alternativen Wirkansatz in Betracht gezogen: Vedolizumab (Entyvio®) ist beim erwachsenen Patienten mit mittelschwerem bis schwerem aktivem Morbus Crohn indiziert, der entweder auf eine konventionelle Therapie oder einen der TNF- $\alpha$ -Antagonisten unzureichend bzw. nicht mehr anspricht oder eine Unverträglichkeit gegen eine entsprechende Behandlung aufweist [1]. Der Integrin-Antagonist bietet eine selektive Wirkung im

Gastrointestinaltrakt, ohne dass bislang eine systemische immunsuppressive Aktivität nachgewiesen wurde [1].

Beim Re-Screening auf aktive, schwere Infektionen (Tuberkulose, Zytomegalie-Virus, HIV, virale Hepatitiden) mussten wir allerdings eine Infektion mit dem Hepatitis-B-Virus (HBV) feststellen („HBe-Minus-Mutante“). Zur Behandlung der Schubsymptomatik wurde Prednisolon verabreicht und eine antivirale Therapie mit Tenofovir begonnen. Zu den weiterhin bekannten komorbiden Erkrankungen zählten eine Osteoporose, Vitamin-B<sub>12</sub>-Mangel sowie eine Eisenmangelanämie.

### Therapiestart mit Vedolizumab

Im Oktober 2014 erhielt der Patient (170 cm, 76 kg) die 1. Vedolizumab-Infusion (300 mg), gefolgt von einer weiteren Infusion nach 2, 6, 10 und 14 Wochen sowie danach alle 8 Wochen. Im Follow-up zeigte der Patient mit Vedolizumab eine Remission, die sowohl klinisch, laborchemisch, sonografisch (Abb. 4 a und b sowie 5) als auch endoskopisch bestätigt wurde. Dabei ergaben sich bis dato keine Hinweise auf eine Reaktivierung der HBV-Infektion unter dem Nucleotidanalogen Tenofovir bei gleichzeitiger Monotherapie mit Vedolizumab. Im April 2015 befand sich die HBV-DNA-Viruslast unter der Nachweisgrenze.

### Zusammenfassung und Fazit für die Praxis

- ▶ Im Rahmen der vorliegenden Kasuistik konnte ein Patient mit chronisch aktivem Ileokolitis Crohn nach einem komplizierten, langjährigen Verlauf mit sekundärem Wirkversagen der vorherigen TNF- $\alpha$ -Inhibitor-Therapie erstmals eine Steroid- und Immunmodulator-freie Remission unter einem Biologikum erreichen.
- ▶ Bis heute profitiert der Patient von der darmselektiven Monotherapie mit Vedolizumab, ohne dass es unter der antiviralen Therapie mit Tenofovir zu einer erneuten Reaktivierung der chronischen HBV-Infektion kam, die zuvor unter der kombinierten Therapie mit einem TNF- $\alpha$ -Antagonisten und Azathioprin ausgebrochen war.

### Literatur

- 1 Fachinformation Entyvio®; Stand: 27. 11. 2015

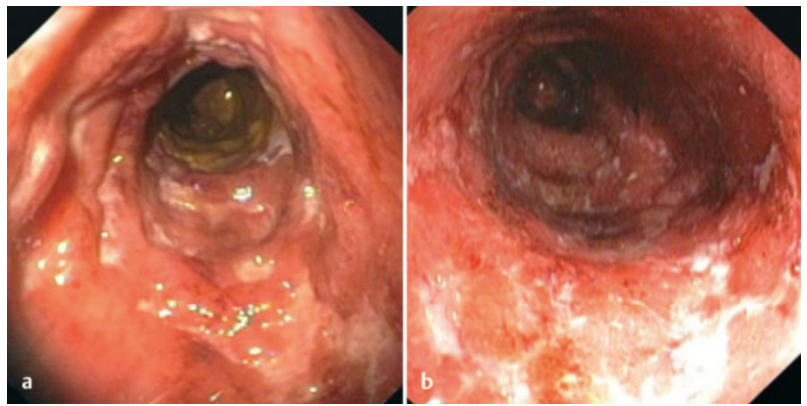


Abb. 2 Koloskopiebefund von 08/2012.

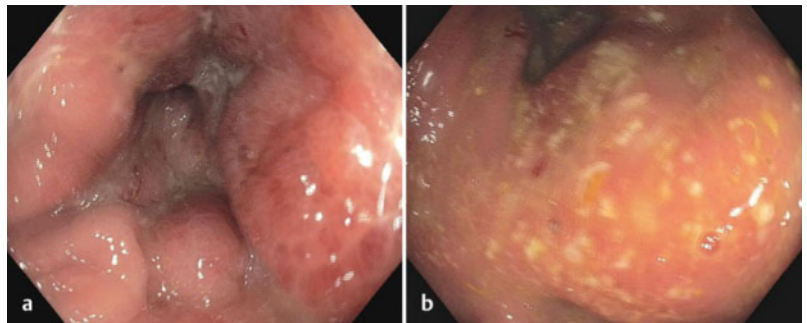


Abb. 3 Koloskopiebefund von 10/2014.

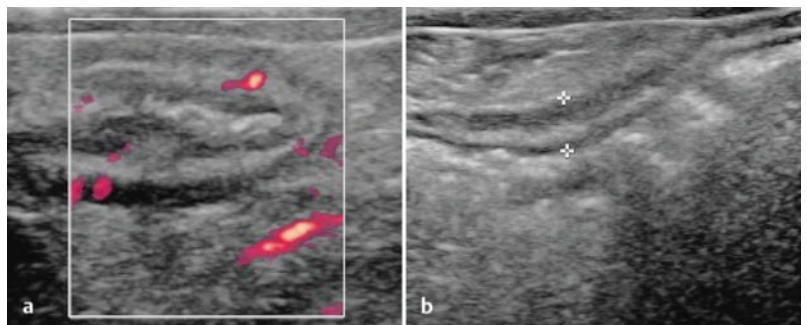


Abb. 4 Sonografischer Befund von 03/2015 (nach Therapiebeginn mit Vedolizumab).

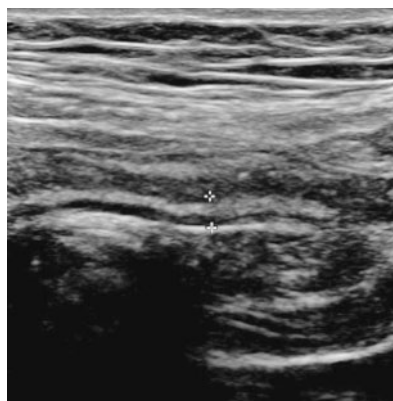


Abb. 5 Sonografischer Follow-up-Befund von 10/2015.

## Fall 5

# 48-jähriger biologikanaiver Patient mit ausgedehntem Morbus Crohn

PD Dr. med. Carsten Schmidt

Universitätsklinikum Jena

**Der 48-jährige Patient mit Morbus Crohn mit ausgedehntem Befall über Jejunum, terminales Ileum und Kolon wurde in seiner Vorgeschichte bereits immunsuppressiv sowie operativ behandelt. Der Patient war allerdings noch biologikanaiv, als wir uns bei einem erneuten Krankheitsschub zu einer Behandlung mit Vedolizumab entschlossen. Daraufhin zeigte der adipöse Patient eine sehr rasche Remission, ohne dass er unter Vedolizumab auf eine Komedikation oder Intervallverkürzung der Infusionstherapie angewiesen war.**

Die Erstdiagnose des Morbus Crohn bei dem damals 37-jährigen kaukasischen Patienten wurde im Jahr 2005 gestellt, eine medikamentöse Behandlung wurde 2 Jahre später mit Azathioprin begonnen. Der Patient wies ein ausgedehntes Befallsmuster auf, das sich über Jejunum, terminales Ileum sowie Kolon erstreckte. Im Februar 2011 wurden bei dem Patienten eine Ileozökal- und Ileumsegmentresektion sowie eine 2-fache Strikturoplastik vorgenommen. Die Medikation mit Azathioprin wurde zunächst fortgesetzt. Bei einem weiteren Erkrankungsschub im November 2013 wurde der Patient ergänzend mit Prednisolon behandelt.

Als Begleiterkrankung ist bei dem Patienten seit seiner Jugend eine Epilepsie bekannt, die medikamentös stabil eingestellt ist: Unter Carbamazepin (2 × 400 mg/Tag) wurden bis heute keine neuen Anfallsereignisse verzeichnet. Der Patient ist ansonsten sehr introvertiert und weist eine autistische Persönlichkeit auf: Bei seiner Arbeit im Schichtbetrieb leidet er unter einem angespannten Verhältnis zu seinen Kollegen.

### Rezidiv und Abbruch der Azathioprin-Therapie

Als der Patient im September 2014 mit einem neuerlichen postoperativen Rezidiv der chronisch entzündlichen Darmerkrankung vorstellig

wurde, berichtete er über 7–9 wässrige Stuhlentleerungen pro Tag ohne Blutbeimengungen. Bis auf einen leichten Druckschmerz im rechten Unterbauch ließen sich bei der körperlichen Untersuchung keine weiteren abdominellen Beschwerden feststellen, während der Allgemeinzustand (bei beruflicher Belastung) als mäßig reduziert eingestuft wurde. Hinweise auf extraintestinale Manifestationen ergaben sich nicht. Der koloskopische Befund zeigte ausgeprägte fibrinbelegte Ulzerationen in einer geröteten Mukosa des neoterminalen Ileums, eine Stenose bestand nicht. Der gesamte Kolonrahmen stellt sich unauffällig dar (Abb. 1a–d). Der CRP-Wert war erhöht (CRP 25,6 mg/l), Anhaltspunkte für einen akuten, spezifischen Infekt ergaben sich beim Infektionsscreening im Stuhl/Blut nicht (Stuhl: Test auf Clostridium difficile, Salmonella, Shigella, Yersinia, Campylobacter negativ, keine Rota-, Adeno-, Noroviren; Blut: CMV-PCR, Hepatitis-B/C-Serologie und Quantiferon-Test negativ).

### Therapiestart mit Vedolizumab

In Anbetracht der therapeutischen Wirkungslosigkeit wurde die Behandlung mit Azathioprin beendet. Nach einem ausführlichen Aufklärungsgespräch erklärte sich der Patient mit einer neuen Therapiestrategie einverstanden.

Noch im gleichen Monat wurde die Behandlung mit dem Integrin-Antagonisten Vedolizumab (Entyvio®) in der empfohlenen Dosierung von 300 mg i. v. begonnen [1]. Die 2. Infusion erfolgte nach 2, die 3. Infusion nach 6 Wochen. Danach wurde die Infusionstherapie alle 8 Wochen verabreicht, und der Patient zeigte bereits nach 2 Wochen eine Remission seiner kli-



PD Dr. med. Carsten Schmidt, Jena

nischen Beschwerden. Parallel zum klinischen Befund zeigte sich der Calprotectin-Wert ebenfalls erheblich gebessert (Abb. 2). Ein ähnlicher Verlauf zeichnete sich auch beim Harvey-Bradshaw-Index (HBI) ab, einem Punktescore aus 5 Faktoren (Allgemeinbefinden, Bauchschmerzen, Anzahl ungeformter Stühle, abdominelle Resistenz pro Tag und Komplikationen), mittels dessen die Krankheitsaktivität eingeschätzt werden kann (Abb. 2). Im Verlauf erkrankte der Patient an einer Norovireninfektion, die sich auch in einem transienten Calprotectin-Peak widerspiegelte, und eine Therapiepause nach sich zog.

Die Behandlung mit Vedolizumab wurde nach der Ausheilung des Infekts fortgesetzt, zu einem klinischen Rezidiv des Morbus Crohn kam es in der Zwischenzeit nicht. Bis dato profitiert der Patient von einer vollständigen Remission, die er unter der Monotherapie mit Vedolizumab erreicht hatte und die ohne eine Therapieintensivierung oder Komedikation aufrechterhalten wurde (letzter Stand: 07/2015, Abb. 3). Verträglichkeitsprobleme oder sonstige unerwünschten Effekte der Therapie wurden im weiteren Verlauf nicht beobachtet. Neben der medikamentösen Therapie erhält der Patient weiterhin eine zusätzliche psychosomatische Mitbehandlung.

**Zusammenfassung und Fazit für die Praxis**

- ▶ Das vorliegende kasuistische Beispiel demonstriert den Fall eines Patienten mit ausgedehntem Morbus Crohn, der unter der Therapie mit Vedolizumab eine ausgesprochen rasche Remission des postoperativ aufgetretenen Rezidivs erreichen konnte.
- ▶ Als wahrscheinlicher Prädiktor für das gute Therapieansprechen ist die fehlende Vortherapie mit einem TNF- $\alpha$ -Inhibitor zu diskutieren.
- ▶ Vedolizumab wurde sehr gut vertragen. Bis dato benötigt der Patient keine weitere Komedikation, um die Remission aufrechtzuerhalten.

**Literatur**

1 Fachinformation Entyvio®; Stand: 27. 11. 2015

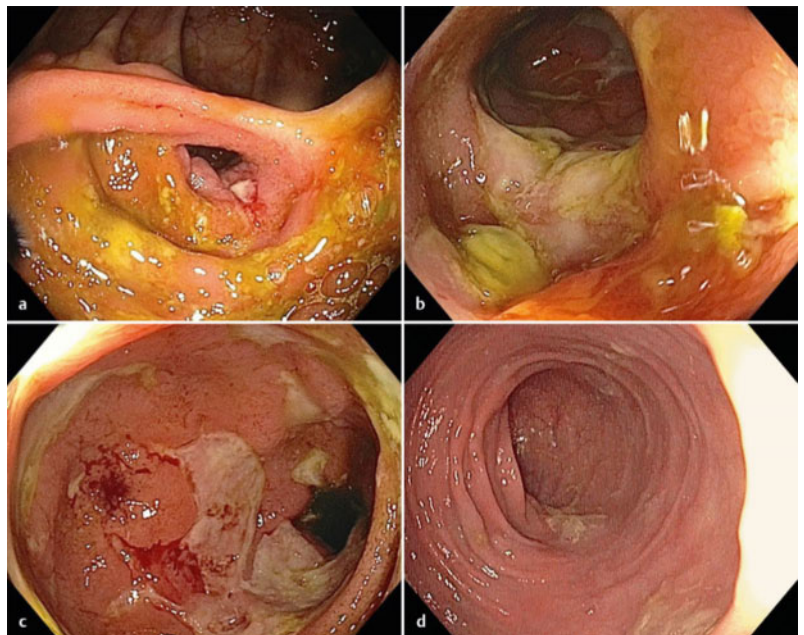


Abb. 1 Koloskopiebefund von 09/2014 (vor Therapiebeginn mit Vedolizumab).

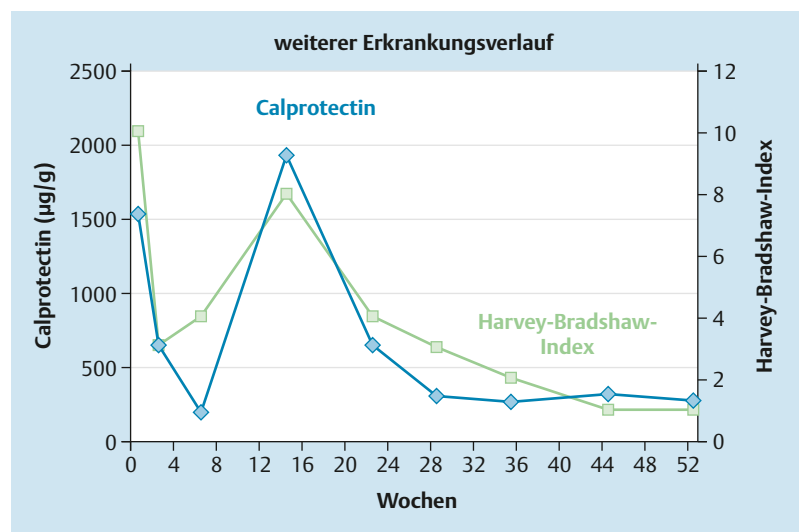


Abb. 2 Calprotectin-Verlauf ab Beginn der Therapie mit Vedolizumab (Peak bei zwischenzeitlicher Norovireninfektion).

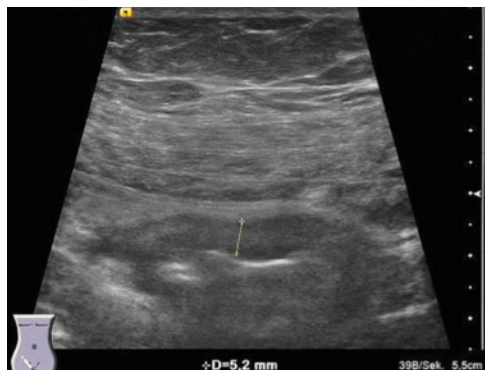

Abb. 3 Sonografie von 07/2015: persistierende, leichtgradige Verdickung der Wand des neoterminalen Ileums mit Betonung der echoreichen Submukosa. Die Perfusion war duplexsonografisch nicht vermehrt (Limberg 0).

## Fall 6

# 23-jährige Patientin mit fistulierendem Morbus Crohn und vorbestehender psychischer Erkrankung

Dr. med. Margareta Frank

MVZ Innere Medizin Marburg

Wie die nachfolgende Kasuistik veranschaulicht, können komorbide psychische Störungen sowohl die Diagnose als auch Remission bei chronisch entzündlichen Darmerkrankungen (CED) erschweren und verzögern. Die Anamnese und Klinik der jungen Patientin mit einer vorbekannten psychischen Erkrankung ließ initial an eine NSAR-(nicht steroidale Antirheumatika)-assoziierte Kolitis denken. Nach der Diagnose Morbus Crohn entzog sich die Patientin über längere Zeit einer adäquaten Therapie, da die verzögerte Diagnosefindung zu einem zeitweiligen Vertrauensverlust führte.

Die 23-jährige kaukasische Patientin (168 cm, 80 kg, BMI 28) stellte sich im Dezember 2008 mit starken krampfartigen Bauchschmerzen und wässrigen Durchfällen erstmals in unserer gastroenterologischen Praxis vor. Die Patientin hatte die Bauchschmerzen in Eigenregie mit Ibuprofen behandelt. Anamnestisch waren eine essenzielle arterielle Hypertonie (Therapie mit Ramipril 2,5 mg) sowie eine Borderline-Persönlichkeitsstörung (BPS) bekannt. Klinisch wies die Patientin ausgeprägte strichförmige Narbenbildungen an den Extremitäten auf, die nach wiederholtem „Ritzen“ in Spannungssituationen entstanden seien. Wie die Patientin zudem berichtete, bestanden seit einigen Wochen ein therapierefraktärer Herpes genitalis sowie orale Aphthen. Koloskopisch zeigte sich eine segmental ulzerierende Kolitis bei unauffälligem Ileum. In der Gesamtschau wurde das klinische Bild dieser Patientin zunächst histologisch als eher infektiös bedingt und gastroenterologisch als NSAR-assoziierte Kolitis eingestuft. Ibuprofen wurde abgesetzt, die Beschwerden hielten jedoch an. Bei einer Zweitbegutachtung der initialen Histologie wurde ein Epitheloidzellgranulom festgestellt und der Befund im Hinblick auf das diskontinuierlich ulzerierende Befallsmuster als Crohn-Kolitis klassifiziert. Unter der daraufhin eingeleiteten Therapie mit 20 mg Prednisolon zeigten sich die Durchfälle gebessert, die abdominellen Krämpfe jedoch nicht. Bei einer MR-Sellink-Untersuchung



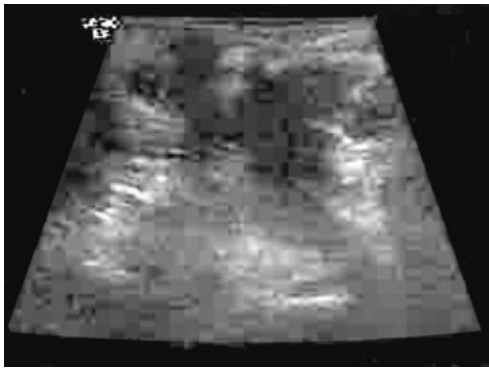Dr. med. Margareta Frank,  
Marburg

stellte sich eine Ileitis terminalis ohne relevante Stenose dar. Mehrfach durchgeführte sonografische Untersuchungen zeigten dagegen nur einige immunreaktive mesenteriale Lymphknoten und ansonsten einen Normalbefund an.

### Step-up-Therapie und Steroidkomplikationen

Vor diesem Hintergrund wurde die Situation im Sommer 2009 als leichter Morbus Crohn mit deutlicher Reizdarmkomponente eingeschätzt und eine kombinierte Therapie mit 7,5 mg Prednisolon sowie dem Spasmolytikum Mebeverin eingeleitet. Nachdem die Steroidtherapie zu einer Zunahme der genitalen Herpesläsionen geführt hatte, erwies sich der Wechsel auf orales Budesonid klinisch als unwirksam. Zwei Wochen später wurde die Patientin wegen ausgeprägter Erythemata nodosa und Arthralgien stationär aufgenommen. Die erneute Koloskopie bestätigte eine schwere segmental ulzerierende Kolitis. Die Entlassungsmedikation bestand aus 60 mg Prednisolon, 3 g Sulfasalzin sowie einer Substitutionstherapie mit Kalzium und Vitamin D. Im Herbst desselben Jahres hatte die Patientin ein iatrogenes Cushing-Syndrom mit starker Gewichtszunahme, Blutdruckentgleisung und „Vollmondgesicht“ entwickelt. Die Patientin bezweifelte die Diagnose Morbus Crohn als alleinige Grunderkrankung und betrachtete vielmehr die eigene komplexe Lebenssituation als relevanten Auslöser. Eine Verbesserung der Krankheitsaktivität, die im Rahmen einer Heirat sowie eines neuen Arbeitsplatzes als medizinische Fachangestellte eintrat, schien den psychosomatischen Erklärungsansatz zu unterstützen. Die Patientin stellte sich mehrere Jahre nicht mehr gastroenterologisch vor.





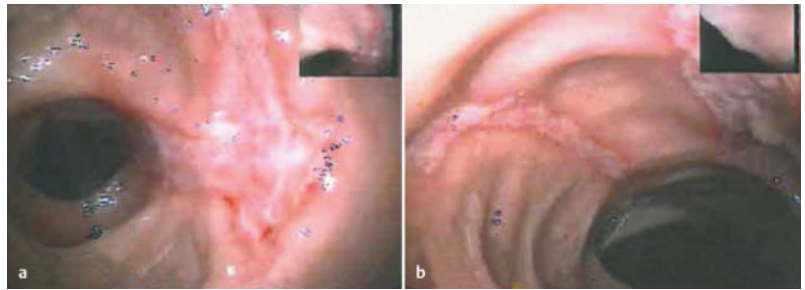
**Abb. 1** Sonografische Darstellung des pararektalen Abszesses (04/2014).

### Adhärenzverlust und Krankheitskomplikationen

Im April 2014 erschien die Patientin wieder in unserer Praxis. Anamnestisch gab sie an, dass Ende 2010 erstmalig eine anale Fistel mit Abszess aufgetreten und proktochirurgisch versorgt worden sei. Ihr Hausarzt habe daraufhin gewichtsadaptiert 250 mg Azathioprin angesetzt. Dies habe zwar geholfen, aber starke Begleiteffekte an Haut und Schleimhäuten (Exazerbation der Herpesinfektion) sowie Übelkeit verursacht. Zu diesem Zeitpunkt war die Patientin nach kurzer Ehe bereits geschieden. Die Patientin habe wegen der Nebenwirkungen und erneuten Ausbildung einer Crohn-Fistel Azathioprin eigenständig abgesetzt. Aktuell stellte sich sonografisch ein pararektaler Abszess dar (Abb. 1). Die erneute Koloskopie bestätigt eine floride ulzerierend-strikurierende Crohn-Kolitis (Abb. 2a und b).

### Weiterer Verlauf und Entscheidung für Vedolizumab

Nach Ausschluss einer spezifischen Infektion und unter antibiotischem Schutz wurde im Sommer 2014 eine Basistherapie mit Adalimumab 40 mg alle 2 Wochen, später wöchentlich, durchgeführt. Die Patientin zeigte eine vorübergehende Stabilisierung der intestinalen Beschwerden. Ab Dezember 2014 entwickelte sich eine perigenitale und perianale Furunkulose der Haut sowie parallel dazu eine Zunahme der Krankheitsaktivität mit vermehrter perianaler Fistelsekretion, Bauchschmerzen und Durchfall. Aufgrund der mutmaßlichen kutanen Nebenwirkung sowie unzureichenden Wirksamkeit wurde der TNF- $\alpha$ -Inhibitor nach 6 Monaten abgesetzt und mit geringem Erfolg symptomatisch Prednisolon sowie Ciprofloxacin verabreicht.



**Abb. 2** Koloskopie: Ulzerationen im Rahmen des Morbus Crohn (04/2014).

Nach einem Aufklärungsgespräch erklärte sich die Patientin mit einer Infusionstherapie mit Vedolizumab (Entyvio®) einverstanden. Die 1. Infusion wurde im Februar 2015 verabreicht. Die Patientin wies eine hohe entzündliche Aktivität auf, eine klinische Besserung wurde in den ersten Wochen nicht beobachtet. Erneut traten Erythematosa nodosa auf. Die klinische Verschlechterung konnte mit 40 mg Prednisolon sowie der Verkürzung der Vedolizumab-Applikationsintervalle auf alle 4 Wochen abgefangen werden. Zeitgleich wurde die Patientin wegen einer Verschlechterung der Borderline-Störung im Zuge eines Partnerschaftskonflikts in einer psychosomatischen Fachklinik stationär behandelt. Die Verabreichung von Vedolizumab alle 4 Wochen wurde fortgesetzt. Nach dem Aufenthalt in der Fachklinik, der nach Einschätzung der Patientin „nichts gebracht hatte“, besserten sich die intestinalen Beschwerden erstmals sukzessive, sodass Prednisolon zügig ausgeschlichen werden konnte: Ab Mai 2015 lag eine stabile nebenwirkungsfreie Remission unter fortgesetzter Vedolizumab-Monotherapie vor, die bis heute anhält (letzter Stand: 01/2016).

### Fazit für die klinische Praxis

- ▶ Nach wie vor bleibt die Erstdiagnose des Morbus Crohn eine anspruchsvolle diagnostische Aufgabe. Eine rasche Diagnosestellung und das Erreichen der klinischen Remission unter einer individuell angepassten „Basistherapie“ der CED können günstige psychosoziale Auswirkungen haben.
- ▶ Auch wenn die Verbesserung der klinischen Symptomatik nicht schlagartig einsetzte, konnte die Patientin mit Vedolizumab die nach eigener Einschätzung erstmals komplette nebenwirkungsfreie Kontrolle der CED erfahren. In diesem Fall erwies sich die Verkürzung der Infusionsintervalle für die vollständige Remission als entscheidend.
- ▶ Die regelmäßigen Infusionstermine bei uns in der Praxis wirkten sich bis heute sehr positiv auf die Adhärenzproblematik der Patientin aus.

## Fall 7

# Junge Patientin mit Colitis ulcerosa vom Linksseitentyp, refraktär auf konventionelle Immunsuppressiva

Dr. med. Timo Fischer

Vivantes MVZ Marzahn

**Eine 26-jährige Patientin mit Colitis ulcerosa vom Typ Linksseitenkolitis mit ausgeprägter Aktivität konnte weder unter verschiedenen Salizylatpräparaten noch unter Azathioprin eine Remission erreichen. Dagegen sprach die Patientin prompt auf eine Induktionsbehandlung mit dem Biologikum Vedolizumab an. Im Zuge einer darauf folgenden klinischen Remission kam es zu einer Therapieunterbrechung. Wie die vorliegende Kasuistik zeigt, profitierte die Patientin von der Entscheidung für eine erneute Behandlung mit Vedolizumab.**

Im aktuellen Fall hatte die Patientin (Körpergröße: 155 cm, Körpergewicht: 58 kg) bereits seit mehreren Jahren Durchfälle berichtet, die zunächst einem Reizdarmsyndrom zugeschrieben wurden. Die Erstdiagnose der Colitis ulcerosa vom Linksseitentyp mit ausgeprägter Aktivität erfolgte schließlich im Jahr 2013, nachdem eine Koloskopie veranlasst wurde: Zu diesem Zeitpunkt wies die Patientin 10–12 blutige Durchfälle pro Tag auf.

Weder die Anwendung von verschiedenen oralen 5-Aminosalicylsäure-(5-ASA-)Präparaten noch die Behandlung mit Azathioprin führten zur anhaltenden klinischen Remission (Abb. 1). Bis auf ein Raynaud-Syndrom waren keine weiteren Erkrankungen bekannt.

### Vedolizumab bei Colitis ulcerosa

Da die Patientin unter den konventionellen Therapieversuchen keine Remission zeigte, wurde sie nach entsprechender Aufklärung auf ein Behandlungsregime mit dem  $\alpha_4\beta_7$ -Integrin-Antikörper Vedolizumab eingestellt: Der humanisierte monoklonale IgG1-Antikörper (Entyvio®) ist für die Behandlung von erwachsenen Patienten mit mittelschwerer bis schwerer aktiver Colitis ulcerosa indiziert, die entweder auf eine konventionelle oder TNF- $\alpha$ -Inhibitor-Therapie

nicht angesprochen haben bzw. nicht mehr ansprechen oder sie nicht vertragen [1].

Die klinische Wirksamkeit der Substanz bei dieser Patientengruppe wurde durch eine große randomisierte, doppelblinde und placebokontrollierte Studie nachgewiesen: In der GEMINI-1-Studie wurden Patienten mit einer mittelschweren bis schweren Colitis ulcerosa mit Vedolizumab i.v. vs. Placebo i.v. behandelt. Eingeschlossen wurden Patienten mit oder ohne vorherige TNF- $\alpha$ -Inhibitor-Therapie [2]. Mit einer Ansprechrate von 47,1% zum Zeitpunkt Woche 6 war nicht nur das Induktionsregime (Infusion bei Baseline, Woche 2 und 6), sondern auch die Erhaltungstherapie mit Vedolizumab (Fortführung der Therapie alle 8 bzw. 4 Wochen) zum Zeitpunkt Woche 52 bei 41,8% bzw. 44,8% deutlich wirksamer als Placebo (15,9%;  $p < 0,001$  für beide Dosierungsintervalle). Dabei wurde der positive Effekt von Vedolizumab unabhängig von einer Vortherapie mit einem TNF- $\alpha$ -Antagonisten beobachtet.

Aus einer Verlängerungsphase der Studie sind zudem Retherapiedaten mit Vedolizumab verfügbar: Patienten, welche die GEMINI-1 vollständig abgeschlossen (n = 199) oder frühzeitig abgebrochen hatten (n = 131), konnten an der Open-Label-Fortsetzungsstudie GEMINI LTS teilnehmen und alle 4 Wochen mit Vedolizumab behandelt werden [3]. Wie sich herausstellte, konnten Patienten mit initialem Ansprechen auf Vedolizumab und einer Therapiepause von bis zu 1 Jahr bzw. trotz Wirkverlusts oder anhaltenden Nichtansprechens erneut auf Vedolizumab ansprechen. Ein Anstieg unerwünschter Nebenwirkungen wurde dabei nicht beobachtet [3].



Dr. med. Timo Fischer,  
Marzahn

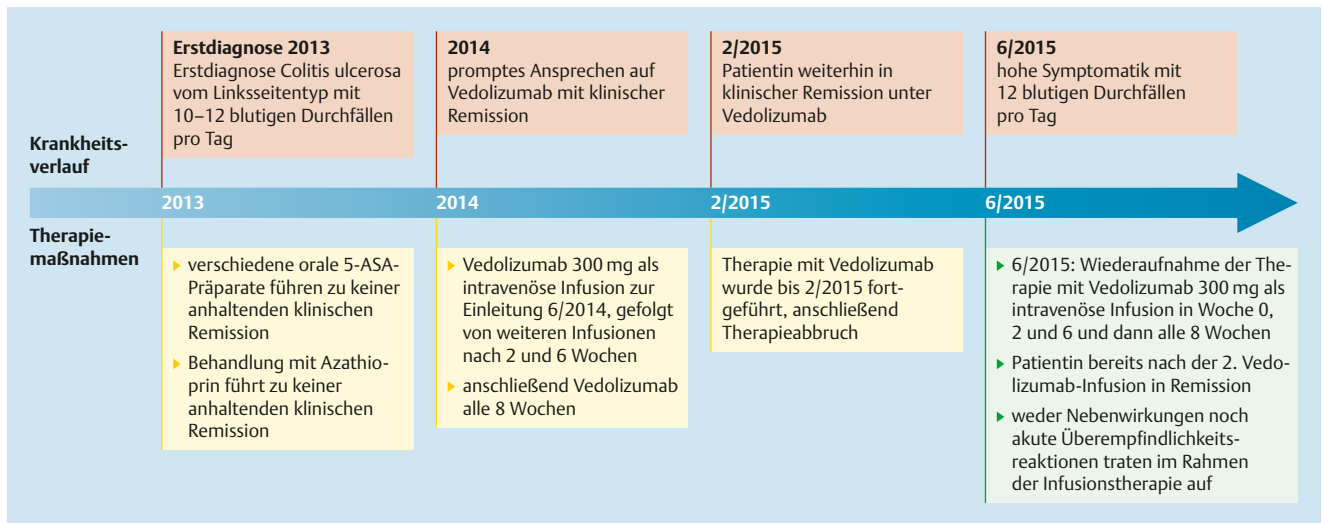


Abb. 1 26-jährige Colitis-ulcerosa-Patientin: Zeitleiste zu Krankengeschichte und Therapieverlauf mit Vedolizumab.

### Schnelles Ansprechen auf Vedolizumab

Die Patientin erhielt Vedolizumab nach dem empfohlenen Induktionsschema bei Colitis ulcerosa, d. h. 300 mg als intravenöse Infusion zur Einleitung im Juni 2014, gefolgt von einer weiteren Infusion nach 2 und 6 Wochen sowie anschließend alle 8 Wochen. Bereits nach Woche 2 berichtete die Patientin ein promptes Ansprechen und befand sich nachfolgend in klinischer Remission.

Die Therapie mit Vedolizumab wurde bis Februar 2015 fortgeführt. Als die Patientin 2-mal vergaß, einen Alternativtermin zur Infusion zu vereinbaren und zudem auch einen der geplanten Infusionstermine versäumte, lehnte die erstbehandelnde Ärztin die Fortsetzung der Behandlung ab.

### Erneute Behandlung mit Vedolizumab

Als die Patientin sich im Juni 2015 an unserem MVZ vorstellte, war sie bereits wieder hochsymptomatisch mit 12 blutigen Diarrhöen täglich sowie Gewichtsverlust. Der sonografische Befund korrespondierte mit der klinischen Symptomatik und zeigte eine ausgeprägte Wandverdickung mit Nachweis von Hyperperfusion im linken Hemikolon.

Da die Patientin zuvor bereits gut auf die Behandlung mit Vedolizumab angesprochen hatte, wurde die erneute Verabreichung von Vedolizumab favorisiert und im Einverständnis mit der Patientin eingeleitet. Die Wiederaufnahme

der Therapie erfolgte nach dem Infusionsschema 300 mg in Woche 0, 2 und 6 und dann alle 8 Wochen [1]. Auch diesmal sprach die Patientin schnell und erfolgreich an und befand sich bereits nach der 2. Vedolizumab-Infusion in Remission. Die Patientin hat bislang alle Infusionstermine wahrgenommen, befindet sich bis heute in klinischer Remission und verträgt die Behandlung sehr gut: Weder traten Nebenwirkungen noch akute Überempfindlichkeitsreaktionen im Rahmen der Infusionstherapie auf.

### Zusammenfassung und Fazit für die Praxis

- ▶ Die Kasuistik zeigt beispielhaft die gute Wirksamkeit und Verträglichkeit von Vedolizumab bei einer Patientin mit Colitis ulcerosa.
- ▶ Dabei sprach die Patientin auf eine erneute Behandlung mit Vedolizumab auch nach der zeitweiligen Therapieunterbrechung erfolgreich an.
- ▶ Die Wiederaufnahme der Behandlung mit Vedolizumab zeigte sich nicht mit infusionsbedingten Unverträglichkeitsreaktionen verbunden. Ebenso wenig berichtete die Patientin bis heute therapiebedingte Nebenwirkungen unter Vedolizumab. Auch unter Studienbedingungen fanden sich in GEMINI-1 keine bedeutsamen Unterschiede bei den Nebenwirkungen zwischen der Vedolizumab-Gruppe und Placebogruppe [2].

### Literatur

- 1 Fachinformation Entyvio®; Stand: 27.11.2015
- 2 Feagan BG et al. N Engl J Med 2013; 369: 699–170
- 3 Sands BE et al. Efficacy and safety of retreatment with vedolizumab in patients with ulcerative colitis. Data presented at Digestive Disease Week 2015 (DDW), Washington (Sa1272)

## Fall 8

# 21-jähriger Patient mit langjähriger Colitis ulcerosa und Sekundärversagen auf TNF- $\alpha$ -Inhibitor-Therapie

PD Dr. med. Oliver Bachmann

Medizinische Hochschule Hannover

**Ein 21-jähriger Patient stellte sich mit der zunehmenden Verschlechterung einer Colitis ulcerosa vor, die zuletzt mit einem TNF- $\alpha$ -Inhibitor sowie einem Immunmodulator behandelt wurde. Die Therapieumstellung auf Vedolizumab führte zum schnellen klinischen Ansprechen schon ab der 1. Infusion und ermöglichte die histologische Abheilung der entzündlichen Läsionen. Bis heute profitiert der Patient trotz seiner mehrjährigen Vorgeschichte von einer konsistenten klinischen Remission unter Vedolizumab.**

Im aktuellen Fall erfolgte die Erstdiagnose einer Colitis ulcerosa (CU) im Mai 2011: Der 21-jährige Student (Kaukasier, Größe: 183 cm, Körpergewicht: 70 kg) wies ansonsten keine relevanten Begleiterkrankungen auf. Im Oktober 2011 wurde eine Behandlung mit Azathioprin begonnen. Auf einen Therapieversuch mit einem Mesalazin-Präparat hatte der Patient mit schwerer Unverträglichkeit reagiert (akute Pankreatitis). Im September 2013 wurde der Verlauf durch eine Clostridium-difficile-Infektion verkompliziert, ab Oktober 2013 wurde der Patient zusätzlich mit Adalimumab behandelt.

### Sekundärversagen auf TNF- $\alpha$ -Inhibitor

Im August 2014 stellte sich der junge CU-Patient mit einer zunehmenden Verschlechterung der Krankheitssymptome vor: Anamnestisch berichtete der Patient 0–2 Stühle täglich mit Blutauflagerung (<50%) sowie leichte Bauchschmerzen. Extraintestinale Manifestationen wurden nicht festgestellt. Der Calprotectin-Wert zeigte sich deutlich erhöht (448,9 mg/kg), während die mikrobiologische Stuhluntersuchung negativ ausfiel. Sonografisch fanden sich keine Anhaltspunkte für eine Kolonpathologie. In der Rektosigmoidoskopie zeigten sich eine gerötete Schleimhaut (bis 30 cm), Erosionen und geringfügige flache Ulzerationen (Mayo-Score 2–3). Histologisch wurde eine schwergra-

dige aktive Kolitis mit Schleimhautarchitekturstörungen und Schleimhautregeneration nachgewiesen. Hinweise auf eine CMV-Infektion ergaben sich weder immunhistochemisch noch bei der CMV-PCR aus dem Blut (weitere Laborparameter: Leukozyten 7,7 k/ $\mu$ l, Hb 13,7 g/dl, Thrombozyten 234 k/ $\mu$ l, CRP < 1 mg/l, Ferritin 33  $\mu$ g/l, TSAT 18%).

### Entscheidung zur Therapieumstellung

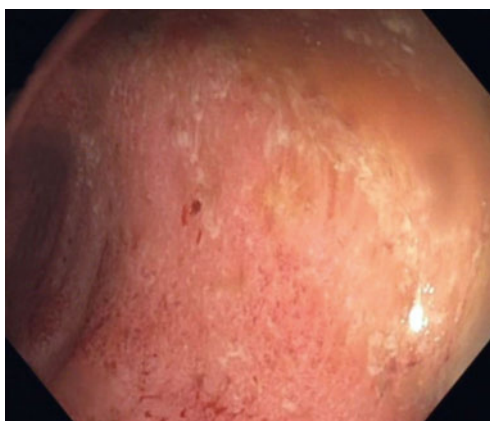
Die Medikation des Patienten bestand zu diesem Zeitpunkt aus Azathioprin 150 mg/Tag sowie Adalimumab 40 mg alle 2 Wochen. Trotz Intervallverkürzung beim TNF- $\alpha$ -Inhibitor auf 40 mg wöchentlich im Vorfeld hatte sich die Symptomatik auch nach der 3. Dosis mit 3–4 breiigen Stühlen pro Tag (Blut 100%) sowie mäßig starken Bauchschmerzen nicht gebessert. Daraufhin wurde eine Steroidtherapie mit 40 mg Prednisolon begonnen und die Dosis schrittweise um 5 mg/Woche auf 20 mg bzw. zuletzt um 2,5 mg/Woche reduziert. Weiterhin erhielt der Patient eine Substitution mit Kalzium und Vitamin D, während Azathioprin weitergegeben wurde. Im Zuge der weiterhin klinisch unbefriedigenden Situation des Patienten zum Zeitpunkt der Vorstellung entschieden wir uns für eine Beendigung der TNF- $\alpha$ -Inhibitor-Therapie (08/2014) und einen Therapiestart mit dem selektiv wirksamen Integrin-Antagonisten Vedolizumab (Entyvio®).

### Gute klinische Remission mit Vedolizumab

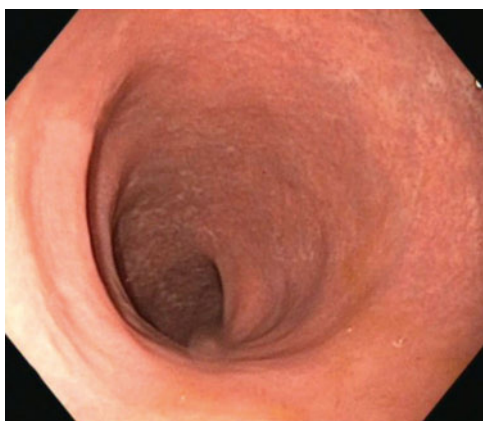Nach dem Ausschluss pathogener Erreger im Stuhl (einschließlich C.-difficile-Infektion) und



PD Dr. med. Oliver Bachmann,  
Hannover



**Abb. 1** Koloskopischer Befund vor Vedolizumab (08/2014) mit Stigmata der akuten Entzündung wie Erosionen, kleinen flachen Ulzerationen und Schleimhautrötung.



**Abb. 2** Koloskopischer Befund nach Therapiebeginn mit Vedolizumab (03/2015): entzündliche Läsionen nicht mehr vorhanden, jedoch deutliche postentzündliche Veränderungen wie Strukturverlust und Narben.

anderweitiger Infekte, der Überprüfung der Laborwerte (Leukozyten 7,7 k/ $\mu$ l, Hb 13,7 g/dl, Thrombozyten 234 k/ $\mu$ l, CRP < 1 mg/l, Ferritin 33  $\mu$ g/l, TSAT 18%) und ausführlicher Aufklärung hat der Patient die 1. Vedolizumab-Infusion (300 mg i.v.) am 22.09.2014 erhalten. Die nächste Vedolizumab-Infusion wurde 2 und 6 Wochen später und danach alle 8 Wochen vorgenommen (keine Woche-10-Infusion) [1]. Bereits nach der 1. Infusion berichtete der Patient eine Verbesserung der Stuhlfrequenz (0–2 Stühle/Tag, Blut > 50%) sowie nur noch leichte Bauchschmerzen, wobei ein möglicher Steroid-effekt nicht auszuschließen war. Nach der 2. Infusion berichtete der Patient über eine weitere Verbesserung seiner Beschwerden (0–2 Stühle/Tag, ohne Blut, keine Bauchschmerzen). Die Prednisolon-Dosis betrug zu diesem Zeitpunkt 17,5 mg. Nach der 5. Infusion (Woche 22) befand sich der Patient weiterhin in klinischer Remission, ohne dass Infekte aufgetreten (Leukozyten 4,2 k/ $\mu$ l, Hb 13,7 g/dl) waren oder sich das Körpergewicht destabilisiert hatte. Eine Befundverbesserung (Abb. 2) konnte auch rektosigmoidoskopisch bestätigt werden (Vorspiegeln bis 70 cm, narbige Veränderungen sowie ferner dezente Rötung und verminderte Gefäßzeichnung im Colon descendens/Sigma > Rektum, Mayo-Score 1) und histologisch (Architekturstörung und geringe Stromafibrose ohne wesentliche Entzündungsaktivität). Anfang Oktober 2015 und damit knapp 1 Jahr nach dem Start der Vedolizumab-Behandlung befand sich der Patient nach wie vor in klinischer Remission (Calprotectin-Wert: 20,6 mg/kg). Der Patient berichtete keine relevanten Verträglichkeitsprobleme.

### Zusammenfassung und Fazit für die Praxis

- ▶ Bei einer Colitis ulcerosa sollten in Anbetracht der begrenzten Zahl an Therapieoptionen die verfügbaren Maßnahmen zu Dosisescalation und Pharmakotherapie-Monitoring bei den entsprechenden Präparaten konsequent ausgeschöpft werden.
- ▶ Im vorliegenden Fall zeigte der Patient mit mehrjährigem Krankheitsverlauf und multiplen Vortherapien nach einer Umstellung auf Vedolizumab bereits nach der 1. Infusion eine klinische Verbesserung.
- ▶ Zum Zeitpunkt der 5. Vedolizumab-Infusion ließ sich eine weitestgehende endoskopische und histologische Abheilung der kolitisassozierten Läsionen verzeichnen.

### Literatur

- 1 Fachinformation Entyvio®; Stand: 27. 11. 2015

## Fall 9

# 63-jährige Colitis-ulcerosa-Patientin mit 20-jähriger Krankheitsgeschichte und komorbider rheumatoider Arthritis

Dr. med. Michael Mroß

Berlin

**Die aktuelle Kasuistik einer 63-jährigen Patientin liefert ein Beispiel für den jahrzehntelangen, therapieschwierigen Verlauf einer Colitis ulcerosa mit wiederholtem sekundärem Therapieversagen. Erst die Behandlung mit dem ersten in seiner Wirkstoffklasse zugelassenen Integrin-Antagonisten Vedolizumab sollte sich für diese Patientin als Therapieansatz herausstellen, der ihr eine klinische und paraklinische Vollremission ermöglichen sollte, die bis dato anhält.**

Die Vorgeschichte der 63-jährigen kaukasischen Patientin (167 cm, 58 kg) reicht bis zum Jahr 1995 zurück, als bei der Patientin die Primär-diagnose einer Proctitis ulcerosa gestellt wurde. Nach einer kurzfristigen initialen Besserung unter der damaligen Ersttherapie mit Sulfasalazin p.o. kam es im weiteren Verlauf immer wieder zu erneuten Schüben. Aus dem Jahr 1997 ist ein Therapieversuch mit Budesonid dokumentiert, worunter die Patientin keine Remission erlangte. Ein Therapieversuch mit Azathioprin erfolgte im Jahr 2000, wobei die Behandlung wegen Unverträglichkeit abgesetzt wurde. Eine Remissionsinduktion gelang schließlich unter Prednisolon.

### Komorbide RA-Diagnose

Sechs Jahre nach der Diagnose der Colitis ulcerosa erfolgte die Erstdiagnose einer koinzidenten rheumatoiden Arthritis. Die Patientin wird seitdem mit Methotrexat 10 mg p.o./Woche behandelt. Aus den Jahren 2005, 2007 und 2009 sind erneute Schübe der Colitis ulcerosa dokumentiert, die jeweils mit Prednisolon behandelt wurden (Abb. 1). Wie sich endoskopisch zeigte, hatte sich die Darmerkrankung zu diesem Zeitpunkt auf das gesamte Sigma ausgebreitet. In 2009 wurde eine Biologikatherapie mit Infliximab 5 mg/kg Körpergewicht begonnen. Die Patientin zeigte ein primäres Ansprechen, das sich



Dr. med. Michael Mroß,  
Berlin

nach 5 Monaten allerdings verlor. Eine Dosiserhöhung lehnte die Patientin ab.

Nach einem erneuten schweren Kolitisschub im Jahr 2013 erfolgte die Einleitung einer zweiten TNF- $\alpha$ -Inhibitor-Therapie mit Adalimumab 40 mg alle 2 Wochen. Auch darunter kam es initial zu einer Besserung der Beschwerden. Nach 3 Monaten stellte sich aber ein erneuter Wirkverlust mit einer deutlichen Verschlechterung der Symptomatik ein. Trotz Therapieeskalation mit wöchentlicher Gabe kam es im Jahr 2014 zum kompletten Wirkverlust, sodass eine alternative Therapiestrategie erforderlich wurde. Weder unter Infliximab noch unter Adalimumab hatte die Patientin zu keinem Zeitpunkt der TNF- $\alpha$ -Inhibitor-Therapie eine Vollremission erreichen können.

### Neuer Therapieversuch mit Vedolizumab

Im Juli 2014 wurde Vedolizumab (Entyvio®) in Deutschland zur Behandlung bei Colitis ulcerosa und Morbus Crohn verfügbar. Als erster zugelassener Vertreter der Wirkstoffklasse der Adhäsionshemmer zielt Vedolizumab selektiv auf das humane  $\alpha_4\beta_7$ -Integrin und damit einen Rezeptor ab, der in der entzündlich veränderten Darmmukosa mit der Leukozytenmigration aus den Gefäßen in das Gewebe assoziiert wird [1,2]. Vedolizumab verfügt dabei über den Vorteil einer selektiven Wirkung, die sich auf den Gastrointestinaltrakt beschränkt [3].

Im vorliegenden Fall erfolgte die Therapieeinleitung mit Vedolizumab 300 mg i.v. nach ausführlicher Aufklärung und negativem Infektionsscreening. Nach der Induktionstherapie (Woche 0, 2 und 6) wurde die Infusionstherapie

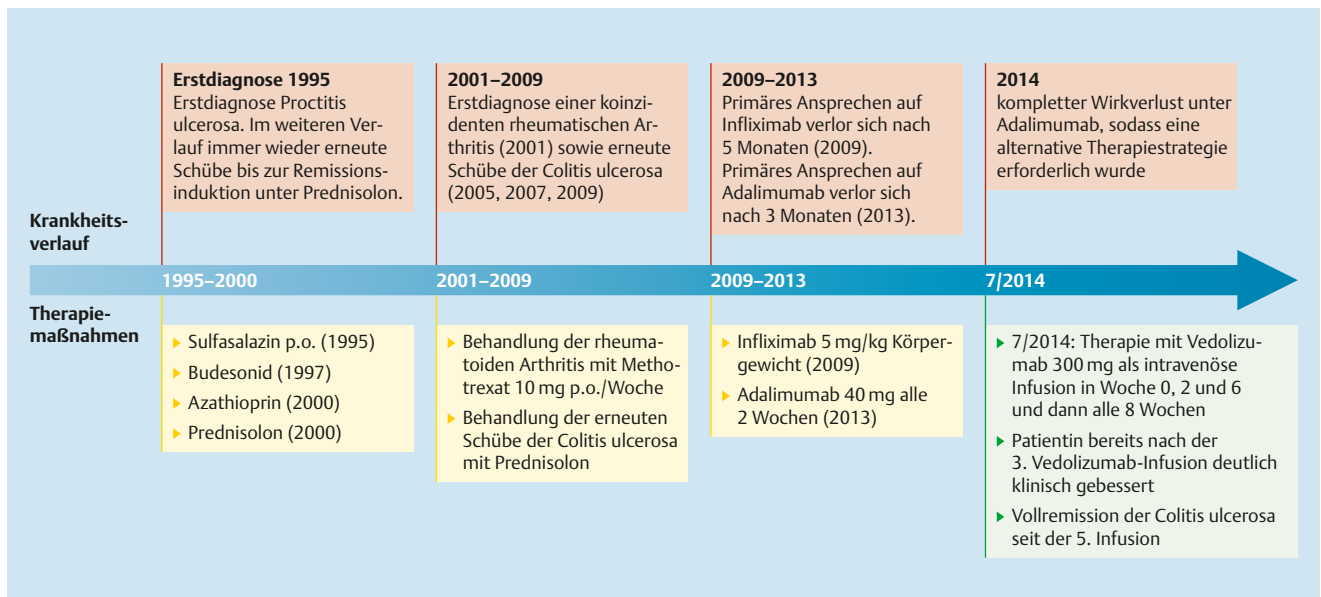


Abb. 1 Krankheits- und Therapieverlauf der 63-jährigen Colitis-ulcerosa-Patientin im Überblick.

mit Vedolizumab alle 8 Wochen fortgesetzt. Die Patientin berichtete nach der 3. Infusion eine deutliche klinische Besserung. Eine klinische wie paraklinische Vollremission der Colitis ulcerosa konnte schließlich ab der 5. Infusion nachgewiesen werden (Woche 22). Die Patientin befindet sich bis dato in Remission unter Vedolizumab (letzter Stand: 10. Infusion zu Woche 62 seit Therapiebeginn). Des Weiteren berichtete die Patientin keine unerwünschten, therapieassoziierten Nebenwirkungen im Rahmen der Vedolizumab-Therapie. Die Behandlung der rheumatoiden Arthritis erfolgt auch weiterhin mit Methotrexat.

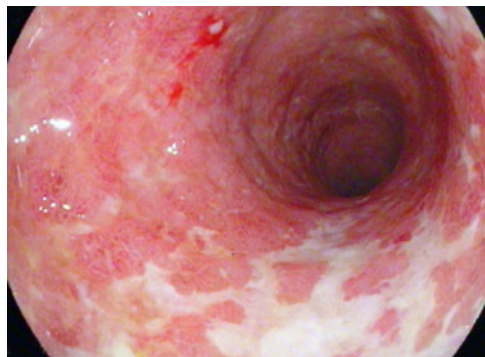

Abb. 2 Darstellung des endoskopischen Befunds.

### Zusammenfassung und Fazit für die Praxis

- ▶ Im geschilderten Fall setzte die Besserung der Colitis-ulcerosa-Symptomatik ab der 3. Vedolizumab-Infusion ein, die Vollremission konnte nach der 5. Infusion bestätigt werden. Wegen der komorbiden rheumatoiden Arthritis wird die Patientin zusätzlich mit Methotrexat behandelt, sodass de facto eine Kombinationstherapie vorliegt – wenn auch aus anderer Indikation.
- ▶ Nach 2 Dekaden konnte die Patientin erstmals unter einer Biologikatherapie eine Vollremission der Colitis-ulcerosa-assoziierten Beschwerden erreichen: Die Behandlung mit Vedolizumab ermöglichte der 63-jährigen Patientin eine anhaltende, steroidfreie klinische sowie paraklinische Remission, die bis heute anhält.

### Literatur

- 1 Feagan BG et al. N Engl J Med 2013; 369: 699–710
- 2 Jovani M, Danese S. Curr Drug Targets 2013; 14: 1433–1443
- 3 Fachinformation Entyvio®; Stand: 27. 11. 2015

## Fall 10

# 59-jähriger Patient mit steroidabhängiger, biologikanaiver Colitis ulcerosa

PD Dr. med. Carsten Schmidt

Universitätsklinikum Jena

**Ein 59-jähriger Patient mit Pancolitis ulcerosa hatte einen langjährigen, steroidabhängigen Krankheitsverlauf hinter sich, bevor er anlässlich eines erneuten Schubes auf eine Behandlung mit Vedolizumab eingestellt wurde. Der Patient hatte im Vorfeld unter verschiedenen Immunmodulatoren wiederholt Verträglichkeitsprobleme gezeigt. Unter Vedolizumab konnte der biologikanaive Patient ein schnelles und steroidfreies Therapieansprechen sowie eine anhaltende Remission erreichen.**

Bei dem hier vorgestellten kaukasischen Patienten erfolgte die Diagnose einer Colitis ulcerosa im Alter von 36 Jahren (Erstdiagnose 1992). Die Entzündung erfasste das gesamte Kolon, wobei sich die Pancolitis im Krankheitsverlauf als steroidabhängig erwies. Eine im Jahr 2011 begonnene Behandlung mit Azathioprin musste im November 2013 nach Erstvorstellung in unserer Klinik aufgrund der aufgetretenen Hepatotoxizität wieder beendet werden. Die daraufhin begonnene Therapie mit 6-Mercaptopurin wurde 3 Monate später wegen der Entwicklung einer Bizytopenie mit transfusionspflichtiger Anämie (Hb 4,5 g/dl; HKT 0,21) ebenfalls wieder beendet.

Ende 2014 stellte sich der 56-jährige Patient (178 cm, 91 kg KG) mit einer Entleerungsfrequenz von 7 Stühlen pro Tag begleitet von Schleim- oder Blutbeimengungen bei jedem Stuhlgang vor. Abdominelle Beschwerden oder Schmerzen waren nicht aufgetreten. Der Allgemeinzustand des Patienten konnte als moderat eingeschränkt bezeichnet werden. Die körperliche Untersuchung des Patienten ergab ansonsten keine Auffälligkeiten, Hinweise auf extraintestinale Manifestationen zeigten sich ebenfalls nicht. Bei einem erhöhten CRP-Wert (12,6 mg/l) fiel das Infektionsscreening in Stuhl und Serum negativ aus (Test auf Clostridium difficile, Salmonella, Shigella, Yersinia, Cam-

pylobacter sowie Rota-, Adeno- und Noroviren negativ, Hepatitis-B/C-Serologie negativ, CMV-PCR und Quantiferon-Test negativ). Die Koloskopie zeigte ab dem Colon transversum eine deutliche Rötung und Schwellung der Mukosa mit einem Verlust der Gefäßzeichnung, im Sigma und Rektum zudem kleine Ulzerationen. Die Mukosa erschien zudem stellenweise atrophiert und zeigte distal flache inflammatorische Pseudopolypen (Abb. 1 a–d).

Die Medikation bestand zu diesem Zeitpunkt aus Mesalazin p. o. 4,8 g/Tag. Als weitere Grund- bzw. Begleiterkrankungen waren bei dem Patienten eine Laktoseintoleranz sowie eine arterielle Hypertonie bekannt (Therapie mit Ramipril 5 mg/Tag). Aus dem Jahr 2008 war eine auswärts diagnostizierte Zytomegalie-Virus-(CMV-)Infektion dokumentiert (kein erneutes Ereignis) sowie ein Bandscheibenprolaps im Jahr 2000.

### Entscheidung für Vedolizumab

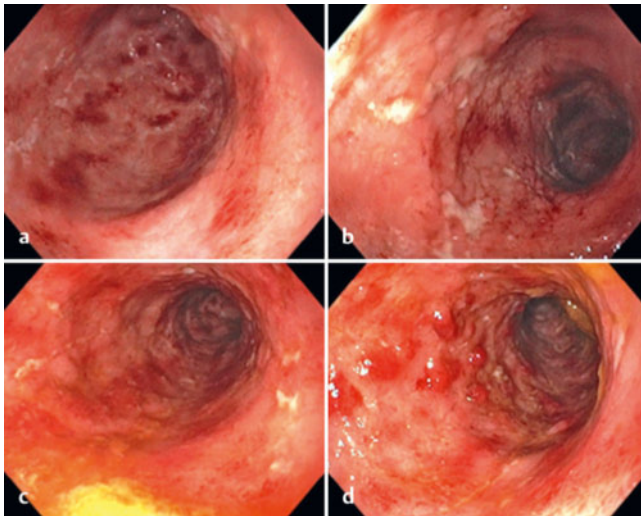
Nach Ausschluss von aktiven Infektionen wurde der Patient ausführlich aufgeklärt und im Dezember 2014 die Behandlung mit Vedolizumab (Entyvio®) begonnen. Die Therapieeinleitung erfolgte nach dem empfohlenen Dosierschema (Vedolizumab 300 mg als i. v. Infusion zu Woche 0, 2, 6 und dann alle 8 Wochen) [1].

Einer längeren Anlaufzeit für ein Therapieansprechen bedurfte es nicht: Schon bei der 2. Infusion berichtete der Patient über einen deutlichen Rückgang seiner Beschwerden. Nach 6 Wochen bestätigte sich die vollständige Remission sowohl im Hinblick auf die Calprotectin-Werte als auch auf die Krankheitsaktivi-

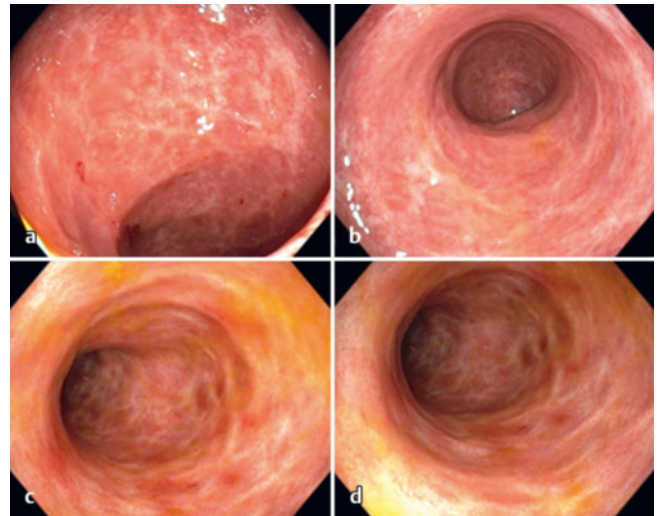


PD Dr. med. Carsten Schmidt,  
Jena





**Abb. 1** Koloskopiebefund von 12/2014 (vor Therapiebeginn mit Vedolizumab).

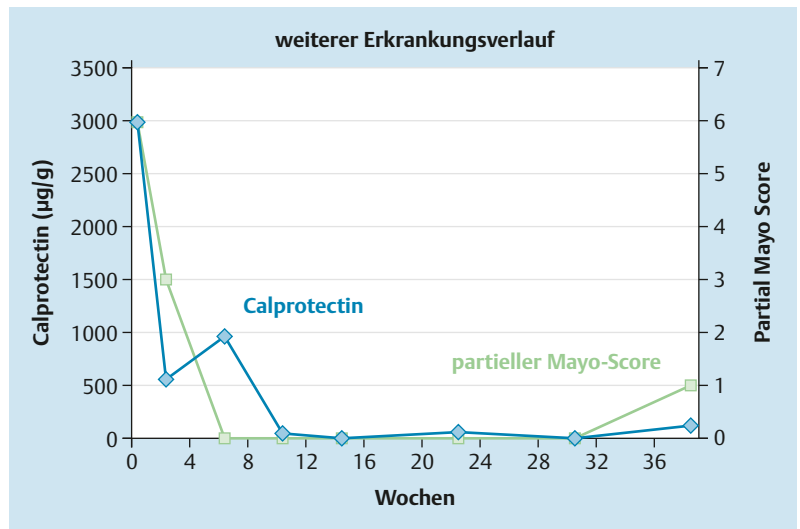


**Abb. 2** Koloskopiebefund von 05/2015 (nach Therapiebeginn mit Vedolizumab).

tät gemäß dem partiellen Mayo-Score. Bei der endoskopischen Verlaufskontrolle nach 3,5 Monaten stellte sich bereits eine mukosale Heilung dar. Es persistierte lediglich eine atrophe Mukosa mit narbigen Veränderungen und vereinzelten Pseudopolypen (Abb. 2 a–d). Die Behandlung mit Vedolizumab wurde im regelmäßigen 8-wöchentlichen Abstand fortgesetzt: Dabei blieb die Remission auch im weiteren Verlauf stabil erhalten (Abb. 3).

**Zusammenfassung und Fazit für die Praxis**

- ▶ In der vorgestellten Kasuistik erlangte der 59-jährige biologikanaive Patient mit ausgedehnter Colitis ulcerosa schon nach 2 Wochen eine deutliche Besserung der Beschwerden unter Vedolizumab sowie nach 6 Wochen eine vollständige Remission.
- ▶ Als potenziell günstiger Prädiktor für das schnelle und anhaltende Therapieansprechen auf Vedolizumab bei diesem Patienten kommt die fehlende Vortherapie mit einem TNF- $\alpha$ -Inhibitor infrage.
- ▶ Der langjährige Pankolitis-Patient profitierte somit trotz der überwiegenden Anzahl an potenziell negativen Prädiktoren von einer schnellen und dauerhaften Remission, ohne dass eine weitere Komedikation erforderlich gewesen wäre.



**Abb. 3** Calprotectin-Werte und partieller Mayo-Score im Verlauf nach Therapiebeginn mit Vedolizumab.

**Literatur**

- 1 Fachinformation Entyvio®; Stand: 27.11.2015

# Fallserie mit 10 Patienten: Vedolizumab im Therapiealltag

Prof. Dr. med. Reinshagen

Klinikum Braunschweig, Medizinische Klinik I

Tab. 1 Die Fälle im Überblick: Zusammenfassung.

	Kurzbeschreibung des Patienten	bisherige Therapien				Induktions- und Erhaltungstherapie mit VDZ	Synopsis  klinische Remission	Besonderheiten
		OP	IM	GC	TNFi			
<b>Morbus Crohn</b>								
Fall 1	40-jährige Patientin, komorbide Psoriasis inversa, rezidivierende Arthralgien, ED vor 14 J.	x	x	x	x	IT-Start mit VDZ 300 mg in 04/2015, Intervallverkürzung von 8- auf 4-wöchige EHT ab Mai 2015	GC-freie Remission nach 3 – 5 Mo., gute Verträglichkeit, keine Verschlechterung der Psoriasis, Arthralgien verbessert	Exazerbation von Psoriasis-Symptomen unter TNFi
Fall 2	25-jähriger Patient, pankolitischer Befall, ED vor 16 J.		x	x	x*	IT-Start mit VDZ 300 mg in 01/2010 (Studie), EHT mit VDZ alle 4 Wo.	GC-freie Remission nach 5 VDZ-Infusionen, Remissionserhalt seit 5 J. (Stand: 06/2015), keine Nebenwirkungen	Adhärenzprobleme/zeitweiliger Vertrauensverlust in ärztliche Behandlung, Remission unter VDZ ermöglicht normalen Lebensalltag und Familiengründung
Fall 3	39-jährige Patientin, ausgedehnter Befall und refraktäres postoperatives Rezidiv	x	x	x	x	IT-Start mit VDZ 300 mg in 07/2015, EHT mit VDZ alle 8 Wo.	schnelles Ansprechen nach 2 Infusionen, seit 12/2015 Monotherapie mit VDZ, weiterhin Remissionserhalt (Stand: 01/2016), keine Nebenwirkungen	kein Ansprechen auf konventionelle Immunsuppressiva und TNF- $\alpha$ -Inhibitor
Fall 4	70-jähriger Patient, langjährige refraktäre Ileokolitis Crohn, ED vor 31 J.	x	x	x	x	IT-Start mit VDZ 300 mg in 10/2014, EHT mit VDZ alle 8 Wo.	bestätigte GC-freie, klinische Remission seit 03/2015 (Stand: 10/2015), keine Reaktivierung der HBV-Infektion bislang	Reaktivierung einer Hepatitis-B-Infektion unter Azathioprin/Anti-TNF- $\alpha$ -Therapie
Fall 5	48-jähriger Patient, ausgedehnter Morbus Crohn, ED vor 10 Jahren, biologikanaiv	x	x	x		IT-Start mit VDZ 300 mg in 09/2014, EHT alle 8 Wo.	schnelle klinische Besserung nach 2 Wochen, GC-freie klinische Remission (Stand: 07/2015), transiente Norovireninfektion mit Therapieunterbrechung ohne MC-Rezidiv, keine Nebenwirkungen	komorbide gut eingestellte Epilepsie; zusätzlich psychosomatische Intervention

Tab. 1 Die Fälle im Überblick: Zusammenfassung.

	Kurzbeschreibung des Patienten	bisherige Therapien				Induktions- und Erhaltungstherapie mit VDZ	Synopsis	Besonderheiten
		OP	IM	GC	TNFi			
<b>Colitis ulcerosa</b>								
Fall 6	23-jährige Patientin, schwere segmental ulzerierende CU bzw. floride ulzerierend-strikurierende Crohn-Kolitis (2014), ausgeprägte Erythema nodosa/Arthralgien, ED vor 6 J.	x	x	x	x	IT-Start mit VDZ 300 mg in 02/2015, transiente Verschlechterung mit Erythema nodosa/Exazerbation der Borderline-Störung, EHT alle 4 Wo.	trotz anfänglich fehlender klinischer Verbesserung führt die Therapiefortsetzung zur GC-freien, klinischen Remission ab 05/2015, keine Nebenwirkungen	Erstdiagnose durch vorbekannte Borderline-Persönlichkeitsstörung/NSAR-Gebrauch erschwert; Cushing-Syndrom unter GC; Adhärenzprobleme und Vertrauensverlust in Schulmedizin
Fall 7	26-jährige Patientin, Linksseitenkolitis mit ausgeprägter Krankheitsaktivität, biologikanaiv, ED vor 2 J.		x			IT-Start mit VDZ 300 mg in 06/2014, EHT alle 8 Wo. bis 02/2015, Retherapie ab 06/2015	schnelles Ansprechen schon nach Woche 2, Therapieunterbrechung führt zu Verlust der klinischen Remission (06/2015), erneute VDZ-Therapie ermöglicht erneute Remission, keine Nebenwirkungen, Patientin sehr adhärenz	kein Ansprechen auf konventionelle Therapieversuche; trotz Therapieunterbrechung VDZ erneut wirksam
Fall 8	21-jähriger Patient, schwergradig aktive Kolitis, ED vor 4 J.		x	x	x	IT-Start mit VDZ 300 mg in 09/2014, EHT alle 8 Wo.	schnelles Ansprechen schon nach der 1. Infusion, schrittweise Reduktion der GC-Dosis und klinische Remission seit Woche 22 (Stand: 10/2015)	schwere Mesalazin-Unverträglichkeit, CDT-Infektion in 09/2013, TNF- $\alpha$ -Inhibitor trotz Dosisescalation nicht suffizient
Fall 9	63-jährige Patientin mit komorbider RA, ED vor 20 J.		x	x	x	IT-Start mit VDZ 300 mg in 7/2014, EHT alle 8 Wo.	schnelles Ansprechen ab der 3. Infusion, Patientin erreicht erstmals Vollremission mit VDZ (letzter Stand: 10. Infusion, 62 Wochen)	komorbide RA, die mit Methotrexat 10 mg/Woche behandelt wird
Fall 10	59-jähriger Patient mit Pankolitis, biologikanaiv, ED vor 23 J.		x	x		IT-Start mit VDZ 300 mg in 12/2014, EHT alle 8 Wo.	schnelles Ansprechen bei der 2. Infusion, klinische Remission nach 6 Wochen bestätigt und bis heute anhaltend (ohne Begleitmedikation, Stand: 04/2016)	wiederholte Verträglichkeitsprobleme unter IM-Therapien

Abkürzungen: ED = Erstdiagnose der chronisch entzündlichen Darmerkrankung, EHT = Erhaltungstherapie mit VDZ, GC = Glukokortikoide, IM = Immunmodulatoren, IT = Induktionstherapie mit VDZ, OP = chirurgische Intervention, TNFi = TNF- $\alpha$ -Inhibitor(en), \* andere Biologika außer TNFi und VDZ/Studienmedikamente, VDZ = Vedolizumab

### Fazit für die Praxis

- ▶ Sowohl MC- als auch CU-Patienten profitierten in der Mehrzahl von einem schnellen Therapieansprechen und einer anhaltenden, meist steroidfreien Remission unter Vedolizumab.
- ▶ Häufig berichteten die Patienten bereits nach den ersten beiden Infusionen eine spürbare Besserung ihrer Beschwerden. Daneben kann sich aber auch das abwartende Vorgehen mit fortgesetzter Therapie unter Vedolizumab lohnen.
- ▶ Neben Patienten mit langjähriger, z.T. schwerst therapierefraktärer Vorgeschichte sollte die Behandlung auch bei biologikanaiven Patienten erwogen werden, da sie den Betroffenen eine verträgliche Therapieoption bietet, die ihnen eine steroidfreie Remission ermöglichen kann.

### Entyvio® 300 mg, Pulver für ein Konzentrat zur Herstellung einer Infusionslösung

**Wirkstoff:** Vedolizumab

**Zusammensetzung:** *Arzneilich wirksamer Bestandteil:* Jede Durchstechflasche enthält 300 mg Vedolizumab; nach Rekonstitution enthält 1 ml Infusionslösung 60 mg Vedolizumab.

*Sonstige Bestandteile:* L-Histidin, L-Histidin-Monohydrochlorid, L-Arginin-Hydrochlorid, Saccharose, Polysorbat 80.

**Anwendungsgebiete:** *Colitis ulcerosa:* Behandlung von erwachsenen Patienten mit mittelschwerer bis schwerer aktiver Colitis ulcerosa, die entweder auf konventionelle Therapie oder einen der Tumornekrosefaktor-alpha (TNF $\alpha$ )-Antagonisten unzureichend angesprochen haben, nicht mehr darauf ansprechen oder eine Unverträglichkeit gegen eine entsprechende Behandlung aufweisen. *Morbus Crohn:* Behandlung von erwachsenen Patienten mit mittelschwerem bis schwerem aktiven Morbus Crohn, die entweder auf konventionelle Therapie oder einen der Tumornekrosefaktor-alpha (TNF $\alpha$ )-Antagonisten unzureichend angesprochen haben, nicht mehr darauf ansprechen oder eine Unverträglichkeit gegen eine entsprechende Behandlung aufweisen.

**Gegenanzeigen:** Überempfindlichkeit gegen den Wirkstoff oder einen der sonstigen Bestandteile. Aktive schwere Infektionen wie Tuberkulose, Sepsis, Cytomegalievirus, Listeriose und opportunistische Infektionen, wie z. B. progressive multifokale Leukoenzephalopathie (PML) (siehe Abschnitt 4.4 Fachinformation).

**Nebenwirkungen:** *Sehr häufig:* Nasopharyngitis, Kopfschmerzen, Arthralgie; *Häufig:* Bronchitis, Gastroenteritis, Infektionen der oberen Atemwege, Grippe, Sinusitis, Pharyngitis, Parästhesie, Hypertonie, oropharyngeale Schmerzen, verstopfte Nase, Husten, anale Abszesse, Analfissur, Übelkeit, Verdauungsstörungen, Verstopfung, aufgeblähter Bauch, Blähungen, Hämorrhoiden, Hautausschlag, Juckreiz, Ekzem, Erythem, Nachtschweiß, Akne, Muskelkrämpfe, Rückenschmerzen, Muskelschwäche, Müdigkeit, Schmerzen in den Extremitäten, Fieber; *Gelegentlich:* Infektion der Atemwege, Vulvovaginalkandidose, Mundsoor, Follikulitis, Reizungen an der Infusionsstelle (einschl.: Schmerzen und Reizungen an der Einstichstelle), infusionsbedingte Reaktionen, Schüttelfrost, Kältegefühl. Bei einem Patienten mit Morbus Crohn wurde während der 2. Infusion ein schwerwiegendes unerwünschtes IR-Ereignis berichtet (die berichteten Symptome waren Dyspnoe, Bronchospasmus, Urtikaria, Hitzewallungen, Hautausschlag und erhöhter Blutdruck und Herzfrequenz), das mit Absetzen der Infusion und Behandlung mit Antihistaminika und intravenös verabreichtem Hydrocortison erfolgreich behandelt wurde. *Infektionen:* In kontroll. Studien und der Open-Label-Fortsetzungsstudie mit Vedolizumab bei Erwachsenen wurden schwerwiegende Infektionen wie Tuberkulose, Sepsis (einige mit tödlichem Ausgang), Salmonellen-Sepsis, Listerien-Meningitis und Cytomegalievirus-Colitis berichtet. *Malignität:* Bisherige Ergebnisse aus dem klinischen Programm lassen nicht auf ein erhöhtes Risiko für maligne Erkrankungen schließen, jedoch war das Auftreten von Krebserkrankungen gering und die langfristige Exposition war begrenzt. Langzeituntersuchungen zur Sicherheit dauern noch an.

**Wechselwirkungen sowie weitere Hinweise:** siehe Fachinformation. **Verschreibungspflichtig. EU-Zulassungsinhaber:** Takeda Pharma A/S, Taastrup, Dänemark. **Kontaktadresse d. Pharm. Unternehmens in Deutschland:** Takeda GmbH, Byk-Gulden-Straße 2, 78467 Konstanz, Tel.: 08 00 825 33 25, [medinfo@takeda.de](mailto:medinfo@takeda.de).

Stand: 11/2015