

# Retracción de los dedos y síndrome de túnel carpiano secundarios a infiltración gotosa de tendones flexores de la mano

## *Finger Contracture and Tunnel Carpal Syndrome Secondary to Gout on the Flexor Tendons of the Hand*

E. Rodríguez Pérez<sup>1</sup> S. A. González Porto<sup>1</sup> A. Álvarez Jorge<sup>2</sup>

<sup>1</sup> Médico Interno Residente, Servicio de Cirugía Plástica, Complejo Hospitalario Universitario A Coruña, A Coruña, España  
<sup>2</sup> Médico Adjunto, Servicio de Cirugía Plástica, Complejo Hospitalario Universitario A Coruña, A Coruña, España

Address for correspondence Esther Rodríguez Pérez, Médico Interno Residente, Servicio de Cirugía Plástica, Complejo Hospitalario Universitario de A Coruña, Avenida As Xubias, 84, CP: 15006 A Coruña, Spain (e-mail: estrodper@gmail.com).

Rev Iberam Cir Mano 2017;45:35–39.

### Resumen

Presentamos un caso de afectación gotosa de los tendones flexores de la mano a nivel de la zona IV flexora, en un paciente con clínica compresiva de nervio mediano y retracción de los dedos largos de la mano. Se realiza una revisión de la gota como etiología de síndrome de túnel del carpo secundario y retracción de los dedos largos, así como las distintas opciones de tratamiento tanto médico como quirúrgico.

### Palabras Clave

- ▶ gota
- ▶ tendones
- ▶ mano
- ▶ rigidez
- ▶ síndrome túnel carpiano

### Abstract

A case of gout involving the flexor tendons of the hand in flexor zone IV in a patient presenting entrapment of the median nerve and flexion contracture of the digits. A good result was obtained by resecting the intratendinous tophi and reconstructing tendinous graft in the same procedure. There is made a revision of gout as a cause of secondary tunnel carpal syndrome and digital flexion contracture is made, as well as the different options of both medical and surgical treatment.

### Keywords

- ▶ gout
- ▶ tendons
- ▶ hand
- ▶ contracture
- ▶ carpal tunnel syndrome

## Introducción

Las manifestaciones de la gota a nivel de la mano y de la muñeca son poco frecuentes. La mayoría de las veces aparecen en un estadio avanzado de la enfermedad en pacientes

con hiperuricemia mal controlada. El cuadro clínico puede consistir en un síndrome compresivo a nivel del túnel carpiano,<sup>1–3</sup> una masa palpable (tofo gotoso) palmar o dorsal, a veces sobreinfectada o fistulizada, o una tenosinovitis pudiendo llegar hasta la ruptura tendinosa.<sup>4</sup>

received  
July 29, 2016  
accepted  
April 3, 2017

DOI <https://doi.org/10.1055/s-0037-1603104>.  
ISSN 1698-8396.

Copyright © 2017 Thieme Revinter  
Publicações Ltda, Rio de Janeiro, Brazil

License terms



El diagnóstico preoperatorio de la gota tendinosa como causa de retracción y rigidez digital se plantea raramente debido a su carácter excepcional. Aportamos un caso de afectación de tendones flexores asociados a la contractura en flexión de los dedos largos de la mano, con un buen resultado clínico tras la exéresis de los tofos y la reconstrucción tendinosa en el mismo tiempo quirúrgico.

### Caso Clínico

Varón de 40 años de edad que es remitido a la unidad de mano de Cirugía Plástica al presentar clínica compatible con síndrome del túnel carpiano (STC) y dificultad para la extensión de los dedos de la mano izquierda. No presenta alergias medicamentosas ni antecedentes familiares de interés. Como antecedentes personales se encuentra a estudio por el servicio de Neurología por polineuropatía sensitivo-motora, estable desde el 2008 y de predominio en miembros inferiores.

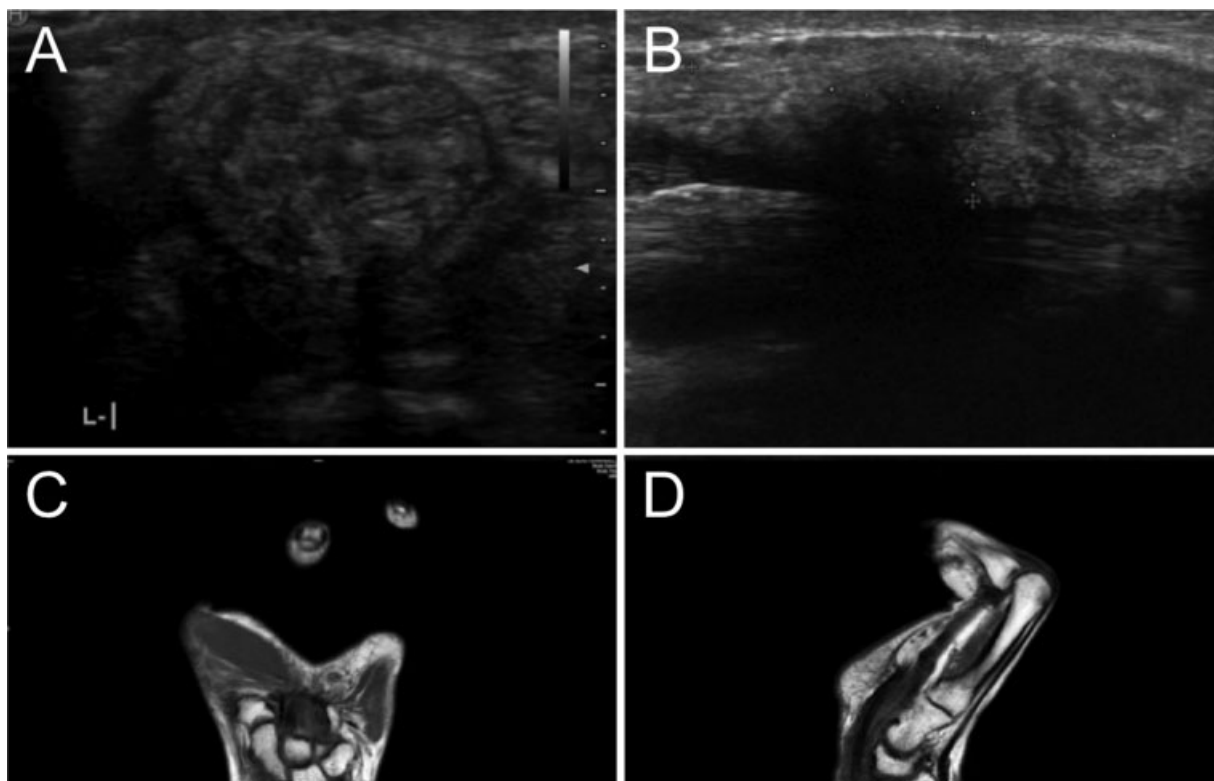
A la exploración física se objetivan tofos en la cara dorsal de las articulaciones metacarpofalángica de tercer dedo de la mano derecha, interfalángica de primer dedo de la mano izquierda, metatarsofalángica de primer dedo de pie izquierdo y quinto dedo de pie derecho. Presenta en reposo una flexión de 20° de la articulación metacarpofalángica y una flexión de 25° de la interfalángica proximal de primer,

segundo y tercer dedos de la mano izquierda, siendo la retracción en flexo del tercer dedo irreductible. Refiere parestesias en territorio mediano y se aprecia una importante atrofia tenar. Los resultados de la electromiografía son compatibles con STC severo.

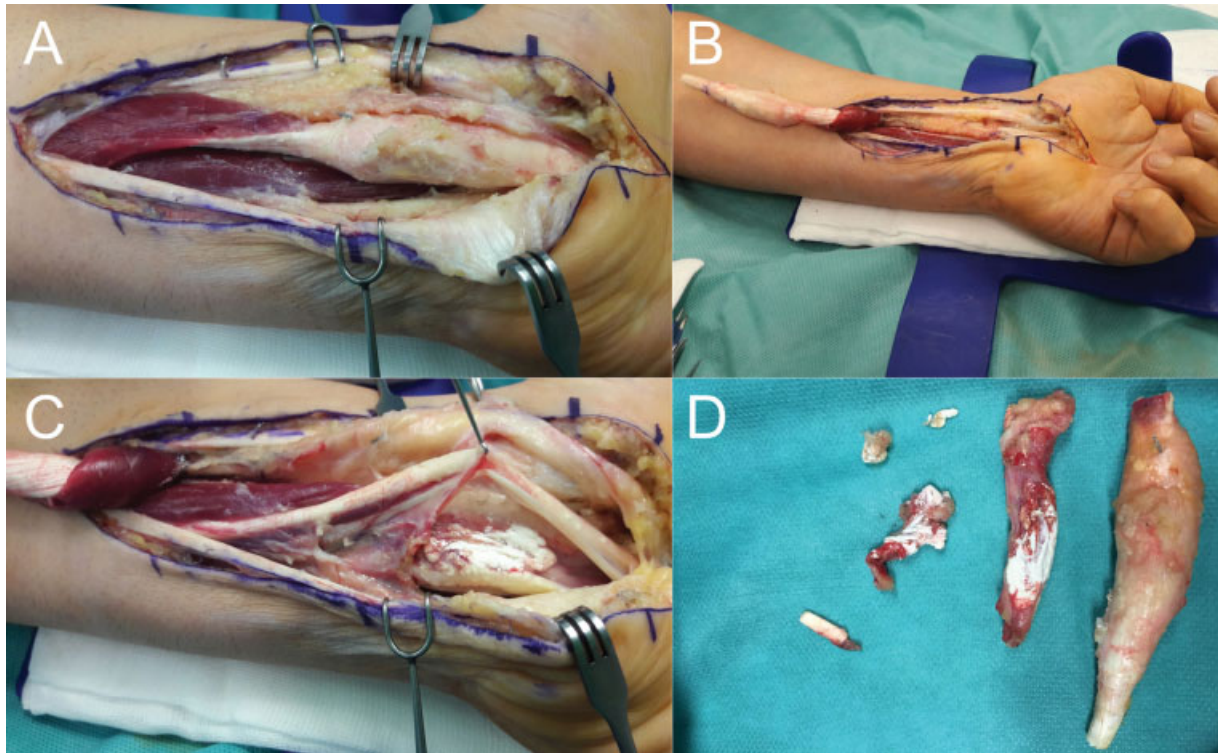
Posteriormente se realiza el estudio ecográfico evidenciándose en la cara volar una lesión nodular ecogénica y heterogénea a nivel del retináculo flexor de la muñeca izquierda de 3,7 × 1,2 × 1,8 cm, con pequeñas microcalcificaciones en su interior, que produce compresión y desplazamiento de los tendones flexores adyacentes; con presencia de hiperemia en su interior al estudio Doppler color, hallazgos compatibles con depósito tofáceo; sin poder descartar ecográficamente otro tipo de lesión periarticular pseudotumoral o tumoral, por lo que se recomienda completar el estudio mediante Resonancia Magnética Nuclear (RMN), cuyos resultados son compatibles también con depósitos tofáceos (►Fig. 1).

Debido a la retracción digital, la dudosa etiología de la tumoración y la necesidad de descomprimir el túnel del carpo, se indica la cirugía.

Durante la intervención, se objetiva como el tendón flexor superficial de los dedos (FDS) del tercer dedo que presenta una masa blanquecina en zona IV y V flexoras, (con el aspecto macroscópico de tofo gotoso). Tras su retirada, se observa una masa de características similares en el tendón flexor

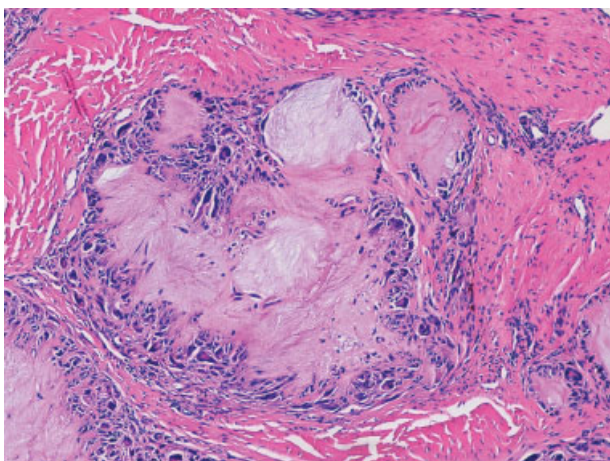


**Fig. 1** (A) En el estudio ecográfico, se objetiva presencia de líquido en la vaina del tendón flexor profundo 5° dedo en la región hipotenar. (B) En la cara volar, se objetiva la presencia de una lesión nodular ecogénica y heterogénea localizada en la zona del retináculo de la muñeca izquierda de 3.7 × 1.2 × 1.8 cm con pequeñas microcalcificaciones en su interior que produce compresión / desplazamiento de los tendones flexores adyacentes, hallazgos que pudieran estar en relación con depósito tofáceo. (C-D) En la RMN se objetiva una distensión por líquido de la vaina de los tendones flexores con un área en su interior de 15 mm más hipointensa en secuencias potenciadas en T2 que pudiera corresponder con tenosinovitis aunque no es un hallazgo definitivo.



**Fig. 2** (A) Tendón flexor superficial infiltrado. (B) Se secciona el tendón superficial, observándose el tendón flexor profundo también infiltrado. (C) Tendón flexor profundo infiltrado. (D) Aspecto macroscópico de los tendones ya seccionados.

profundo de los dedos (FDP) del quinto dedo (►Fig. 2). Ambas masas son retiradas, realizándose la reparación del FDP del quinto dedo con un injerto de palmar menor. Se envían las muestras al Servicio de Anatomía Patológica en formaldehído, observándose al microscopio depósitos dérmicos y subcutáneos amorfos de coloración rosada con una reacción granulomatosa con macrófagos y células gigantes de cuerpo extraño alrededor, compatibles con tofos gotosos (►Fig. 3). En el microscopio de luz polarizada, se objetivan



**Fig. 3** Aspecto microscópico de la muestra remitida a Anatomía Patológica en formaldehído (10x). Depósitos dérmicos y subcutáneos amorfos de coloración rosada con una reacción granulomatosa con macrófagos y células gigantes de cuerpo extraño alrededor, compatibles con tofos gotosos.

cristales en forma de aguja con birrefringencia negativa. Se envían también muestras al Servicio de Microbiología, sin que haya crecimiento microbiológico alguno.

Tras la cirugía, el paciente no presenta retracción de los dedos y moviliza en rango completo los cuatro primeros dedos, quedando como única secuela una limitación a la flexión de la falange distal del quinto dedo a pesar de la reconstrucción del tendón flexor profundo. Presenta así mismo, una mejoría significativa de las parestesias y de la atrofia tenar (►Fig. 4).

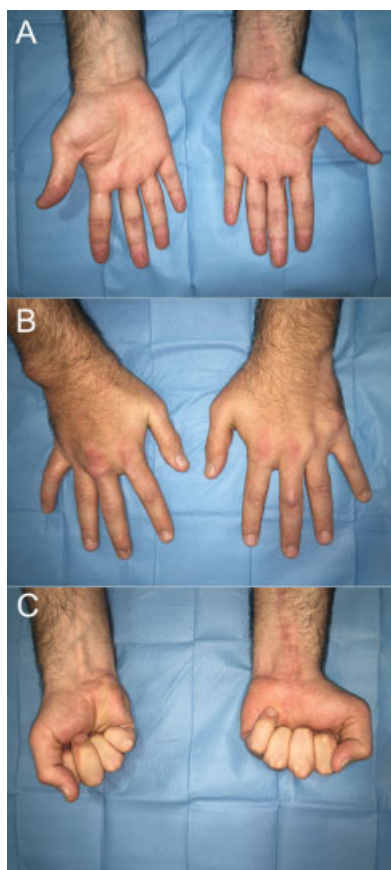
## Discusión

Los tofos gotosos son depósitos de urato monosódico subcutáneos o de la bursa aunque también pueden hallarse en el cartílago, la membrana sinovial, el periostio, el hueso subcondral, la médula ósea, los tendones, los ligamentos y la piel. Los nervios, vasos sanguíneos y músculos no suelen estar directamente afectados. Los pulmones, el hígado y el bazo también suelen estar respetados.

Los depósitos tofáceos se ven con mayor frecuencia en el hélix o antihélix del oído externo y debajo de la piel, preferentemente en las superficies extensoras y en cualquier zona sujeta a presión o traumatismos repetidos.<sup>5</sup>

La afectación del miembro superior en esa enfermedad es menos frecuente. Cuando ocurre, se asocia típicamente a un estadio avanzado de la enfermedad en pacientes con mal control de los niveles de ácido úrico.<sup>6</sup>

El cuadro clínico puede consistir en una afectación tendinosa - desde una simple tenosinovitis o rigidez digital hasta



**Fig. 4** Resultado clínico del paciente. (A) Visión volar donde se observa que no existe amiotrofia tenar, con extensión completa de los dedos. (B) Visión dorsal con extensión completa de los dedos. (C) Cierre de puño completo de todos los dedos salvo la falange distal del 5º dedo.

la ruptura espontánea<sup>7,8</sup>, en depósitos que pueden sobreinfectarse o fistulizar, o en un síndrome de compresión nerviosa, principalmente del nervio mediano. Varios autores han descrito casos de STC relacionado con depósitos tofáceos en los tendones flexores.<sup>1-4</sup>

La localización más frecuente en el miembro superior es el olécranon, seguido del dorso de la mano, sobre todo en las articulaciones interfalángicas proximales, seguido por las metacarpo-falángicas y las interfalángicas distales.

El diagnóstico diferencial incluye infecciones que dan lugar al tejido granulomatoso crónico, como la producida por micobacterias tanto típicas como atípicas, ciertos hongos y bacterias como la *Brucella*. También debe considerarse la posibilidad de sarcoidosis, artropatías por cristales o reacciones a cuerpo extraño.

En pacientes que presenten retracción de los dedos debe descartarse la enfermedad de Dupuytren, ya que es la causa de contractura en flexión de los dedos más frecuente.

Los niveles de ácido úrico en sangre se deberían cuantificar. Cualquier muestra se debería analizar microbiológicamente (incluyendo tinción de Ziehl-Neelsen para micobacterias), histológicamente (en busca de macrófagos y células gigantes de cuerpo extraño en la gota, o granulomas no caseificantes en la sarcoidosis), y ser analizada también

bajo microscopio de luz polarizada (en busca de cristales en forma de aguja con birrefringencia negativa).<sup>9</sup>

En el preoperatorio, puede ser útil una exploración por ecografía o resonancia magnética a fin de orientar el diagnóstico y precisar el grado de afectación tendinosa si la hubiera.<sup>10</sup>

El tratamiento de los pacientes con depósitos tofáceos es esencialmente médico y debe incluir un fármaco que disminuya los niveles de ácido úrico en sangre como el Alopurinol. Ese fármaco no puede utilizarse en el momento agudo, sino una vez estabilizado el nivel en sangre del ácido úrico. Los tofos pueden disminuir de tamaño entre 6-12 meses desde el inicio del tratamiento. La Colchicina se utiliza para prevenir o tratar los ataques agudos de gota.<sup>6</sup>

La resección quirúrgica de los tofos se debe considerar cuando el tratamiento médico no sea bien tolerado por el paciente o cuando producen compresión nerviosa, tenosinovitis o ruptura tendinosa. Se recomienda realizar incisiones simples directamente sobre el tofo ya que el aporte vascular puede verse afectado por la infiltración de los tejidos. Difícilmente se logra la escisión completa de los depósitos a nivel de la mano debido a que éstos no están encapsulados y suelen infiltrar ligamentos y cápsulas articulares además de los tendones. Una resección que permita la función normal de los tendones y de los nervios es suficiente.<sup>1,6</sup>

A pesar de que la cirugía suele conseguir una mejoría inmediata de la clínica, se debe tener en cuenta la importancia del tratamiento farmacológico en el postoperatorio.

La infección en ese periodo es una complicación poco frecuente debido, probablemente, a las propiedades bacteriostáticas del urato monosódico.

El resultado final puede ser satisfactorio incluso cuando hay afectación importante de los tendones como en el caso presentado, salvo que exista afectación intraarticular con desestructuración secundaria y tendencia a la fistulización crónica.

#### Conflicto de Intereses

Los autores declaran no tener ningún conflicto de intereses.

#### Agradecimientos

Agradecemos la colaboración de Laura López Solache del servicio de Anatomía Patológica del Complejo Hospitalario Universitario A Coruña.

#### Bibliografía

- 1 Onuma K, Fujimaki H, Kenmoku T, et al. Bilateral carpal tunnel syndrome due to gouty tophi: conservative and surgical treatment in different hands of the same patient. *Mod Rheumatol* 2015;25(02):298-302
- 2 Mockford BJ, Kincaid RJ, Mackay I. Carpal tunnel syndrome secondary to intratendinous infiltration by tophaceous gout. *Scand J Plast Reconstr Surg Hand Surg* 2003;37(03):186-187

- 3 Hernández-Cortés P, Caba M, Gómez-Sánchez R, Gómez-Morales M. Digital flexion contracture and severe carpal tunnel syndrome due to tophaceous infiltration of wrist flexor tendon: first manifestation of gout. *Orthopedics* 2011;34(11): e797–e799
- 4 Wurapa RK, Zelouf DS. Flexor tendon rupture caused by gout: a case report. *J Hand Surg Am* 2002;27(04):591–593
- 5 Straub LR, Smith JW. The surgery of gout in the upper extremity. *J Bone Jt Surg* 1961;43-A:731–774
- 6 Schuind FA, Clermont D, Stallenberg B, Rummelink M, Pasteels JL. Gouty involvement of flexor tendons. *Chir Main* 2003;22(01): 46–50
- 7 Meyer zu Reckendorf G, Lupascu D. [Flexor tendons involvement in gout. A case report and review of literature]. *Chir Main* 2010; 29(03):199–202
- 8 Sainsbury DC, Hidvegi N, Blair JW. Intra-tendinous gout in a repaired flexor digitorum profundus. *J Hand Surg Eur Vol* 2008; 33(04):528–529
- 9 Palmer DG, Highton J, Hessian PA. Development of the gout tophus. An hypothesis. *Am J Clin Pathol* 1989;91(02):190–195
- 10 Coombs PR, Houseman N, White R. Chronic tophaceous gout of the third flexor digitorum profundus tendon in the hand: an unusual sonography diagnosis. *AJR Am J Roentgenol* 2006; 187(03):W313–W315