

# Variación del músculo braquial anterior (brachialis). Importancia en el abordaje a elementos nobles del codo

H. F. BIANCHI<sup>(1)</sup>, V. PINONI<sup>(2)</sup>

<sup>(1)</sup>PROFESOR TITULAR DE ANATOMÍA NORMAL. FACULTAD DE MEDICINA UBA. PROFESOR CONSULTO DE ANATOMÍA NORMAL FAC. MED. UNIV. DE CIENCIAS DE LA SALUD FUND. HA BARCELÓ. ESPECIALISTA EN ORTOPEDIA Y CIRUGÍA DE LA MANO Y MIEMBRO SUPERIOR. MIEMBRO TITULAR DE LA SOCIEDAD ARGENTINA DE CIRUGÍA DE LA MANO Y RECONSTRUCTIVA DEL MIEMBRO SUPERIOR

<sup>(2)</sup>DOCENTE AUXILIAR ANATOMÍA NORMAL FAC. MED. UBA.

## Correspondencia:

La Pampa 2477 4 A Buenos Aires Argentina CP 1428

11-4-7888173

fbianchi@fibertel.com.ar

Las variedades musculares tienen importancia para el cirujano cuando pueden dificultar la ubicación de elementos nobles durante un abordaje quirúrgico, o bien ser causa de compresión de los mismos. En nuestra presentación destacamos la relación existente entre fascículos accesorios y prolongaciones aponeuróticas del m. brachialis, con el n. radialis y el paquete vasculonervioso del codo. Es importante tener en cuenta estas diversidades cuando se deban explorar, con distintos fines, elementos nobles, tanto del canal bicipital interno como de la corredera entre el grupo muscular supinoextensor y el m. brachialis.

**Palabras clave:** Músculo, variaciones musculares, brachialis.

**The brachialis muscle variations. Importance in the elbow noble elements surgery.** The muscular diversity is extremely important for the surgeon as they can make difficult localization of noble elements during a surgical deal or even, it can be the cause of their compression. In our presentation, we emphasize the relationship between the brachialis accessory parts and fibrous aponeuroses or the radialis nerve, and the elbow nerve-vascular package. It is important to take into consideration these diversities when, for any purpose, the noble elements must be examined, those from the internal bicipital channel or the supine-extensor group slider and the brachialis muscle ones.

**Key words:** Muscle, muscular diversity, brachialis.

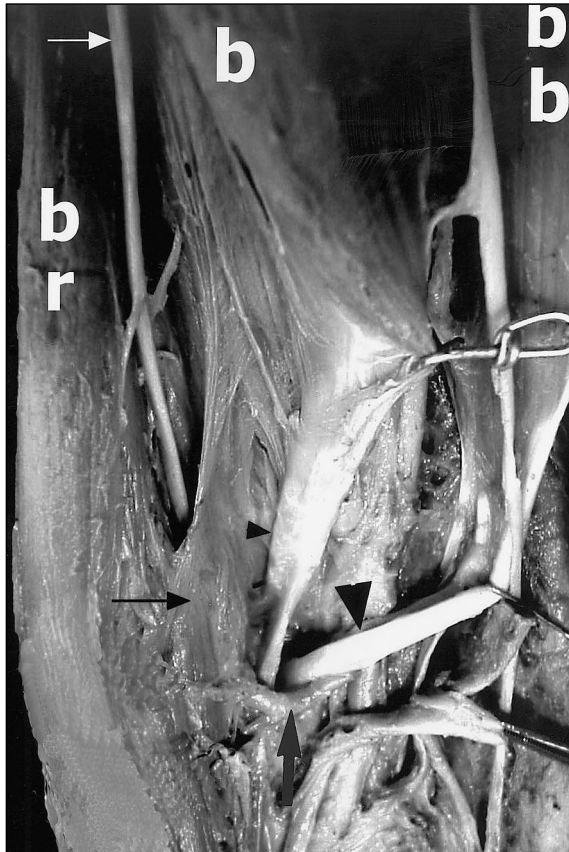
*Rev. Iberam. Cir. Mano - Vol. 30 • Núm. 64 • Abril 2004 (34-38)*

## INTRODUCCIÓN

Las variedades anatómicas suelen no ser tenidas en cuenta salvo por los anatomistas, excepto cuando son motivo de compresiones, disfunciones o dificultan la visuali-

zación de elementos nobles al realizar su abordaje quirúrgico.

Es nuestra intención presentar, sin fines estadísticos, los hallazgos de dos tipos de variedades del braquial anterior (m. brachialis), mencionadas por numerosos autores (1, 2, 3).



**Figura 1.** b: braquial anterior. bb: bíceps braquial. br: brachiorradialis. Flecha blanca: nervio radial. Flecha negra: expansión del braquial anterior. Flecha negra grande: arteria recurrente radial anterior. Triángulos negros: pequeño: tendón accesorio del braquial anterior; grande: tendón del bíceps braquial.

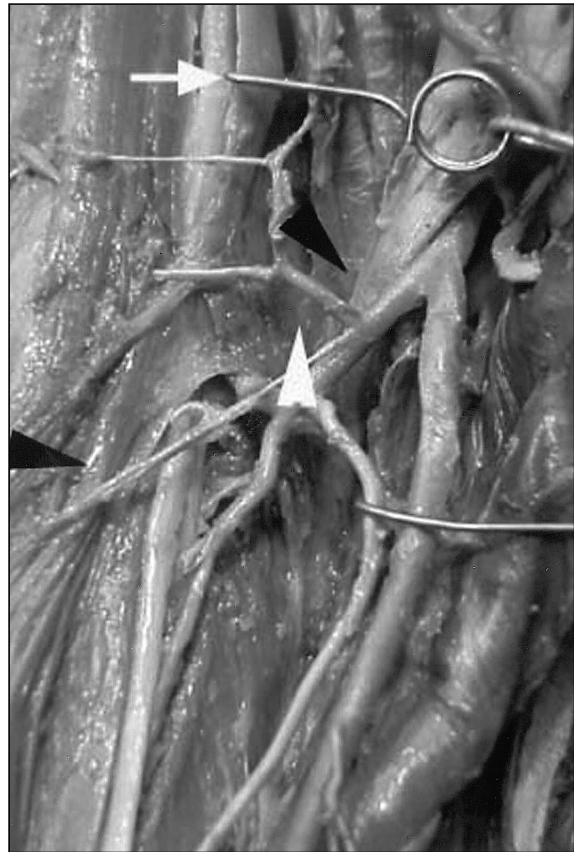## MATERIAL Y MÉTODO

En cuatro miembros superiores, dos de ellos pertenecientes al mismo espécimen, se procede a la investigación de las inserciones y la relación con elementos nobles del músculo braquial anterior según método clásico de disección.

## HALLAZGOS

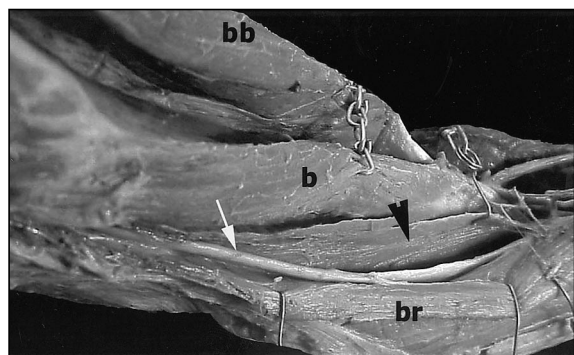
### a-1) Variedad lateral del braquial anterior derecho (caso bilateral)

Consiste en una expansión del músculo a la manera descrita por Poirier (1), que se ubica entre el vasto externo (caput laterale) y el grupo supinoextensor, pudiéndose observar en el tercio distal fascículos que se mezclan con el cuerpo principal del músculo (**Figuras 1 y 2**).

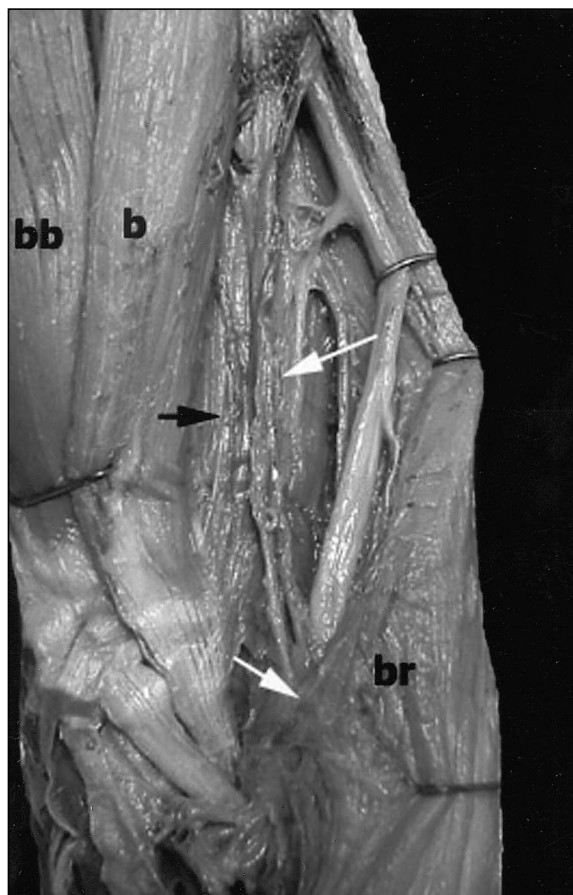


**Figura 2.** Detalle de Figura 1. El gancho tracciona la expansión del m. braquial anterior (flechas negras) y permite ver al n. radialis (flecha blanca); el triángulo blanco muestra la arteria recurrente radial anterior.

Termina en dos expansiones que se pierden: una, medial, se ubica por fuera del tendón del bíceps braquial (m. bíceps brachii) al cual sigue terminando en la tuberosidad bicipital del radio (tuberositas radii); la otra prolongación, lateral, se pierde en las fibras del grupo supinoextensor ocultando al nervio radial (n. radia-



**Figura 3.** b: braquial anterior. bb: bíceps braquial. br: supinador largo. Flecha blanca: supinador largo. Flecha negra: expansión del braquial anterior.

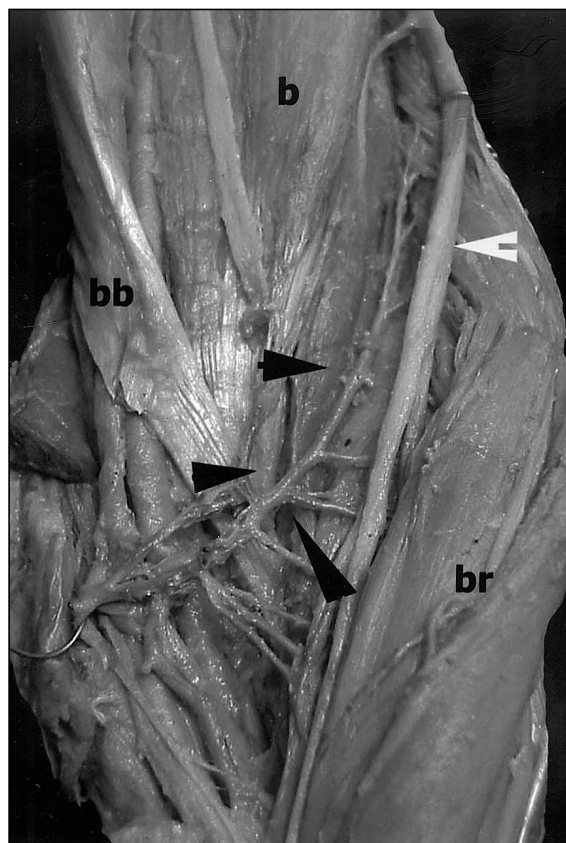


**Figura 4.** *b:* braquial anterior. *bb:* bíceps braquial. *br:* supinador largo. Flechas blancas: expansión del m. braquial anterior. Flecha negra: expansión bíceps braquial originada en el húmero.

lis) y a la arteria recurrente radial anterior (a. recurrens radialis). En este espécimen el nervio radial al salir del canal de torsión (**Figura 3**) es desplazado hacia fuera por el fascículo accesorio de manera que su emergencia se realiza entre 1 y 1,5 cm proximal a la V deltoidea, es decir, a un nivel mucho más alto que el habitual.

*a-2) Variedad lateral del braquial anterior izquierdo (caso bilateral)*

En esta variedad (**Figuras 4 y 5**) existen dos fascículos accesorios: uno originado en el borde lateral del húmero (humerus) y otro que se desprende del borde lateral del braquial anterior. El primero cubre al nervio radial y termina en una expansión en el grupo supinoextensor; el segundo se une al tendón principal, pasa debajo del tendón del bíceps braquial y termina en la apófisis coronoideas (processus coronoideus).



**Figura 5.** *b:* braquial anterior. *bb:* bíceps braquial. *br:* supinador largo. Flechas negras: expansión m. braquial anterior. Flecha blanca: supinador largo con arteria recurrente radial anterior por dentro del mismo.


*b) Variedad medial del braquial anterior*

Se trata de un amplio fascículo de 5 cm de longitud desprendido del braquial anterior que rodea a los vasos humerales y al nervio mediano terminando en la epitroclea (epicondylus medialis) (**Figura 6**).

Este fascículo, por su disposición, oculta el tercio inferior de los vasos humerales y del nervio mediano. Se comprueba también una expansión del tendón del bíceps braquial que, terminando en la epitroclea contribuye a ocultar el paquete vasculonervioso del codo.

*c) Variedad medial y lateral del braquial anterior*

Este espécimen (**Figuras 7 y 8**) muestra una prolongación de la aponeurosis del braquial anterior, la cual se desdobra y pasa por encima de la arteria humeral (a. humeralis) perdiéndose en la aponeurosis del pronador redondo (m. pronator teres) y en la aponeurosis del brazo. El

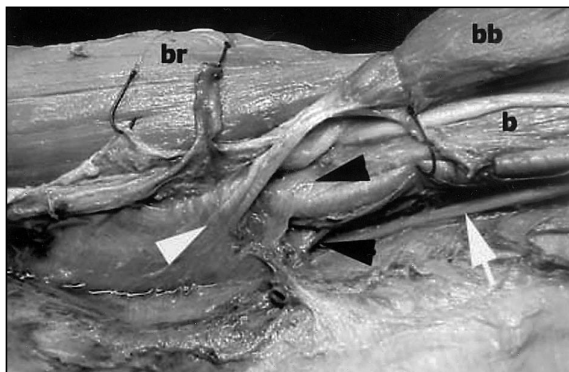


**Figura 6.** b: braquial anterior. bb: bíceps braquial. Flecha negra: paquete vasculonervioso. Flecha blanca: expansión del braquial anterior.

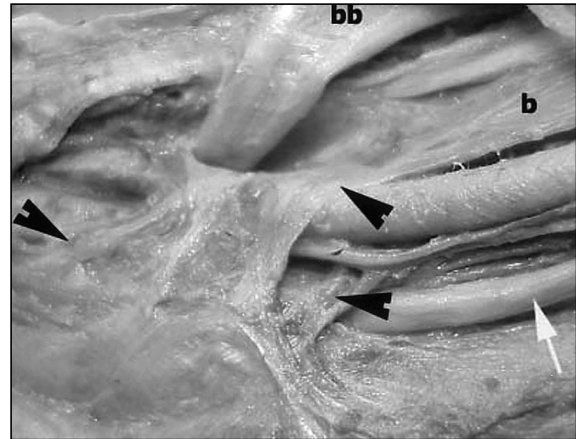
nervio mediano discurre detrás de la arteria humeral y pasa debajo de la hoja posterior de la aponeurosis del braquial anterior para llegar al antebrazo. La disposición del fascículo accesorio lateral es similar a la variedad descrita en el apartado (a).

## DISCUSIÓN

Las variedades musculares han sido tratadas por numerosos autores (1, 2, 3, 4) y enumeradas por Roland y col. (2). Entre ellas, figura la prolongación del bíceps braquial que pasa sobre la arteria humeral (a. brachialis) para insertarse por encima del pronador redondo (2). En nuestro hallazgo, la expansión se hace a expensas del braquial anterior: por una masa muscular que pasa por encima del paquete vasculonervioso del codo reforzada por una prolongación del músculo bíceps braquial que se pierde en la ma-



**Figura 7.** b: braquial anterior. bb: bíceps braquial. br: supinador largo. Triángulo blanco: expansión de bíceps braquial. Triángulos negros: expansión de m. braquial anterior. Flecha blanca: nervio mediano.



**Figura 8.** Detalle de Figura 7. Flechas negras: expansión aponeurótica del m. braquial anterior con el túnel para los vasos humerales, quedando el nervio mediano (flecha blanca) posterior a los mismos, separado por la expansión

sa muscular epitroclear sin tener contacto con los elementos nobles (Figura 5). En el segundo caso (Figuras 6 y 7), la expansión del braquial anterior es sólo aponeurótica, desdoblándose para permitir el paso de la arteria humeral y quedando el nervio mediano por detrás de la hoja posterior de la fascia aponeurótica, y en consecuencia detrás de la arteria; esta prolongación se pierde en la aponeurosis muscular del tercio inferior del brazo. Se destaca una importante prolongación del músculo bíceps braquial que se dirige hacia la fascia antebraquial (antebraquii).

En el espécimen bilateral, encontramos una expansión muscular del braquial anterior que termina a ambos lados, siendo más notorio a la derecha, en una fascia que se divide en dos hojas: la primera se fusiona con la fascia del músculo supinador largo (brachioradialis) ocultando el nervio radial y a la arteria recurrente radial; la otra se une al músculo bíceps braquial terminando en la tuberosidad radial (2, 3). En el lado izquierdo, dicha prolongación simula a un bíceps doble, hecho descrito por Gruber (1), al igual que la terminación medial del braquial anterior accesorio en la apófisis coronoides (4). En ambos casos, el nervio radial está oculto por estos fascículos musculares en el espacio entre el braquial anterior y el supinador largo, en una de ellos junto con la arteria recurrente radial anterior, debiendo el cirujano o el anatomista divulsionar

en la dirección de las fibras, por debajo de la arteria cuando ésta sea visible, lo que le permitirá visualizar dicho nervio. Del lado derecho, el nervio radial aparece aproximadamente 1 cm por encima de la V deltoidea, siendo su emergencia más alta y medial que en la forma habitual.

Es cierto que, si bien estas variedades pueden no ser causales de disturbios, una presencia de este tipo podría ser la causa de trastornos funcionales pasajeros, en forma de dolores, pérdida de fuerza, parestesias, o inclusive síndrome del nervio interóseo anterior (n. interosseus antebrachii anterior) (2) para los casos que presentan expansión medial. Otra posible consecuencia es que, durante el abordaje quirúrgico, el cirujano no encuentre los elementos de la forma habitual y se vea obligado a dividirlo con precaución cualquier banda muscular que, a nivel del tercio inferior del brazo, le im-

pida visualizar el nervio radial o el paquete vasculonervioso del codo.

## CONCLUSIONES

Se presentan tres casos de variaciones del músculo braquial anterior, uno de ellos bilateral. Las variaciones anatómicas adquieren importancia cuando se les encuentra aplicación. La aplicación quirúrgica se vincula con la falta de visualización de estructuras vasculares o nerviosas al practicar determinada vía de abordaje que involucren al nervio radial o al paquete vasculonervioso del codo.

La aplicación clínica es potencial y se relaciona con la posibilidad de que las expansiones epitrocclares del braquial anterior al igual que sus fascículos accesorios laterales puedan ser causa de compresiones vasculonerviosas.

## BIBLIOGRAFÍA

- |   |   |   |   |   |  |
|---|---|---|---|---|--|
| 1. Poirier, P. et Charpy, A.: <i>Traité d'anatomie humaine</i> . Tomo II, Ed. Mason, París, 1902. | 2. Roland, A. y col.: <i>Illustrated Enciclopedia of Human Anatomic</i> | Variation: <i>Opus I: Muscular System: Alphabetical Listing of muscles: B Brachialis.</i> | 3. Testut, L.: <i>Les anomalies musculaires chez l'homme expliquées</i> | por l'anatomie comparée. <i>Librairie de l'academie de Médecine</i> , 1884. | 4. Testut, L.: <i>Anatomie Humaine</i> . T. 1, Ed. Octave Dion, París, 1899. |
|---|---|---|---|---|--|