

# Artroplastia de resección-suspensión mediante el tendón flexor carpi radialis en cirugía de la articulación trapecio-metacarpiana

L. LUNA BLANCO<sup>(1)</sup>, G. MENÉNDEZ VIÑUELA<sup>(1)</sup>, M. CIMA SUÁREZ<sup>(2)</sup>, R. GAVA<sup>(3)</sup>,  
D. HERNÁNDEZ VAQUERO<sup>(4)</sup>

<sup>(1)</sup>FACULTATIVO ESPECIALISTA DE ÁREA. SERVICIO DE CIRUGÍA ORTOPÉDICA Y TRAUMATOLOGÍA. HOSPITAL SAN AGUSTÍN, AVILÉS.

<sup>(2)</sup>JEFE DE SECCIÓN. SERVICIO DE CIRUGÍA ORTOPÉDICA Y TRAUMATOLOGÍA. HOSPITAL SAN AGUSTÍN, AVILÉS.

<sup>(3)</sup>MÉDICO RESIDENTE. SERVICIO DE CIRUGÍA ORTOPÉDICA Y TRAUMATOLOGÍA. HOSPITAL SAN AGUSTÍN, AVILÉS.

<sup>(4)</sup>PROFESOR TITULAR DE CIRUGÍA ORTOPÉDICA Y TRAUMATOLOGÍA. DEPARTAMENTO DE CIRUGÍA Y ESPECIALIDADES MÉDICO-QUIRÚRGICAS. FACULTAD DE MEDICINA, UNIVERSIDAD DE OVIEDO. JEFE DE SERVICIO DE CIRUGÍA ORTOPÉDICA Y TRAUMATOLOGÍA. HOSPITAL SAN AGUSTÍN, AVILÉS.

## Correspondencia:

Dra. Lucía Luna Blanco  
Hospital San Agustín  
C/ Camino de Heros, 4  
33400 Avilés (Asturias)  
Fax: 985 123 044  
e-mail: beatriz.gonzalez@sespa.princast.es

**Objetivos:** Analizamos los resultados clínicos, radiológicos y funcionales mediante un estudio retrospectivo del tratamiento de la artrosis trapecio-metacarpiana con técnica de artroplastia de resección-suspensión

**Material y Métodos:** Hemos revisado una serie de 36 artroplastias de interposición tendinosa utilizando el tendón del flexor carpi radialis intervenidas en nuestro servicio para el tratamiento de la artrosis trapecio-metacarpiana dolorosa e inestable. En 2 pacientes la intervención fue bilateral. Hubo un predominio de mujeres (82%). La media de edad fue de 62 años entre: 50-75. El seguimiento postoperatorio medio fue de 36 meses. Se evaluaron la presencia de dolor, la realización de actividades cotidianas, la movilidad y los resultados radiológicos tanto en el preoperatorio como después de la intervención.

**Resultados y Conclusiones:** La media de movimiento articular del pulgar aumentó, así como la

**Purpose:** To analyze the clinical, radiological and functional results by means of a retrospective study of the treatment of the trapeze-metacarpal arthrosis with technique of arthroplasty of resection-suspension.

**Material and Methods:** We have reviewed a series of 36 arthroplasties of tendinosa interposition using the sinew of the flexor carpi radialis taken part in our service for the treatment of the arthrosi painful and unstable trapeze-metacarpal. In two patients the intervention was bilateral. There was a predominance of women (82%). The age average was of 62 years with an interval between the 50 and 75 years. The average postoperating pursuit was of 36 months. They evaluated the pain presence, the daily taking of steps, the radiological mobility and results as much in the preoperating one as after the intervention.

**Results and Conclusions:** The movement average to articulate of the thumb increased, as well as the

fuerza de pinza y el ángulo interdigital. El resultado subjetivo fue bueno en el 97% de los casos. Consideramos que esta intervención es una opción válida en el tratamiento de la artrosis trapezio-metacarpiana dolorosa y con pérdida funcional.

**Palabras clave:** artrosis trapezio-metacarpiana, artroplastia de interposición ligamentosa.

force of clamp and the interdigital angle. The subjective result was good in (97%) of the cases. We considered that this intervention is an option been worth in the treatment of the painful arthrosis trapeze-metacarpal and with functional loss.

**Key word:** trapeziometacarpal arthritis, ligament interposition arthroplasty.

*Rev. Iberam. Cir. Mano - Vol. 34 • Núm. 1 • Abril 2006 (13-20)*

## INTRODUCCIÓN

La artropatía degenerativa de la articulación trapezio metacarpiana (ATMC) es una causa muy frecuente de dolor a partir de la quinta década de la vida<sup>16</sup>. Entre todas las articulaciones de la mano, la ATMC presenta alta incidencia de artrosis degenerativa después de la articulación interfalángica distal. Aparece con mayor frecuencia en mujeres y suele ser bilateral en un 20%. No se encuentra una relación clara entre la sintomatología y los cambios radiográficos observados, ya que un 30% de las mujeres posmenopáusicas presentan cambios degenerativos en esta articulación permaneciendo asintomáticas<sup>16</sup>.

Las características anatómo-funcionales de la ATMC permiten movimientos en los tres ejes del espacio, siendo posible la oposición del pulgar, así como la transmisión de cargas axiales a través de los diferentes tipos de prensión. Las superficies articulares presentan poca congruencia y estabilidad intrínseca. Su constricción depende del aparato cápsuloligamentoso formado por cinco ligamentos principales<sup>3, 6, 19</sup>: los tres ligamentos intracapsulares (palmar oblicuo, oblicuo posterior y radio- dorsal) y los extracapsulares (ligamento intermetacarpiano y el colateral cubital). Zancolli et al.<sup>23</sup>, atribuyen la causa principal de artrosis y dolor a la carga excéntrica de la ATMC y a la inserción distal anómala o a la presencia de tendones accesorios del músculo abductor pollicis longus (APL), aunque otros autores<sup>17</sup> no encontraron en un estudio realizado en cadáveres esta asociación.

No existe consenso en la literatura<sup>3, 7, 16, 18, 23</sup>, sobre cual es el principal ligamento estabiliza-

dor de la ATMC. En la posición de pinza y puño la estabilidad primaria la aportan el ligamento palmar oblicuo y el colateral cubital, según se ha demostrado en estudios con cadáveres. Se ha observado una estrecha relación entre la inestabilidad que resulta de la destrucción articular y la laxitud de los ligamentos que favorece el progreso de la enfermedad. Se considera que la debilidad del ligamento intermetacarpiano junto con el fallo del resto de estructuras ligamentosas producen una subluxación dorsoradial de esta articulación, que a largo plazo acaba originando una artropatía degenerativa<sup>18</sup>.

Aunque la causa inicial de la artrosis en la ATMC tiene un origen biomecánico, otros factores como la laxitud articular, condicionantes laborales o fracturas intrarticulares de la base del primer metacarpiano pueden desencadenar la enfermedad.

La lesión inicial suele ser una sinovitis que conlleva a una mayor laxitud articular. Transcurrido el tiempo las superficies articulares presentan alteraciones osteocondrales que se manifiestan clínicamente por crujidos dolorosos, disminución de la fuerza, limitación importante de la abducción del pulgar y subluxación dorso-radial de la ATCM. Frecuentemente se presenta una hiperextensión de la articulación metacarpo-falángica para compensar la contractura en aducción del metacarpiano del pulgar.

Se han descritos numerosos tratamientos, todos ellos dirigidos a eliminar el dolor y restaurar la función del pulgar. Como tratamiento conservador se recomienda la utilización de ortesis<sup>1</sup> que inmovilizan el pulgar en abducción, medicación analgésica-antiinflamatoria o infiltraciones intrarticulares con corticoides. Debe

plantearse un tratamiento quirúrgico cuando las terapéuticas conservadoras son insuficientes. Existen numerosas técnicas que persiguen aliviar el dolor y restaurar la funcionalidad de la ATMC: artrodesis, osteotomía correctora de la base del metacarpiano del pulgar, exéresis parcial o total del trapecio<sup>5</sup>, sin o con interposición de un implante de silicona, artroplastias totales cementadas<sup>4, 15</sup> y no cementadas que, a su vez, pueden ser combinadas con ligamentoplastias o suspensionplastias utilizando el APL, flexor carpi radialis (FCR), extensor carpi radialis longus (ECRL) o aloinjertos<sup>21</sup>.

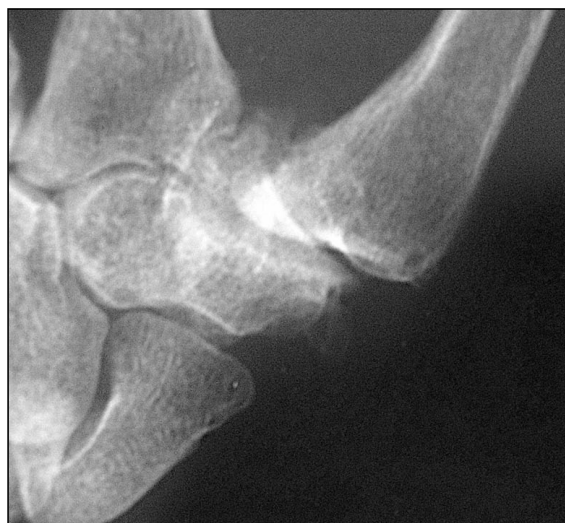La elección de una u otra técnica viene determinada por el dolor, el estadio radiográfico de la enfermedad, la edad del paciente y la funcionalidad que debe ejercer la mano en las actividades de la vida diaria.

Hemos realizado un estudio retrospectivo durante 4 años analizando en cada caso los resultados clínicos, radiológicos y funcionales obtenidos mediante artroplastias de resección del trapecio con interposición tendinosa y ligamentoplastia intermetacarpiana o suspensionplastia utilizando el FCR, en pacientes con artropatía degenerativa de ATMC

## MATERIAL Y MÉTODO

Entre los años 1999 y 2003 se realizaron 36 artroplastias de interposición y reconstrucción ligamentosa según técnica de Burton, Pellegrini<sup>3, 12</sup> modificada, reconstruyendo el ligamento intermetacarpiano con FCR en pacientes con artropatía degenerativa de la ATMC. En 4 casos la intervención fue bilateral, por lo que los enfermos estudiados son 32. En todos los pacientes había fracasado el tratamiento conservador.

La valoración preoperatoria se realizó mediante un protocolo donde se incluían los datos del paciente, edad, sexo, lado, dolor, movilidad y fuerza. La edad media fue de 62 años (50-75) y se intervino sobre la mano dominante en 20 casos. El sexo predominante fue el femenino con un 82%. En todos los pacientes se descartaron patologías coexistentes como síndrome de túnel carpiano, tenosinovitis De Quervain, inestabilidad rotacional del escafoides o cambios degenerativos radioescafoideos.



*Figura 1: Aspecto radiográfico de ATM estadio III Eaton y Glickel.*

El dolor se valoró de la siguiente manera (grado 0: ausencia de dolor, grado I: molestias ligeras, grado II: dolor que interfiere con las actividades de la vida diaria). Todos los pacientes de la serie presentaban dolor de grado II. Antes de la intervención quirúrgica se realizó una valoración objetiva midiendo en el pulgar la abducción radial máxima, la oposición, (considerando normal el tocar la base del quinto dedo) y la hiprextensión de la articulación metacarpofalángica en grados. Igualmente se midió la fuerza de presión (Kg) del puño y de la pinza lateral pulgar-índice con el dinamómetro de Jamar.

Para el estudio radiográfico se siguió la clasificación de Eaton, Glickel y Littler<sup>7</sup> (**Tabla I**) (**Figura 1**) La disminución del espacio articular, la presencia de osteofitos y la existencia de subluxaciones se evaluó en proyecciones radiográficas antero-posterior, perfil y oblicua en estrés a 30° de la ATMC. El 90 % de los casos correspondían a estadio III, el 2% al estadio II, y el 7% al estadio IV. En la valoración radiológica también se midió antes y después de la intervención el ángulo formado por el primero y segundo metacarpiano y postoperatoriamente también valoramos el grado de migración proximal del metacarpiano del pulgar (espacio dejado tras la trapepectomía desde el postoperatorio a la última revisión).

La evaluación clínica y radiológica se efectuó a los 3, 6, 12, 24 y 36 meses después de la

Tabla I - CLASIFICACIÓN DE EATON Y GLICKEL<sup>7</sup>

Grado	Descripción
Estadio I	Aumento de la interlinea por sinovitis. No signos degenerativos
Estadio II	Mínima subluxación Disminución de la interlínea articular Osteofitos menores de 2 mm
Estadio III	Mayor disminución de la interlinea y esclerosis subcondral con osteofitos mayores de 2 mm. No afectación de la articulación trapezioescafoidea
Estadio IV	Afectación importante TMC y articulación trapezioescafoidea

intervención, valorando el dolor y el índice de satisfacción del paciente en función de los resultados objetivos y subjetivos. Estos resultados subjetivos se graduaron en una escala del 1 a 4 (1: pobres-descontentos, 2: regulares-insatisfechos, 3: buenos-satisfechos y 4: excelentes- muy satisfechos).

Para el análisis estadístico de los datos recogidos antes y después de la intervención quirúrgica se utilizó el test de Kolmogorov Smirnov para analizar si los valores cuantitativos de los parámetros a estudio presentaban una distribución normal. Tras evidenciar que no fue así, se aplicó el test no paramétrico de Wilcoxon. El programa estadístico utilizado para procesar y analizar los datos fue el SSPS versión 11.5.

#### Técnica quirúrgica

Bajo anestesia por bloqueo regional axilar e isquemia realizamos una incisión en V sobre la ATCM, con el vértice localizado en la unión de la piel dorsal con palmar, disección cuidadosa de las ramas sensitivas del nervio radial y la rama dorsal de la arteria radial. Se expone la articulación mediante apertura de la cápsula<sup>12</sup>, el trapecio es resecado con cuidado no lesionar tendón del FCR, traspasamos dicho tendón desde el antebrazo hasta su inserción en la base del segundo metacarpiano donde lo dividimos longitudinalmente. En la base del primer metacarpiano realizamos un túnel de 3 mm de diámetro oblicuo desde la cortical radial al centro de la base del primer metacarpiano, por donde

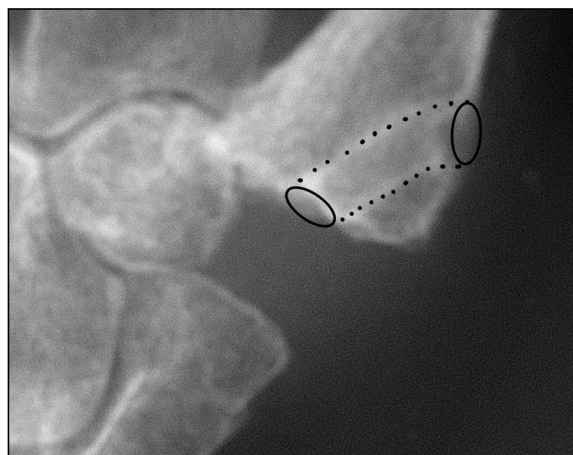
pasamos el hemitendón del FCR suturándolo sobre sí mismo reconstruyendo el ligamento palmar entre el primer y segundo metacarpiano para prevenir la migración proximal y dorsal del primer metacarpiano<sup>12</sup>, la porción sobrante se sutura con el resto del hemitendón, se enrolla sobre sí mismo para que nos sirva de espaciador (**Figura. 3**). Se coloca una férula antebraquial hasta retirar los puntos, para lograr una buena cicatrización de las partes blandas se mantiene inmovilizado mediante vendaje enyesado cerrado dejando libre la articulación interfalángica durante tres semanas, acto seguido se inicia la rehabilitación.

Cuando existía una hiperextensión dolorosa de la articulación metacarpofalángica menor 30° se bloqueó, durante 6 semanas con agujas de Kirschner; si la hiperextensión era mayor de 30° se realizó artrodesis de dicha articulación en posición funcional.

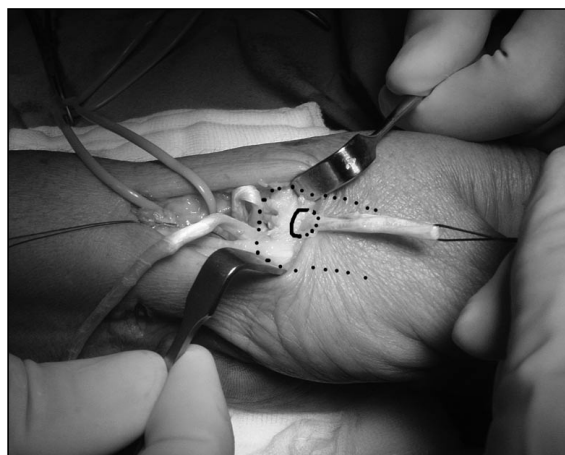
## RESULTADOS

Treinta y cuatro casos de los 36 que preoperatoriamente presentaban un grado II de dolor mejoraron en el postoperatorio inmediato. El 85% pasaron a grado 0, y el 13,3% a grado I. El 97% de los pacientes estaban satisfechos con la intervención refiriendo una mejoría substancial para desarrollar las actividades de la vida diaria.

En cuanto a la valoración objetiva de la movilidad y fuerza de agarre (**Tabla II**), compa-



**Figura 2:** Imagen postoperatoria a los 3 años, observándose el espacio entre el escafoides y el primer metacarpiano. El canal para el tendón se ha marcado con puntos.



**Figura 3:** Imagen intraoperatoria donde se observa el tendón FCR pasando por el primer metacarpiano (en línea de puntos) para luego suturarse sobre sí mismo ocupando el espacio del trapecio.

rando los datos preoperatorios con los del estudio postoperatorio, la abducción radial media aumentó en un 21% y la oposición completa del pulgar a la base del quinto dedo la consiguieron el 80%; el resto solo a la articulación interfalángica proximal. La fuerza de la pinza aumentó en un 46%, siendo la diferencia estadísticamente significativa. Los resultados obtenidos en la fuerza de prensión sin embargo no mostró diferencias significativas aunque se consiguió un aumento de un 8%. Radiográficamente, el ángulo intermetacarpiano aumentó en un 49%. La migración proximal del metacarpiano del pulgar varió desde el control inmediato al último control postoperatorio desde un máximo

de 9 mm a un mínimo de 5 mm. En ningún caso observamos la existencia de migración proximal importante o contacto óseo entre el metacarpiano del pulgar y el escafoides. No encontramos relación entre el acortamiento del espacio metacarpo-escafoideo y el resultado clínico.

Dos pacientes precisaron bloqueo durante 6 semanas con agujas de Kirschner de la articulación metacarpofalángica y en un paciente se realizó artrodesis en el mismo acto quirúrgico.

No se presentaron alteraciones en la cicatrización de la herida quirúrgica, ni infecciones, ni aparición de distrofias simpatico-reflejas durante el postoperatorio.

**Tabla II - DISTRIBUCIÓN DE LAS MEDIAS DE PACIENTES DIAGNOSTICADOS DE ARTROSIS ATM ANTES Y DESPUÉS DE LA INTERVENCIÓN QUIRÚRGICA**

Parámetros	Pre-intervención			Post-intervención			P
	Media	Error	Intervalo	Media	Error	Intervalo	
Prensión (kg)	24,68	1,54	15-45	26,64	1,67	10-46	0,12
Pinza (kg)	14,73	0,55	10-20	21,50	0,70	12-27	<0,001
Abducción (°)	55,00	1,55	46-68	66,36	1,30	54-78	<0,001
Ángulo inter-metacarpiano (°)	28,45	0,85	21-37	40,09	1,52	19-52	<0,001

## DISCUSIÓN

Una vez realizado el diagnóstico de artrosis de la ATMC deberá aplicarse el tratamiento más idóneo conservador o quirúrgico, contemplando no sólo los hábitos profesionales, edad, sino también las aficiones manuales del paciente. Consideramos, que el tratamiento conservador está indicado en pacientes clasificados en el estadio I de Eaton, Glickel y Littler<sup>7</sup> y en los estadios restantes que no refieran dolor ni les impida la realización de las actividades diarias, ya que los hallazgos radiológicos observados no se corresponden en un 30% con los datos clínicos que refiere el paciente.<sup>18</sup>

El principal reto de la cirugía es conseguir una articulación estable, móvil e indolora. Existen múltiples tratamientos quirúrgicos dependiendo del tipo de paciente y la actividad que realiza normalmente. En los pacientes con trabajos de fuerza la artrodesis es un tratamiento adecuado debido a que anula la movilidad de la articulación, evitando de esta manera el dolor y pudiendo recuperar la mayor parte de la fuerza en la pinza. La artrodesis se considera un tratamiento óptimo en pacientes jóvenes que requieren para su trabajo fuerza en la pinza digital<sup>14</sup>. Como inconvenientes de esta técnica se citan el largo periodo de inmovilización, la intolerancia al material de osteosíntesis, la pseudoartrosis y la progresión o aparición de artrosis en las articulaciones escafo-trapezoidea y radio-escafoidea<sup>14, 19</sup>.

Froimson<sup>8</sup> en 1970 fue el primero en describir la resección del trapecio con interposición del tendón FCR como método de tratamiento de la rizartrrosis. Autores como Burton y Pellegrini<sup>3</sup> en 1986 utilizaron el tendón del FCR para reconstruir el ligamento intermetacarpiano. Estos mismos autores realizaron un estudio evaluando durante dos años a 25 pacientes, refiriendo que 23 estaban satisfechos con el resultado funcional obtenido y el alivio del dolor. Tomaino en 1995<sup>20</sup> publicó resultados similares en un seguimiento realizado durante 9 años en 22 pacientes con excelentes resultados del dolor y aumento de fuerza en 21 pacientes, no cambiando los valores encontrados al compararlos con los valores obtenidos en estos mismos pacientes a los dos y seis años, mas re-

cientemente Le Du et al.<sup>11</sup>, con un seguimiento medio 6,9 años en 44 pacientes, obtuvo igualmente buenos resultados clínicos y funcionales. De forma similar a los datos de las series publicadas<sup>2, 8, 10, 22</sup> los resultados clínicos de nuestra revisión demuestran un elevado grado de satisfacción. en el 97% de los pacientes y el 81% han podido reanudar las tareas y actividades de la vida diaria

Desde los trabajos de Burton y Pellegrini<sup>3</sup> se han descritos múltiples modalidades de técnicas de trapeciectomía seguidas de artroplastias de suspensión tendinosa utilizando el APL<sup>9</sup> solo o junto al FCR<sup>20</sup> o la propuesta de Scheker<sup>18</sup> describiendo la artoplastia de suspensión dinámica situando el dedo pulgar en abducción y pronación lo que reduce el tiempo de inmovilización. En 10 años este autor trató 196 artrosis de la ATMC encontrando que la movilidad en abducción radial pasó de 67,75° antes de la intervención al 69,44° en el postoperatorio, cifras semejantes a nuestros resultados (**Tabla II**). La mayoría de los autores<sup>3, 6, 8</sup> consiguen un ligero aumento de la fuerza de prensión con técnicas de plastias tendinosas con valores que oscilan desde un 92% a 62% aunque a veces se toma como referencia la mano contralateral, la cual suele también estar afectada la ATMC. En nuestra serie se ha producido una evidente mejoría de la prensión que no fue estadísticamente significativa al compararla con la medición del estudio preoperatorio.

El tratamiento mediante exéresis del trapecio solamente nos permite recuperar la movilidad, aunque se produce un importante acortamiento del pulgar y una disminución de la fuerza de la pinza<sup>1, 6, 5</sup>. Davis et al<sup>5</sup> realizó una revisión comparando los resultados entre los pacientes que se les realizó trapecectomía y reconstrucción ligamentosa o interposición ligamentosa no encontrando diferencia en los resultados con estos últimos

El uso de implantes en la ATMC requiere la indemnidad de las articulaciones vecinas y que el paciente no desempeñe trabajos de fuerza ni actividades que precisen mucha movilidad del pulgar. Estudios realizados<sup>15</sup> con un seguimiento de 2 años sobre 20 prótesis cementadas precisaron revisión quirúrgicas en cuatro ocasiones donde se realizó artroplastia dinámica de

Schecker<sup>18</sup> con buenos resultados. Así mismo estudios que comparan prótesis cementada y no cementada refieren malos resultados en ambas, desaconsejando su utilización por la alta tasa de aflojamientos. Sin embargo otras series<sup>13</sup> con un seguimiento de 10 años obtuvieron un 78% de buenos resultados con buena movilidad y fuerza.

En estudios comparativos<sup>4</sup> entre prótesis cementada y artroplastias ligamentosas con la misma técnica quirúrgica que nosotros realizamos se observaron peores resultados y mayor tasa de complicaciones y revisiones en el grupo de pacientes tratados mediante prótesis cementadas.

Nuestro trabajo tiene algunas deficiencias, es un estudio retrospectivo y con seguimiento me-

dio. No obstante teniendo en cuenta nuestros resultados y toda la bibliografía revisada, consideramos que esta técnica quirúrgica es una opción válida en el tratamiento de la artrosis de la ATMC dolorosa y con pérdida funcional. Nuestra experiencia en pacientes con edades comprendidas entre 50-70 años ha sido buena por lo que recomendamos esta técnica.

#### **AGRADECIMIENTOS:**

A los Drs. González del Pino, Bartolomé del Valle y López Graña por sus inapreciables enseñanzas en la cirugía de la mano en los Hospitales Virgen de la Torre e Instituto de la Mano. Sanatorio del Rosario (Madrid)

## BIBLIOGRAFÍA

1. Barron OA, Glickel SZ, Eaton RG. Basal joint arthritis thumb. *J Am Acad Orthop Surg*; 2000; 8:314-323.
2. Budoff MD, Gordon L. Long-term results of tendon shortening trapeziometacarpal arthroplasty. *Clin Orthop* 2002; 405: 199-206.
3. Burton RI, Pellegrini VD. Surgical management of basal joint arthritis of the hand. Part II Ligament reconstruction with tendon interposition arthroplasty. *J Hand Surg* 1986; 11 A: 324-332.
4. Cebrian R, Sebastia E, Lizaur A, Rovira A. Prótesis total versus artroplastias ligamentosas en la cirugía de la rizartrosis. *Rev Ortop Traumatol* 2000; 6A: 524-529.
5. Davis TR, Brady O. Excision of trapezium for osteoarthritis of the trapeziometacarpal joint: a study of the benefit of ligament reconstruction or tendon interposition. *J Hand Surg* 2004; 29 A: 1069-1077.
6. Dunlop DJ, Chugh S, Waldran MA. Atraumatic dislocation of the trapeziometacarpal joint secondary to osteoarthritis. *J Hand Surg* 1998; 23 B: 544-545.
7. Eaton RG, Glickel SZ, Littler JW. Tendon interposition arthroplasty for degenerative arthritis of the trapeziometacarpal joint the thumb. *J Hand Surg* 1985; 10A: 645-649.
8. Froimson Al. Tendon arthroplasty of the trapeziometacarpal joint. *Clin Orthop* 1970; 70: 191-199.
9. Kaarela O, Raatikainen T. Abductor pollicis longus tendon interposition arthroplasty for carpometacarpal osteoarthritis of the thumb. *J Hand Surg* 1999; 24A: 469-475.
10. Kleven T, Russwurm H, Finsen V. Tendon interposition arthroplasty for basal joint arthrosis. 38 thumb followed for 4 years. *Acta Orthop Scan*, 1996 65: 575-577.
11. Le Du C, Guery J, Laulam J. Results of a five-year series of 44 trapeziectomies associated with ligamentoplasty and interposition arthroplasty. *Chir Main* 2004; 23: 149-152.
12. Maffulli N, Irwim A, Chesney R B. Técnica de Burton-Pellegrini modificada para la escisión del trapecio, reconstrucción ligamentosa y artroplastia de interposición del tendón flexor carpi radialis. *Tec Quir Ortop Traumatol* (ed. esp) 1997; 6: 190-201.
13. Moya A, De La Torre M, Fernandez T, Jimenez G, Garcia L. Resultados a medio y largo plazo de la artroplastia trapeziometacarpiana con la prótesis cementada de la Caffiniere. *Rev Ortop Traumatol* 2000; 4: 365-369.
14. Mureau MA, Rademaker RP, Verhaar JA, Hovius SE. Tendon interposition arthroplasty versus arthodesis for the treatment of trapeziometacarpal arthritis: a retrospective comparative follow-up study. *J Hand Surg* 2001; 26: 869-876.
15. Pérez-Úbeda MJ, Garcia-Lopez A, Marco Martinez F, Junyent Vilanova E, Molina Martos M, Lopez-Duran Stern L. Results of cemented SR trapeziometacarpal prosthesis in the treatment of thumb carpometacarpal osteoarthritis. *J Hand Surg* 2003; 28: 917-925.
16. Proubusta IR, Itarte JP, Lamas CG Pulido MC, Rodriguez de la Serna A. Artrosis de la base del pulgar. *Arthros* 2004; 1:9-21.
17. Roh MS, Strauch RJ, Xu L, Rosenwasser MP, Pawluk RJ, Mow VC. Thenar insertion of abductor pollicis longus accessory tendons and thumb carpometacarpal osteoarthritis. *J Hand Surg* 2000; 25: 458-463.
18. Schecker LR. Artroplastia de suspensión dinámica en la osteoartritis trapecio-metacarpiana. *Rev.Iber.Cir.Mano* 2000; 57: 19-30.
19. Thomsen NO, Jensen CH, Nygaard H. Weilby-Burton arthroplasty of the trapeziometacarpal joint of the thumb. *Scand J Plast Reconstr Hand Surg*, 2000; 34: 253-256.
20. Tomaino MM, Pellegrini VD, Burton RI. Arthroplasty of the basal joint of the thumb. Long-term follow-up after ligament reconstruction with tendon interposition. *J Bone J Surg Am* 1995; 77: 346-355.
21. Trumble TE, Rafijah G, Gilbert M, Allan, CH, North E, Mc Callister WV. Thumb trapeziometacarpal joint arthritis: partial trapeziectomy with ligament reconstruction and interposition costochondral allograft. *J Hand Surg* 2000; 25 A: 25-61.
22. Varitimidis SE, Fox RJ, Taras J, Sotereanos DJ. Trapeziometacarpal arthroplasty using the entire flexor carpi radialis tendon. *Clin Orthop* 2000; 370: 164-170.
23. Zancolli EA, Zancolli ER, Cagnone JC: Rizartrosis del pulgar. Tratamiento quirúrgico en estadios iniciales y tardíos. *Rev. Iber.Cir.Mano* 2000; 27: 8-18.