

Tratamiento de la artrosis trapecio-metacarpiana mediante la técnica de Weilby modificada

O. VÉLEZ, C. SIMÓN, S. BALAN, M. GARCIA-ELIAS

INSTITUT KAPLAN, CIRUGÍA DE LA MANO Y DEL MIEMBRO SUPERIOR.
PASEO DE LA BONANOVA, 9, 2º 2ª – 08022 BARCELONA. ENERO 2007.

Correspondencia:

Dr. Marc Garcia-Elias

Institut Kaplan

Paseo de la Bonanova, 9, 2º 2ª 08022 Barcelona

Tel: (+34) 934 178 484.

Fax: (+34) 932 110 402

E-mail: garciaelias@infonegocio.com

Se presenta un estudio retrospectivo de los resultados obtenidos tras el tratamiento quirúrgico de la artrosis trapeciometacarpiana (TMC) mediante una modificación de la técnica de Weilby consistente en la resección completa del trapecio y la plastia de interposición-suspensión de la base del primer metacarpiano con una bandereta del tendón *flexor carpi radialis* (FCR). Con un seguimiento promedio de 33 meses, 15 de las 35 muñecas intervenidas (43%) presentaban una total desaparición del dolor, 16 (46%) causaban molestias ocasionales, y 4 (11%) mantenían dolor moderado a la movilización y/o sobrecarga del pulgar. La movilidad promedio de la articulación TMC fue de 28º de abducción, 8º de aducción, 24º de antepulsión, y 16º de retroimpulsión. La mayoría conseguían tocar con la punta del pulgar el pliegue proximal del dedo meñique. El promedio de fuerza conseguida fue de 20 kg de garra de puño, 2,8 kg de pinza pulgar-índice lateral y 2,5 kg de pinza pulgar-índice distal. 31 pacientes (89 %) expresaron estar satisfechos con la intervención y 30 volverían a operarse con la misma técnica si fuera necesario. Los resultados de esta técnica no son distintos de los publicados con otras tenoplastias más complejas. Sin embargo, al beneficio de la simplicidad, la técnica de Weilby añade una baja tasa de complicaciones y un corto periodo de inmovilización (3 semanas).

Palabras clave: Artrosis pulgar. Trapeciectomía. Plastia de suspensión. *Flexor Carpi Radialis*.

A retrospective study of the results obtained with a modification of the tendon interposition arthroplasty described by Weilby for the treatment of trapeziometacarpal (TMC) osteoarthritis is reported. The technique involves complete excision of the trapezium and interposition of a tendon knot made with a strip of Flexor Carpi Radialis looped in a figure-of-eight configuration around itself and the Abductor Pollicis Longus. At an average follow-up of 33 months there was complete pain relief in 15 patients (43%), mild discomfort in 16 (46%) and residual moderate pain when overloading the thumb in 4 (11%). the average range of motion was 28º abduction, 8º adduction, 24º antepulsion and 16º retroimpulsion. Most reached with the tip of the thumb the proximal palmar crease of the little finger. The average strength measurements were: full grip: 20 kg, key pinch: 2.8 kg, and tip pinch: 2.5 kg. Subjectively, 31 patients expressed good or complete satisfaction with the procedure and 30 would undergo it again if necessary. The results of this technique are not different from those reported with other techniques involving reconstruction of the intermetacarpal ligament, with the added benefit of its simplicity and short immobilization time (3 weeks).

Key words: TMC osteoarthritis, interposition arthroplasty.

INTRODUCCIÓN

La artrosis de la articulación trapeciometacarpiana (TMC) es frecuente en mujeres posmenopáusicas¹ con laxitud articular aumentada²⁻⁴, pudiendo llegar a ser muy incapacitante⁵ y requerir un tratamiento quirúrgico. Una de las técnicas quirúrgicas más utilizadas en la actualidad consiste en la resección, parcial o completa, del trapecio, asociada a una plastia estabilizadora de la base del primer metacarpiano mediante el paso de una bandereta tendinosa a través de un túnel labrado a través de su base, más interposición de un ovillo («anchoa») de material tendinoso en el espacio que queda vacío tras la trapectomía⁵. Es una técnica de ejecución compleja con resultados funcionales aceptables, si bien raras veces permite recuperar un nivel de fuerza de pinza óptimo. El objetivo de este estudio es evaluar si con una técnica más sencilla, la operación de Weilby⁶ modificada, pueden obtenerse unos resultados similares a los publicados con tenoplastias más complejas.

MATERIAL Y METODOS

34 pacientes (29 mujeres y 5 hombres) afectados de artrosis TMC, fueron intervenidos por el mismo cirujano mediante la técnica modificada de Weilby (**Figura 1**) entre los meses de abril del 2002 y marzo del 2005. Un paciente

fue intervenido de ambas manos. La edad media de la población fue de 55 años (rango 20-80). En 31 ocasiones la mano intervenida fue la dominante. La actividad manual que desarrollaban los pacientes era intensa en 9 casos (26%), moderada en 18 (51%) y ligera en 8 (23%). En 2 ocasiones existía un antecedente traumático, en otros 2 una artritis reumatoide, mientras que el resto fueron diagnosticados de artrosis idiopática. Según la escala de Eaton y Glickel [7], 3 casos (9%) presentaban una afectación en estadio II, 25 (71%) en estadio III y 7 (20%) en estadio IV. Existía una subluxación TMC inferior a un tercio de la carilla articular de la base del primer metacarpiano en 14 casos (40%), e inferior a dos tercios en 21 (60%). En ningún caso la subluxación fue superior a los dos tercios de la base del primer metacarpiano.

La técnica quirúrgica empleada fue siempre la misma, una modificación de la intervención descrita por Weilby en 1988⁶, realizada a través de la vía de abordaje de Wagner extendida proximalmente en forma de Z por encima del tendón del FCR. Dicha vía implica la desinserción proximal del borde externo del músculo *abductor pollicis brevis*, seguida de la apertura de la vaina del FCR, obteniéndose una amplia exposición del trapecio que facilita su exéresis completa. Una vez enucleado el trapecio en su totalidad, se divide longitudinalmente el tendón FCR y, sin desinsertarlo distalmente, se utiliza uno de los hemitendones para la plastia de sus-

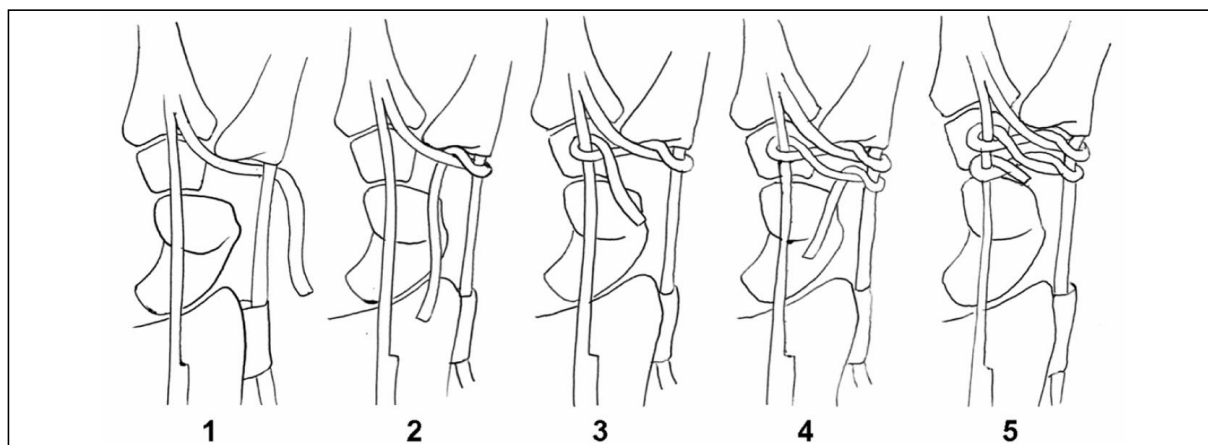


Figura 1: Dibujo esquemático de la intervención de Weilby modificada. Se muestra paso por paso el sistema de trenzado realizado con el hemitendón de FCR alrededor de los tendones FCR y APL.

pensión. La técnica original sugiere enrollar varias veces la hemibandereta alrededor de los tendones FCR y *Abductor Pollicis Longus* (APL), a modo de nudo de corbata. Con ello se rellena el espacio liberado por el trapecio. La modificación de la técnica utilizada en esta serie consistió en el trenzado mediante lazadas en forma de ocho del hemitendón alrededor de los dos tendones. Con ello se logra un nudo mucho más estable, parecido a una hamaca, sobre el cual descansa la base del primer metacarpiano (**Figura 1**). Tras re inserción de musculatura tenar, se procede al cierre cutáneo y se inmoviliza el pulgar con una férula de yeso de una a tres semanas según sea la estabilidad metacarpiana obtenida.

Todos los pacientes fueron evaluados clínica y radiográficamente como mínimo un año después de la intervención. El seguimiento promedio fue 33 meses, entre 12 y 48 meses.

Desde un punto de vista subjetivo, se evaluó si existía dolor residual, cual era su frecuencia e intensidad, y cual su relación con la actividad desempeñada en el momento de la revisión. También se les preguntó si estaban satisfechos del resultado obtenido con la cirugía, y si volverían a optar por el mismo tratamiento en caso necesario. Por último, se les pidió que rellenaran el cuestionario «Disability of the Arm, Shoulder and Hand» (DASH) según traducción al Español de Rosales y colaboradores⁸.

Como parámetros objetivos se valoraron la movilidad y la fuerza. Para la movilidad se utilizó un goniómetro estándar, midiendo la abducción, aducción, anteposición y retroposición del pulgar partiendo de una posición neutra (10° de abducción y 30° de anteposición respecto al eje del antebrazo). Se determinó también hasta donde alcanzaba el extremo distal del pulgar en posición de máxima oposición según el test de Kapandji. La fuerza fue medida de forma estandarizada mediante un dinamómetro Jamar (Jamar Hydraulic Hand Dynamometer. Model 5030J1) con el paciente sentado, con el brazo al lado del cuerpo, el codo flexionado a 90° y el antebrazo en rotación neutra. Se evaluaron la fuerza de agarre del puño, la pinza pulgar-índice (lateral y distal), y la pinza trifalángica pulgar-índice-medio. Todas las mediciones se rea-

lizaron tres veces, utilizando para este estudio el promedio de las tres.

El estudio radiológico se dirigió a analizar el estado de las articulaciones adyacentes a la artroplastia, y en particular del espacio escafoides-trapecoide, así como de la evolución de la distancia entre el escafoides y la base del metacarpiano (altura del espacio de pseudoartrosis), comparando la situación postoperatoria inmediata con la observada en el momento de la evaluación.

RESULTADOS

En 15 ocasiones (43%) el paciente refirió no haber tenido ningún dolor residual, en 16 (46%) existían molestias ocasionales a los esfuerzos o a los cambios atmosféricos, en 3 (8%) existía dolor moderado a la movilización o la sobrecarga del pulgar intervenido, mientras que en uno (3%) el dolor era permanente.

El cuestionario DASH dio un resultado promedio de 8.3 puntos (rango 0-62). Los pacientes calificaron los resultados de la cirugía en excelente en 23 casos (65%), bueno en 8 (23%), regular en 2 (6%) y malo en 2 (6%). 31 pacientes (89%) afirmaron que se volverían a operar si fuera necesario. El tiempo promedio que tardaron los pacientes a recuperar el nivel funcional final fue de 5 meses y medio (rango 1-24). La única complicación significativa en el postoperatorio inmediato fue la presencia de disestesias en el territorio del nervio radial en 4 pacientes, de los cuales sólo en uno (3%) persistían en el momento de la evaluación final.

Los arcos de movilidad promedio obtenidos fueron: 28° de abducción, 8° de aducción, 24° de antepulsión y 16° de retropulsión. El test de oposición total de Kapandji fue de 9.5 puntos sobre 10. En cuanto al nivel de fuerza se obtuvieron los siguientes resultados promedio: fuerza de agarre de puño: 20 kg (rango 3-48), pinza pulgar-índice lateral: 2,8 kg (rango 0-6,4), pinza pulgar-índice distal: 2,5 kg (rango 0-5,4), y pinza trípode pulgar-índice-medio: 2,5 Kg. (rango 0-5,5).

En la evaluación radiológica encontramos progresión de la artrosis escafoides-trapecoide en 3 ocasiones, ninguna requiriendo tratamiento específico, si bien en un caso se asoció a la

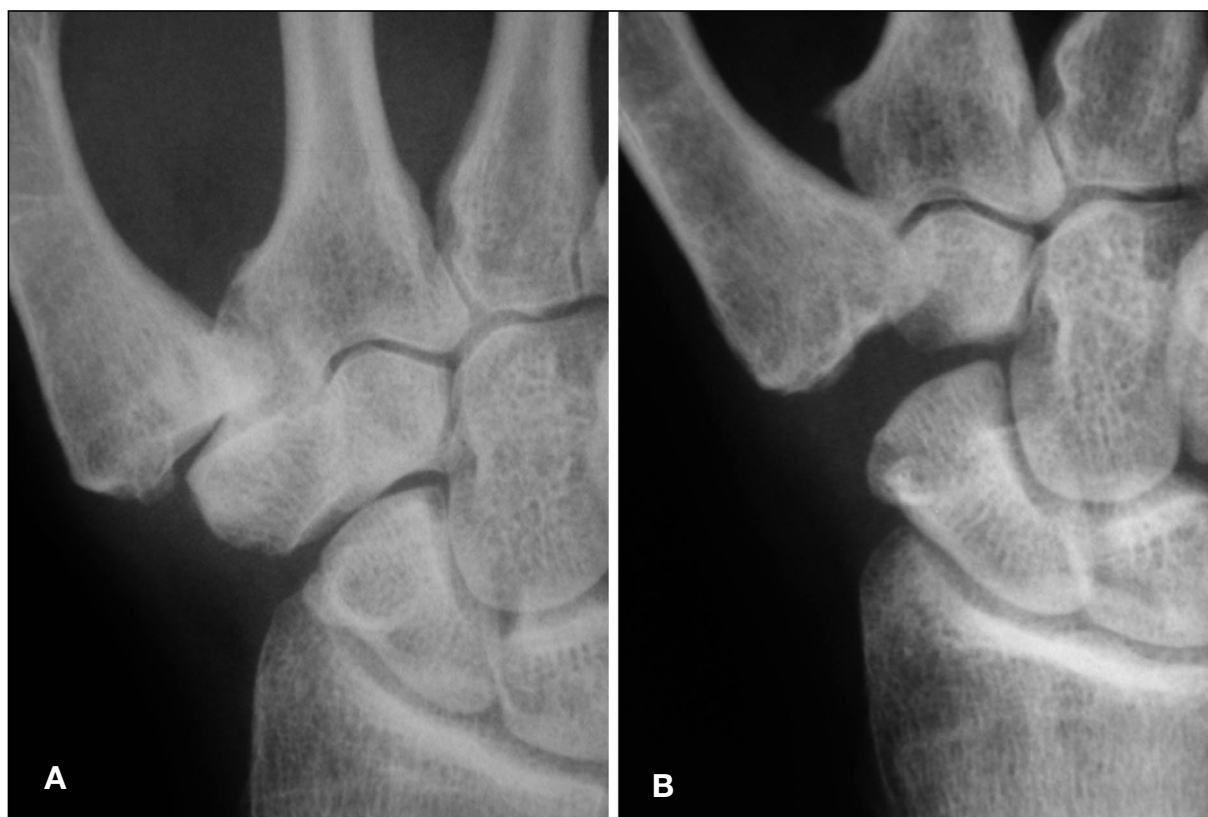


Figura 2, A: Imagen radiográfica preoperatoria de paciente de 52 años de edad con artrosis TMC en estadio 2, tratada quirúrgicamente mediante la técnica de Weilby modificada. **B:** Aspecto de la misma a los 32 meses de la intervención. Paciente asintomática.

presencia de dolor moderado y, por tanto, de un resultado funcional pobre. La altura del espacio escafoides-primer metacarpiano en el postoperatorio inmediato fue de 6,9 mm de promedio (rango 4-10), mientras que en el momento de la revisión fue de 5,1 mm (rango 3-8) (**Figura 2A-B**). En ningún caso se produjo colapso completo del primer metacarpiano causando pseudoartrosis escafometacarpiana.

DISCUSIÓN

En 1949, fueron descritas las dos técnicas quirúrgicas que podríamos considerar básicas en el tratamiento de la artrosis TMC: la artrodesis TMC por Müller⁹ y la trapeiectomía simple por Gervis y Wells¹⁰. Si bien satisfactorias en cuanto a su efectividad en la eliminación del dolor, dichas técnicas no garantizaban una normalización de la movilidad y/o de la fuerza de

pinza. Entre las alternativas propuestas para mejorar estos aspectos, destacan las artroplastias de resección, las artroplastias de tenosuspensión y las artroplastias de implante. Este trabajo sólo analiza las dos primeras opciones. Entre las artroplastias de resección destacan las que incorporan una interposición de un ovillo («anchoa») de FCR, según descripción de Froimson¹¹, Kessler [12] o Damen, Lei y Robinson¹³. Dell, Brushart y Smith¹⁴, en 1978, propusieron inicialmente la interposición de una anchoa de tendón libre, y en 1987¹⁵ de una esponja de gel-foam. Robinson, Aghasi y Halperin¹⁶ en 1991, sugirieron interponer un ovillo de tendón APL. Con todas estas técnicas se consiguen resultados aceptables, aunque no muy diferentes a los obtenidos tras una trapeiectomía simple.

Las denominadas artroplastias de tenosuspensión tratan de mejorar los resultados estabilizando y manteniendo al máximo la altura del primer metacarpiano tras la trapeiectomía, uti-

lizando diversos métodos. Weilby⁶, en 1988, y posteriormente Kleinman y Eckenrode¹⁷ en 1991, sugirieron enrollar una bandereta de tendón alrededor de los tendones FCR y APL a fin de formar un núcleo fibroso en el espacio escafofetacarpiano que funcione al vez como elemento de interposición y a la vez de estabilización de los movimientos de la base del primer metacarpiano. Otros, como Burton y Pellegrini^{18, 19}, propusieron estabilizar el metacarpiano pasando un fragmento de tendón FCR a través de un túnel en su base, utilizando el fragmento restante para rellenar el espacio escafofetacarpiano a modo de «ancha». Otros autores han propuesto utilizar otros tendones: Saffar²⁰, Soejima²¹ y Zancolli y colaboradores²² el APL, y Necking y Eiken²³, Illarramendi, Boretto y Gallucci²⁴ y Atroshi y Axelsson²⁵ el *Extensor Carpi Radialis Longus*. Según Davis y colaboradores²⁶, ninguna de esas técnicas ha demostrado ser muy superior a las trapeciectomías simples en cuanto a capacidad de transmitir carga o de movilizar el pulgar.

A tenor de los resultados expuestos arriba, podemos afirmar que con la modificación de la técnica de Weilby tampoco mejoramos significativamente ninguno de los parámetros analizados a los resultados publicados con las demás técnicas. En nuestra serie obtuvimos una mejoría del dolor en el 88% de los casos, valor casi idéntico a los publicados tras cualquier otro tipo de tenoplastiaartroplastia de interposición, o combinaciones de ambas^{21, 22, 24, 26}. Nuestros resultados en cuanto a la movilidad suelen ser algo menores que para la trapeciectomía simple, si bien la normalización de la oposición es casi completa²⁶. La fuerza que presentan nuestros pacientes no es superior a la encontradas con otras técnicas^{21, 22, 24, 26} a excepción de la publicada por Taylor, Desari y D'Arcy²⁷ tras evaluación de las artrodesis TMC.

Y sin embargo, creemos poder afirmar que, a igualdad de resultados funcionales, la técnica que proponemos tiene claras ventajas respecto a otras parecidas. Por un lado, la altura del espacio escafofetacarpiano en nuestros pacientes se redujo como efecto de la cirugía en un 26%, pero se mantuvo estable a lo largo del tiempo. Solo la técnica de Illarramendi, Boretto y Gallucci²⁴ obtuvo una reducción menor, el 16%. Todas las demás técnicas fueron superiores: 46% en la serie de Davis y cols.²⁶ o 43,5% en la de De Smet y cols.²⁸. Si es cierto, como indica este último autor, que existe una correlación entre este parámetro y la fuerza de pinza, nuestra técnica estaría bien justificada. Por otro lado están el número de complicaciones que en nuestra serie son del 3% frente al 10% señalado en la mayoría de series.[24,26,28] En tercer lugar está la simplicidad de la técnica solo rebasada por la trapeciectomía simple. La inmovilización postquirúrgica también es de las más cortas: 3 semanas como máximo, frente a las 6 semanas requeridas para la mayoría de tenoplastias de suspensión^{24, 26, 27}.

En conclusión, creemos que no existe todavía ningún método que pueda subsanar eficazmente la pérdida por degeneración artrósica del trapecio. Todas las plastias de resección-suspensión en manos expertas producen unos resultados similares, con una función aceptable y satisfacción en los pacientes. Nosotros seguimos utilizando la trapeciectomía por vía anterior más tenoplastia de Weilby modificada por su sencillez, porque requiere un tiempo de inmovilización postoperatoria corto, porque nos ha demostrado una baja tasa de complicaciones, porque no utiliza implantes ni osteosíntesis, y porque el espacio escafofetacarpiano logrado tras la cirugía se mantiene con el tiempo, signo claro de la calidad del efecto tenosuspensor que conseguimos con la misma.

BIBLIOGRAFÍA

1. Armstrong AL, Hunter JB, Davis TR. The prevalence of degenerative arthritis of the base of the thumb in post-menopausal women. *J Hand Surg.* 1994; 19B: 340-1.
2. Jonsson H, Valtysdottir STh, Kjartansson Ó, Brekkan Á. Hypermobility associated with osteoarthritis of the thumb base: A clinical and radiological subset of hand osteoarthritis. *Ann Rheum Dis.* 1996; 55: 540-3.
3. Pellegrini VD. Osteoarthritis of the trapeziometacarpal joint: The pathophysiology of articular cartilage degeneration. I. Anatomy and pathology of the aging joint. *J Hand Surg.* 1991; 16A: 967-74.
4. Pellegrini VD. Osteoarthritis of the trapeziometacarpal joint: The pathophysiology of articular cartilage degeneration. II. Articular wear patterns in the osteoarthritic joint. *J Hand Surg.* 1991; 16A: 975-82.
5. Barron OA, Glickel SZ, Eaton RG. Basal joint arthritis of the thumb. *J Amer Acad Orthop Surg.* 2000; 8: 314-23.
6. Weilby A. Tendon interposition arthroplasty of the first trapeziometacarpal joint. *J Hand Surg.* 1988; 13B: 421-5.
7. Eaton RG, Glickel SZ: Trapeziometacarpal osteoarthritis: Staging as a rationale for treatment. *Hand Clinics* 1987; 3: 455-71.
8. Rosales RS, Delgado EB, Dies de la Lastra-Bosch I. Evaluation of the Spanish version of the DASH and carpal tunnel syndrome health-related quality-of-life instruments: cross-cultural adaptation process and reliability. *J Hand Surg.* 2002; 27A:334-43.
9. Müller GM. Arthrodesis of the trapeziometacarpal joint for osteoarthritis. *J Bone Joint Surg.* 1949; 31B: 540-4.
10. Gervis WH, Wells T. Excision of the trapezium for osteoarthritis of the trapezio-metacarpal joint. *J Bone Joint Surg.* 1949; 31B: 537-9.
11. Froimson AI. Tendon arthroplasty of the trapeziometacarpal joint. *Clin Orthop Rel Res* 1970; 70: 191-9.
12. Kessler FB. Proplast stabilized stemless trapezium implant. *J Hand Surg* 1984; 9A: 227-31
13. Damen A, Van der Lei B, Robinson PH. Bilateral osteoarthritis of the trapeziometacarpal joint treated by bilateral tendon interposition arthroplasty. *J Hand Surg.* 1997; 22A: 96-9.
14. Dell PC, Brushart TM, Smith RJ. Treatment of trapeziometacarpal arthritis: results of resection arthroplasty. *J Hand Surg.* 1978; 3A: 243-9.
15. Dell PC, Muniz RB. Interposition arthroplasty of the trapezio metacarpal joint for osteoarthritis. *Clin Orthop Rel Res.*1987; 220: 27-34.
16. Robinson D, Aghasi M, Halperin N. Abductor pollicis longus tendon arthroplasty of the trapeziometacarpal joint: surgical technique and results. *J Hand Surg.*1991; 16A: 504-9
17. Kleinman WB, Eckenrode JF. Tendon suspension sling arthroplasty for thumb trapeziometacarpal arthritis. *J Hand Surg.* 1991; 16A: 983-91.
18. Burton RI, Pellegrini VD, Jr. Surgical management of basal joint arthritis of the thumb. Part II. Ligament reconstruction with tendon interposition arthroplasty. *J Hand Surg.* 1986; 11(A): 324-32.
19. Tomaino MM, Pellegrini VD, Burton RI. Arthroplasty of the basal joint of the thumb. Long term follow up after ligament reconstruction with tendon interposition. *J Bone Joint Surg.*1995; 77(A): 346-55.
20. Saffar P, Thompson. La rhizarthrose, in *Monographie du GEM.* 1990, Expansion Scientifique Française: Paris.
21. Soejima, O. Suspensionplasty with the abductor pollicis longus tendon for osteoarthritis in the carpometacarpal joint of the thumb. *J. Hand Surg.* 2006; 31A: 425-8.
22. Zancolli E.A., Zancolli E.R., Cagnone J.C. «Rizartrosis del pulgar. Tratamiento quirúrgico en estadios iniciales y tardíos». *Rev Iber Cir Mano.* 2000; 27: 8-18.
23. Necking LE, Eiken O. ECRL-strip plasty for metacarpal base fixation after excision of the trapezium. *Scand J Plast Reconstr Hand Surg.* 1986; 20: 229-34.
24. Illarramendi AA., Boretto JG., Gallucci., Trapeziectomy and intercarpal ligament reconstruction with the extensor carpi radialis longus for osteoarthritis of the trapeziometacarpal joint: surgical technique and long-term results. *J Hand Surg.* 2006; 31A: 1315-21.
25. Atroshi I, Axelsson G. Extensor carpi radialis longus tendon arthroplasty in the treatment of primary trapeziometacarpal arthrosis. *J Hand Surg* 1997; 22A: 419-27.
26. Davis TR., Brady O., Dias JJ. Excision of the trapezium for osteoarthritis of the trapeziometacarpal joint: A study of the benefit of ligament reconstruction or tendon interposition. *J Hand Surg.* 2004; 29A: 1069-77.
27. Taylor EJ., Desari K., D'Arcy JC. A comparison of fusion, trapeziectomy, and silastic replacement for the treatment of osteoarthritis of the trapeziometacarpal joint. *J Hand Surg.* 2005; 30B: 45-8.
28. De Smet L., Sioen W, Spaepen D. Treatment of basal joint arthritis of the thumb: trapeziectomy with or without tendon interposition / ligament reconstruction. *Hand Surg* 2004; 9: 5-9.