

# Síndrome de Wartenberg por variante anatómica del brachioradialis. Caso clínico

M. MOLINA MARTOS<sup>(1)</sup>, A. CRUCHAGA CELADA<sup>(1)</sup>, O. SÁEZ DE UGARTE SOBRÓN<sup>(1)</sup>,  
I. URIARTE LLANO<sup>(2)</sup>, L. GOROSTIOLA VIDAURRÁZAGA<sup>(2)</sup>.

HOSPITAL DE GALDAKAO-USANSOLO. SERVICIO DE CIRUGÍA ORTOPÉDICA Y TRAUMATOLOGÍA

<sup>(1)</sup> MÉDICO ADJUNTO DE TRAUMATOLOGÍA

<sup>(2)</sup> MÉDICO RESIDENTE DE TRAUMATOLOGÍA

## Correspondencia:

Dra. María Molina Martos

Hospital de Galdakao-Usansolo. Servicio de Traumatología

Barrio Labeaga, s/n

48960 Usansolo, Bizkaia, España

Teléf: 944 007 009

FAX: 94 4007132

e-mail: mariamolina\_71@yahoo.es

Presentamos el caso de un síndrome de Wartenberg producido por una compresión a doble nivel de la rama sensitiva del nervio radial. Corresponde a un varón de 48 años, que consultó por una tumoración de crecimiento progresivo en la zona dorsoradial de la muñeca, y presentaba clínica de parestesias en el territorio sensitivo del nervio radial. Se procedió a la extirpación quirúrgica de la tumoración que rodeaba la rama sensitiva del nervio, y en la revisión de éste, se comprobó como variante anatómica, una inserción doble del brachioradialis que comprimía el nervio, por lo que se liberó también a este nivel. La clínica neurológica mejoró tras la cirugía. Ante la presencia de un síndrome de Wartenberg debemos revisar todo el recorrido de la rama sensitiva del nervio radial para descartar alteraciones anatómicas del brachioradialis.

**Palabras clave:** síndrome de Wartenberg, brachioradialis, nervio radial.

Wartenberg's syndrome caused by anatomical variation of the brachioradialis: case report.

We present a case of Wartenberg's syndrome, with double-level compression of the sensory branch of the radial nerve. A 48-year-old male sought attention for progressive tumor growth in the dorsoradial aspect of the wrist and showed symptoms of paresthesia in the sensory region of the radial nerve. The tumor was removed surgically and, on examination of the nerve, an anatomic variant was detected, a double insertion of the brachioradialis compressed the nerve, so it was also freed. Neurological signs improved after surgery. In cases of Wartenberg's syndrome, we have to review all the nerve's travelling and a brachioradialis' anatomical variation should be considered.

**Key words:** Wartenberg's syndrome, brachioradialis, radial nerve.

*Rev. Iberam. Cir. Mano – Vol. 37 • Núm. 1 • Mayo 2009 (38-41)*

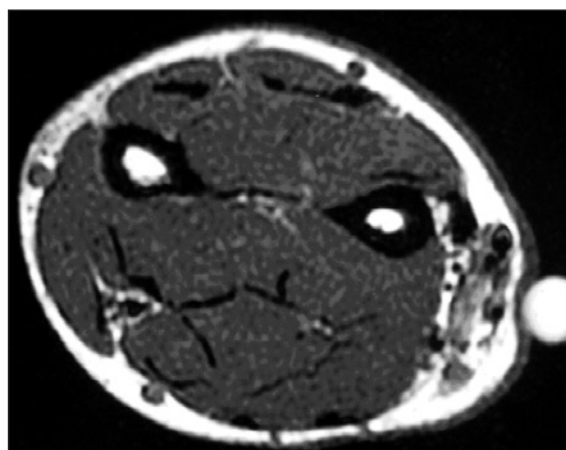
## INTRODUCCIÓN

La mononeuritis parestésica o inflamación de la rama sensitiva del nervio radial en el tercio distal del antebrazo, fue descrita en 1932 por Wartenberg<sup>1</sup>. La compresión de dicho nervio se debe habitualmente a causas extrínsecas<sup>2</sup> (reloj, esposas, yeso, cicatrices), espículas óseas debidas a fracturas de radio, enfermedad de De Quervain<sup>2,3</sup>, lipomas y puede ser debido a alteraciones anatómicas del brachioradialis o del extensor carpi radialis longus<sup>2,4</sup>. Desde el punto de vista anatómico, en su recorrido, la rama sensitiva pasa de un plano profundo submuscular a un plano superficial subcutáneo, a nivel de la unión del tercio medio con el tercio distal del antebrazo, a unos 8 cm de la estiloides radial, atravesando la fascia que envuelve al brachioradialis y al extensor carpi radialis longus<sup>4</sup>. Estos tendones pueden comprimir la rama sensitiva del nervio radial durante la pronación y desviación cubital, provocando el síndrome de Wartenberg<sup>5</sup>. La existencia de alteraciones anatómicas del brachioradialis en su inserción se ha relacionado con la aparición de dicho síndrome<sup>6</sup>.

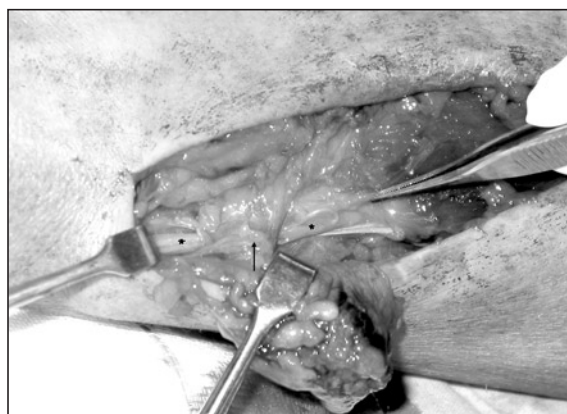## CASO CLÍNICO

Presentamos el caso de un varón de 48 años que consultó por una tumoración subcutánea de consistencia blanda, en el tercio distal del antebrazo izquierdo, a nivel dorsorradial, de crecimiento progresivo, que se acompañaba de parestesias en dorso del primer dedo y primera comisura, y con signo de Tinel positivo proximal a la tumoración. Se completó el estudio con una resonancia magnética (RM) que fue informada como «tumoración compatible con hemangioendotelioma» (**Figura 1**). Se realizó, así mismo, un electromiograma (EMG), en el que se puso de manifiesto una disminución en la conducción nerviosa de la rama sensitiva del nervio radial donde emerge a nivel subcutáneo.

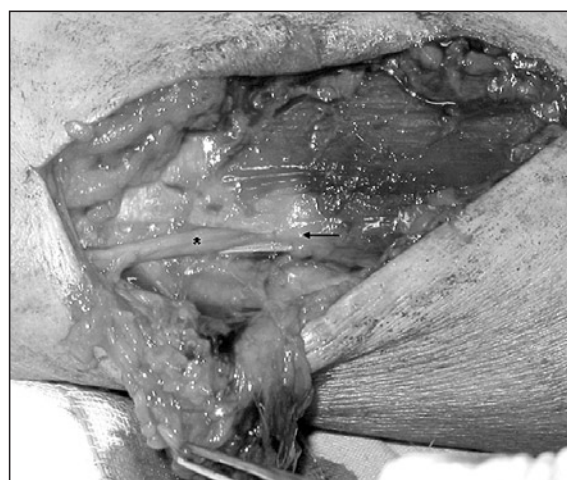Se llevó a cabo una resección quirúrgica completa de la tumoración subcutánea que rodeaba parcialmente la rama sensitiva del nervio radial, no encontrándose neuroma que justificara la compresión nerviosa (**Figuras 2 y 3**). En la revisión del recorrido del nervio, se comprobó



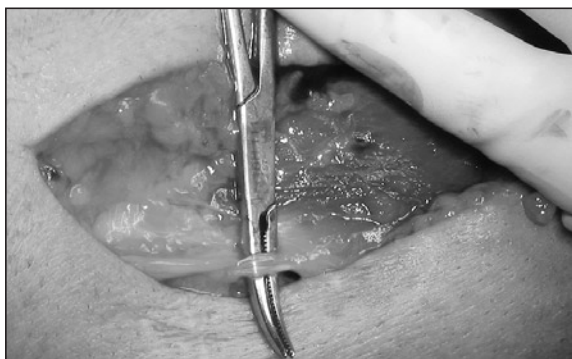*Figura 1. Imagen de RM. Tumoración en relación con rama sensitiva del radial a nivel subcutáneo.*



*Figura 2. Se aprecia cómo, distal a su salida a través del brachioradialis, la rama sensitiva del nervio radial (\*) está rodeada de la tumoración (marcada con una flecha).*



*Figura 3. Se extirpa tumoración. Se aprecia la salida del nervio radial entre dos bandas tendinosas del brachioradialis (marcado con una flecha).*



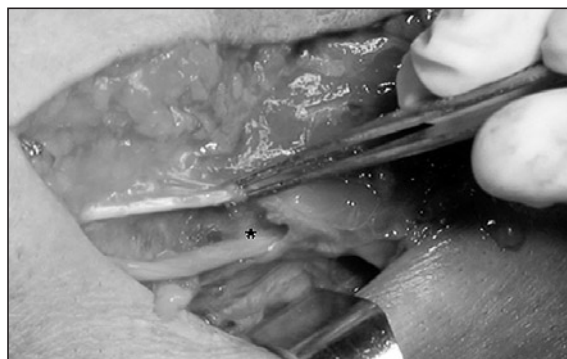**Figura 4.** Banda dorsal del brachioradialis que comprime rama sensitiva del nervio radial.

una compresión del mismo entre dos bandas tendinosas del brachioradialis, en el punto donde la rama sensitiva radial emerge hacia la superficie (**Figura 4**). Se resecó la banda tendinosa más dorsal, quedando libre el nervio (**Figura 5**). La anatomía patológica nos confirmó el diagnóstico de hemangioendotelioma. El paciente mejoró significativamente de la sensación parestésica.

Nos encontramos ante un síndrome de doble compresión de la rama sensitiva del nervio radial, con una alteración anatómica del brachioradialis que comprime proximalmente el nervio (que no siempre se traduce clínicamente) siendo éste descompensado por el crecimiento de una tumoración más distal que ejerce una presión adicional.

## DISCUSIÓN

El síndrome de Wartenberg es inicialmente descrito como una neuritis de la rama sensitiva del radial<sup>1,3</sup>. Lanzetta y Foucher<sup>2</sup> diferencian 3 grupos de pacientes a la hora de diagnosticar el síndrome de Wartenberg, en función del lugar donde sea positivo el signo de Tinel: si éste se presenta a la altura de la estiloides radial o alrededor del primer compartimento extensor, habrá que buscar factores de compresión externa (reloj, yeso, cicatrices, gangliones, etc.); si el Tinel es a unos 8 cm de la estiloides, la causa está en la zona donde el nervio pasa de un plano profundo submuscular a un plano superficial subcutáneo, atravesando la fascia que envuelve el brachioradialis y el extensor carpi



**Figura 5.** Rama sensitiva del nervio radial (\*) libre tras tenotomía de la banda dorsal del brachioradialis.

radialis longus<sup>3</sup>: estos tendones pueden comprimir la rama sensitiva del radial durante la pronación del antebrazo; por último, si existe signo de Tinel proximal y distal, habrá que pensar en un síndrome de doble compresión<sup>5</sup>, donde una ligera presión distal, por el reloj, por ejemplo, o por una tumoración, como es nuestro caso, puede poner de manifiesto un cuadro compresivo en el que el nervio tiene, además, otra causa de compresión más proximal.

Varios autores han descrito cómo variantes anatómicas del brachioradialis pueden provocar compresión del nervio; cuando este músculo presenta 2 bandas tendinosas a nivel distal, el nervio puede quedar aprisionado entre ellas, sobre todo durante la pronación y desviación cubital. Turkof et al.<sup>6</sup> estudiaron la incidencia de esta anomalía anatómica, realizando la disección de 150 antebrazos en 75 especímenes y encontrando dicha variante anatómica en 5 antebrazos (4 especímenes), por lo que la incidencia era del 3,3%. Esta variante no siempre se acompaña de manifestaciones clínicas, pero favorece la aparición del síndrome de Wartenberg. Posteriormente revisó una serie de 143 pacientes operados de síndrome de Wartenberg de los cuales 7 presentaron la variante anatómica descrita del brachioradialis, comprobando una recuperación completa al cabo de un año tras la cirugía y la ausencia de recidiva. Turkof et al.<sup>6</sup> recomiendan la resección de la banda tendinosa más dorsal y cubital, que suele ser la más delgada.

Tryfonidis et al<sup>4</sup> diseccionaron 20 especímenes encontrando en 4 casos cómo la banda tendinosa dorsal comprimía el nervio donde es-

te emerge, por lo que recomiendan siempre la revisión de la rama sensitiva del radial desde el plano profundo al superficial.

El EMG no siempre es determinante en el diagnóstico y puede ser informado muchas veces como normal.

En definitiva, ante un síndrome de Wartenberg habrá que tener presente la posible exis-

tencia de esta variante anatómica, incluso en los casos en los que, como en el nuestro, haya otra causa compresiva. El estudio complementario con resonancia magnética o ecografía preoperatorias nos permitirá descartar otras causas de compresión. Por lo tanto deberemos explorar siempre la rama sensitiva del nervio radial en todo su recorrido.

## BIBLIOGRAFÍA

1. Wartenberg R. Cheiralgia paresthetica (isolierter Neuritis del ramus superficialis nerve radialis). *Z Ges Neurol Psychiatry*, 1932; 141: 145-55.
2. Lanzetta M, Foucher G. Entrapment of the superficial branch of the radial nerve (Wartenberg's syndrome). *Int Orthop*, 1993; 17: 342-5.
3. Tosun N, Tuncay I, Akpınar F. Entrapment of the sensory branch of the radial nerve (Wartenberg's syndrome): an unusual cause. *J Exp Med*, 2001; 193: 251-4.
4. Tryfonidis M, Jass GK, Charalambous P, et al. Superficial branch of the radial nerve piercing the brachioradialis tendon to become subcutaneous: an anatomical variation with clinical relevance. *Hand Surg*, 2004; 9: 191-5.
5. Mackinnon SE, Novak CN. Neuropatías por compresión. En: Green DP, Hotchkiss RN, Pederson WC, et al. (Eds). *Cirugía de la Mano*, 5ª ed., Madrid: Marban, 2007: 999-1046.
6. Turkof E, Puig S, Choi S, Zöch G, et al. The radial sensory nerve entrapped between the two slips of a split brachioradialis tendon: a rare aspect of Wartenberg's syndrome. *J Hand Surg Am*, 1995; 20: 676-8.