

# Tratamiento de la rizartrrosis mediante prótesis trapecio-metacarpiana tipo ARPE. Estudio retrospectivo

R. LAX-PÉREZ<sup>(1)</sup>, F. LAJARA-MARCO<sup>(2)</sup>, B. PICAZO-GABALDÓN<sup>(3)</sup>,  
M. C. SÁNCHEZ-BAEZA<sup>(3)</sup>, A. GARCÍA GÁLVEZ<sup>(2)</sup>, L. IZQUIERDO PLAZAS<sup>(2)</sup>

<sup>(1)</sup> F.E.A. SERVICIO DE COT. HOSPITAL SANTA MARÍA DEL ROSELL. CARTAGENA. MURCIA

<sup>(2)</sup> F.E.A. SERVICIO DE COT. HOSPITAL VEGA BAJA. ORIHUELA. ALICANTE

<sup>(3)</sup> F.E.A. SERVICIO DE COT. HOSPITAL GENERAL DE CASTELLÓN. CASTELLÓN

## Correspondencia:

Dra. Raquel Lax Pérez  
Hospital Santa Maria del Rosell  
C/ Paseo Alfonso XIII, 61  
30203 Cartagena (Murcia)  
Teléfono: 968 504 800  
e.mail: Laxpe@yahoo.es

**Objetivo:** Evaluar los resultados clínicos de la artroplastia trapecio-metacarpiana tipo ARPE<sup>®</sup>, como opción terapéutica en las rizartrrosis dolorosas.

**Material y método:** Se revisaron retrospectivamente todos los pacientes intervenidos mediante prótesis tipo ARPE<sup>®</sup>, por rizartrrosis sintomática y un mismo cirujano entre 2000-2008 en el Hospital General de Castellón. Se recogieron las características demográficas de la serie y el estadio radiológico según Eaton y Littler. Se registró la evolución clínica del dolor según la escala EVA y se comparó el balance articular y la fuerza de la mano y el pulgar con la contralateral. La recuperación funcional para la realización de actividades cotidianas se objetivó mediante el cuestionario DASH (Disabilities of the Arm, Shoulder and Hand). Se recogieron también las complicaciones.

**Resultados:** Se analizaron 26 pacientes (25 mujeres y 1 varón), cuya edad media fue de 68,5 años (rango: 54-82). Tras un seguimiento medio de 5 años y medio (rango: 1-7), el 92% de los pacientes presentaron ausencia de dolor y buena movilidad con buen resultado funcional. La puntuación media en el cuestionario DASH fue de 21,3 puntos (rango: 5-51). Como complicaciones, se produjo una fractura intraoperatoria del trapecio y dos pacientes presentaron luxación de la prótesis.

**Purpose:** We assessed the clinical outcomes of the ARPE<sup>®</sup> prosthesis as a therapeutic option in painful trapeziometacarpal degenerative osteoarthritis.

**Material and Method:** We retrospectively reviewed all patients operated undergoing prostheses ARPE<sup>®</sup>, by symptomatic trapeziometacarpal degenerative osteoarthritis and by the same surgeon between 2000-2008 at Castellón General Hospital. Were collected: demographic data and radiological stage (Eaton and Littler). We recorded the clinical course of pain according to VAS scale and compared the joint balance and strength of the hand and thumb with the nonaffected side. Functional recovery to perform everyday activities goal were assessed by DASH score. Complications were also recorded.

**Result:** We collected 26 patients (25 women and 1 man); whose average age was 68.5 years (range: 54-82). After a mean follow-up of 5 years (range: 1-7), 92% of patients had no pain and good mobility with good functional outcome. The average DASH score was 21.3 points (range: 5-51). As complications, there was an intraoperative fracture of the trapezium and two patients had prosthesis dislocation.

**Conclusion:** We consider that the ARPE<sup>®</sup> arthroplasty is a good surgical option for the treatment of thumb osteoarthritis in patients with mild-low activity demands, and achieved significant impro-

**Conclusiones:** Consideramos que la prótesis tipo ARPE® constituye una buena opción quirúrgica en pacientes con una demanda funcional media-baja, consigue importante mejoría del dolor y buenos resultados funcionales a medio plazo.

**Palabras clave:** rizartrrosis, artroplastia trapecio-metacarpiana, ARPE®.

vement in pain and functional results at mid-term follow-up.

**Key words:** trapeziometacarpal joint osteoarthritis, trapeziometacarpal arthroplasty, ARPE®.

*Rev. Iberam. Cir. Mano – Vol. 39 • Núm. 1 • Mayo 2011 (47-53)*

## INTRODUCCIÓN

La rizartrrosis del pulgar o artrosis trapecio-metacarpiana es una enfermedad degenerativa que afecta principalmente a mujeres de edad media y avanzada. La prevalencia oscila según la edad hasta alcanzar el 90% en mayores de 80 años, si bien, sólo 1 de cada 3 suele tener repercusión clínica<sup>1</sup>.

Debido a que el pulgar asume el 40% de las funciones de la mano (prensión, oposición y conducción), la rizartrrosis es una patología muy incapacitante, ya que produce dolor a la movilización del pulgar, disminución de la fuerza y pérdida de destreza en la pinza, por lo que, en los casos en los que el tratamiento conservador no consigue controlar los síntomas, puede ser necesaria la intervención quirúrgica<sup>2</sup>. Se han sido descritas múltiples técnicas, algunas menos agresivas como la ligamentoplastia y otras más radicales como la artrodesis o la trapectomía. Una de las técnicas más utilizadas en la actualidad para este tipo de patología en estadios avanzados es la exéresis completa del trapecio con reconstrucción ligamentosa e interposición de tejido blando<sup>3</sup>. Esta técnica permite la disminución del dolor y obtiene buenos resultados clínicos. El problema radica en su dificultad para mantener la longitud del primer radio<sup>4</sup>.

Las prótesis trapecio-metacarpianas se han desarrollado como una alternativa a estas técnicas, con la posibilidad de cirugía de rescate ante un posible fracaso, dando buenos resultados hasta en un 75% de las reintervenciones<sup>5</sup>. Existen modelos cementados y no cementados.

El modelo ideal debe permitir una reconstrucción anatómica, ser biocompatible, con período de supervivencia largo y ser no cementada, para evitar los problemas de aflojamiento en la interfase cemento-hueso<sup>6</sup>. La prótesis ARPE® es un modelo no-cementado que utiliza una superficie recubierta de hidroxapatita para favorecer su osteointegración. Existen otros modelos de prótesis que han obtenido resultados desfavorables por sus complicaciones y malos resultados funcionales. En el caso de las prótesis tipo ARPE®, existe escasa bibliografía sobre sus resultados a corto-medio plazo, con ausencia de resultados a largo plazo aunque parecen ser prometedores<sup>7</sup>.

El propósito de este estudio retrospectivo es evaluar los resultados clínicos y funcionales de la artroplastia trapecio-metacarpiana tipo ARPE®, como opción terapéutica en las rizartrrosis dolorosas.

## MATERIAL Y MÉTODO

Utilizando el sistema de altas del Servicio de Cirugía Ortopédica del Hospital General de Castellón, se han revisado los pacientes intervenidos por rizartrrosis entre 2000 y 2008, obteniendo un total de 63 pacientes, 30 operados mediante la técnica ARPE® y 33 mediante otra técnica. Los criterios para la utilización de la técnica ARPE® fueron pacientes mayores de 50 años, con clínica y hallazgos radiológicos de rizartrrosis, con sintomatología de más de 6 meses que no mejora con tratamiento conservador (AINE, rehabilita-

ción, infiltraciones, ortesis inmovilizadoras...), con un tamaño del trapecio suficiente para colocar la cúpula y un buen estado óseo. Esos 30 pacientes fueron contactados telefónicamente para invitarles a participar en el estudio, recibiendo respuesta afirmativa de 26 de ellos (87%).

Se recogieron los datos demográficos de la serie (edad, sexo, actividad laboral, mano afectada, mano dominante) y se determinó el estadio radiológico prequirúrgico, según la clasificación de Eaton y Littler<sup>8</sup>.

Se registró la evolución clínica del dolor utilizando la escala analógica visual del dolor (EVA) que puntúa de 0 (no dolor) a 10 (dolor insoponible). Se graduó pre y postoperatoriamente la presencia del dolor en reposo, con movimiento o con esfuerzos que asociaban una sensación subjetiva de la disminución de fuerza y la presencia de deformidad del primer metacarpiano.

Se valoró la movilidad del miembro operado y se comparó con el contralateral (arco de movilidad antepulsión-retropulsión y oposición del pulgar). Para valorar la movilidad se utilizó un goniómetro estándar y se siguieron los criterios de la International Federation of Societies for Surgery of The Hand (IFSSH)<sup>9</sup>. La articulación trapecio metacarpiana tiene la capacidad de moverse en los tres ejes del espacio, realizando movimientos combinados en los distintos planos. Esto dificulta su medición de forma exacta, por lo que al utilizar el arco de movimiento global, se disminuye los posibles errores de medición. También se realizó valoración de la fuerza en el miembro operado y el contralateral (fuerza del puño, fuerza de pinza pulpejo-pulpejo y pinza pulpejo-lateral), utilizando un dinamómetro JAMAR (Jamar Hidráulic Hand Dynamometer), con el paciente sentado, con el brazo pegado al

cuerpo, codo a 90° de flexión y antebrazo en posición neutra.

Para determinar la funcionalidad de la mano para la realización de actividades cotidianas al final del periodo de seguimiento se utilizó el cuestionario DASH (Disability of the Arm, Shoulder and Hand)<sup>10</sup>. Además a los pacientes de les preguntó por el grado de satisfacción obtenido con la cirugía (muy satisfecho, satisfecho, decepcionado o muy decepcionado). Se registraron también la presencia de complicaciones.

Los resultados fueron analizados mediante el sistema informático SPSS v.12, utilizando el test de Wilcoxon para la comparación de medias, siendo significativa una  $p < 0.05$  y para el estudio de las variables discretas, el test de chi cuadrado.

## RESULTADOS

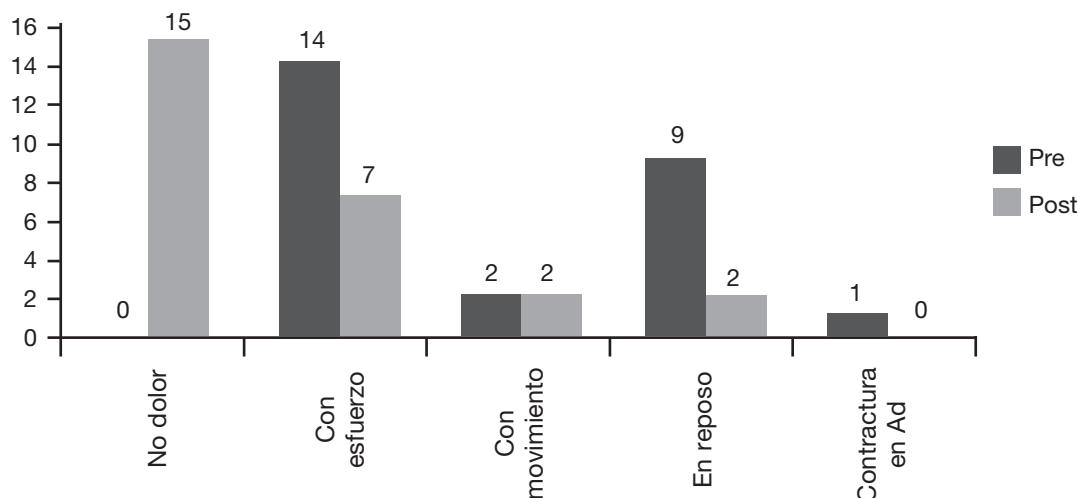
La muestra estudiada está compuesta por 25 mujeres y 1 hombre, con una edad media de 68,5 años (rango: 54-82) Su actividad laboral fue mayoritariamente ama de casa (24 casos, 92%), un mecánico (4%) y un conserje (4%). Todos los pacientes eran diestros, siendo la mano intervenida en 14 (54%) la izquierda y en 12 (46%) la derecha. Los pacientes intervenidos presentaban un grado II en 14 casos (53,8%), un grado III en 10 casos (38,5%) y un grado IV en 2 casos, según la clasificación radiológica de Eaton y Littler<sup>8</sup>.

Tras un seguimiento medio de 5 años y medio (rango: 1-7). La evolución clínica del **dolor** según la escala EVA pasó de 8,16 mm de media prequirúrgico (rango: 7-9) a 2,48 postquirúrgico (rango: 1-6). La clínica dominante por la que

TABLA I – VALORES DE MOVILIDAD Y FUERZA DEL PULGAR OPERADO RESPECTO AL CONTRALATERAL.

	Mediana de pulgar operado	Mediana de pulgar contralateral	Test de Wilcoxon (p<0,05)
Arco ante-retropulsión	50	55	p=0,24
Oposición	4	5	p=0,7
Fuerza del puño	12	11,5	p=0,79
Fuerza lateral	4,5	3,5	p=0,65
Fuerza de pinza	3,75	4	p=0,1

TABLA II – EVOLUCIÓN CLÍNICA DEL DOLOR EN EL PRE Y POSTOPERATORIO.



los pacientes acudieron a consulta fue por dolor en reposo en 9 pacientes (35%) y por dolor con los esfuerzos en 14 (53,8%). Tras la cirugía, 15 pacientes (57%) indicaba ausencia de dolor, aunque 7 pacientes (27%) referían dolor con los esfuerzos y sensación subjetiva de pérdida de fuerza. (Tabla II).

En el arco de **movilidad** (antepulsión-retropulsión) se obtuvo una mediana de 50° en el miembro operado y 55° en el contralateral. En cuanto a la **fuerza**: la mediana de la fuerza cierre del puño, en el miembro operado fue de 12 Kg y de 11,5 en el contralateral; la fuerza de pinza pulpejo-lateral, fue de 4,5 kg en el operado y 3,5 el contralateral y la pinza pulpejo-pulpejo fue de 3,75 kgs en el operado y 4 en el contralateral. Todas ellas diferencias no significativas en el análisis estadístico ( $p=n.s.$ ) (Tabla I).

Respecto al cuestionario DASH (Disability of the Arm, Shoulder and Hand), realizado a los pacientes en su última revisión, presentó un valor medio de 21,3 (rango: 5-51,7). El grado de satisfacción subjetivo, determinado por los pacientes, tras la cirugía fue en veinte pacientes (76%) de muy satisfecho, satisfecho en cuatro pacientes (16%) y dos pacientes se mostraron decepcionados o muy decepcionados con el resultado (4% respectivamente).

Durante el seguimiento 3 pacientes (13%) presentaron complicaciones: 2 luxaciones de la prótesis y 1 fractura del trapecio intraoperatoria. De las luxaciones, tan sólo una ha requerido retirada de la prótesis y realización de la técnica de trapecectomía con interposición de partes blandas. La otra luxación, no se realizó retirada protésica ya que la paciente no quería nuevamente ser intervenida. Se trataba de la mano izquierda, siendo la dominante la derecha y refería dolor de forma ocasional, que cedía con analgesia habitual. La fractura intraoperatoria del trapecio, fue solucionada cambiando la indicación de la técnica quirúrgica y realizan una hemitrapecectomía con interposición de partes blandas, para solucionar el problema de rizartrrosis. Los pacientes que expresaron su decepción con la intervención, son los que tuvieron la complicación postoperatorio de luxación de la prótesis.

## DISCUSIÓN

La artroplastia ha supuesto una revolución en la reconstrucción articular, ya que ofrece alivio del dolor y mejoría en la movilidad y en la fuerza. Desde los inicios con los implantes de silicona propuestos por Swanson<sup>11</sup> para peque-

ñas articulaciones, el desarrollo de la industria de los implantes, ha abierto nuevos horizontes con la cirugía reconstructiva<sup>11,12</sup> como alternativa a la artroplastia con interposición tendinosa y ligamentoplastia<sup>13</sup>. En 1974 De la Caffinière<sup>14,15</sup> introduce su prótesis cementada, haciendo hincapié en el rigor de la técnica quirúrgica y la selección de los pacientes. Como ventajas presentaba: técnica fácil, cuidados postoperatorios cortos, no precisar de inmovilización enyesada, buena estabilidad y movilidad. En 1994 Ledoux<sup>16</sup> introduce su prótesis no cementada con intento de solucionar los problemas derivados del cemento. Wachtl y Guggenheim<sup>17</sup>, encuentran altos porcentajes de aflojamiento tanto en las prótesis cementadas como con las no cementadas. Sostienen la tesis que la prótesis con diseños basados en «esfera y copa», no reproducen la anatomía normal de la articulación trapeciometacarpiana y que el eje de la copa alineado al eje del vástago lleva al primer metacarpiano a una posición más medial, lo cual aumentaría las fuerzas normalmente existentes en la articulación, favoreciendo el aflojamiento. La ARPE® es una prótesis no cementada tipo rótula, con gran libertad de movimiento y fijación intraósea primaria asegurada por un diseño anatómico de los componentes y el efecto press-fit, y la fijación secundaria por el recubrimiento de hidroxapatita de la cúpula y el vástago metacarpiano<sup>18</sup>.

Nos encontramos al comparar resultados con otras series publicadas, con una falta de consenso<sup>19</sup> tanto en la utilización de la clasificación de rizartrrosis (Eaton<sup>8</sup>, Comtet et al.<sup>20</sup>, Crosby et al.<sup>21</sup>...) y como al valorar la funcionalidad del pulgar (cuestionario DASH<sup>10</sup>, índice de Dreiser et al.<sup>22</sup>, escala funcional de Kapandji<sup>23</sup>, escalas realizadas por los autores del estudio...).

En nuestro estudio conseguimos resultados similares a los de Iselin<sup>24</sup>, que publicó los resultados de 45 prótesis ARPE®, presentando 11% de complicaciones y un grado de satisfacción con la cirugía (91,7%). El tiempo de seguimiento del trabajo de Iselin fue 22,4 meses, frente a los 5 años y medio de media en nuestra serie. En la serie presentada por Jacoulet<sup>25</sup> con 37 pacientes y un seguimiento medio de 36 meses, destaca la ausencia de dolor, la buena movilidad en retro-pulsión y una fuerza medida con el dinamómetro JAMAR más elevada en la mano derecha. Nos-

otros por el contrario, no encontramos diferencias de fuerza entre la mano operada y la contralateral. Aparé y Saint-Cast<sup>7</sup> presentaron 32 prótesis de más de 5 años de seguimiento, precisando en 7 casos la retirada de la prótesis. Destaca una supervivencia de la prótesis a los 5 años del 85%, con un media de 27,4 en el cuestionario DASH. En nuestra serie, tras un seguimiento medio de 5 años y medio, tuvimos que realizar retirada de una prótesis y su conversión a hemitrapecectomía. Obtuvimos una media de 21,3 puntos en el cuestionario DASH.

Nuestro estudio, al igual que en las series publicadas por Jacoulet<sup>25</sup> y Aparé y Saint-Cast<sup>7</sup>, no compara los resultados de fuerza del pulgar intervenido con los valores normales para hombres y mujeres sanos de esas mismas edades<sup>22</sup>, sino que se compara con la mano contralateral. Sería posible que la fuerza en la mano opuesta, también estuviese reducida de entrada, por presentar el paciente una afectación bilateral de la articulación trapeciometacarpiana, pero en cualquier caso, es una buena referencia del estado en que se encuentra cada paciente, ofreciendo una visión más real que una comparación con población sana.

El trabajo publicado por Simón Pérez et al.<sup>3</sup> de 140 artroplastias con un seguimiento medio de 4 años y medio, destaca la mejoría del dolor en la escala EVA previa y posterior a la cirugía, así como el valor medio del cuestionario DASH de 17,2 (rango: 2,1-43,3). Realizan medición de la fuerza tras la cirugía, pero no comparan el resultado con la mano contralateral, ni con valores normales para la población sana de esa misma edad. En su artículo enumera una serie de dificultades de la técnica quirúrgica por vía antero-externa<sup>23</sup> y realizan una modificación de la técnica de implantación de la prótesis utilizando la vía postero-externa, que le permite una mejor exposición de la articulación y una preparación más adecuada de las superficies articulares. También realizan modificaciones en la osteotomía del metacarpiano (osteotomía del metacarpiano oblicua a 45°) y en la preparación del trapecio (menor osteotomía posible del trapecio). Si bien es cierto, 100 de las 140 prótesis de su serie fueron intervenidas utilizando la vía antero-externa<sup>23</sup>, y comentan que las dificultades encontradas al utilizar la



vía antero-externa, podrían ser solventadas con pericia quirúrgica<sup>3</sup>.

Los resultados de movilidad y fuerza obtenidos en nuestra serie no presentan diferencias significativas. Esto posiblemente confirme la existencia de enfermedad bilateral en la mayoría de los paciente, dado que los valores absolutos de fuerza son inferiores a los estándar según estudios en población española (fuerza de puño: 25,5 kg y de pinza pulpejo-pulpejo: 6,2 kg en mano dominante para mujeres de 61-70 años sanas<sup>26</sup> frente a 12 y 4,5 Kg en nuestro estudio).

La complicación más frecuente y cuestionada en la artroplastia, es la luxación de la prótesis. Nuestra serie presentó un caso de fractura intraoperatoria del trapecio, que requirió realizar una hemitrapectomía y dos casos de luxación

(8%). Los resultados de luxación son similares a los publicados por Brutus y Kennen<sup>6</sup> (9,5%), y algo superiores a los obtenidos por Simón Pérez et al.<sup>3</sup> (4,3%).

Al tratarse de un estudio retrospectivo con un número de pacientes limitado, los resultados deben tomarse con precaución pues están sujetos a multitud de sesgos. No obstante, podemos decir que los resultados obtenidos para esta técnica en nuestro grupo de pacientes han sido positivos (92% de pacientes satisfechos), considerando que la prótesis tipo ARPE<sup>®</sup> es una buena opción de tratamiento en pacientes sintomáticos de más de 65 años, en los grados radiológicos II y III de Eaton y Littler<sup>8</sup>. Siendo fundamental para el éxito de la cirugía, la elección de los pacientes y una rigurosa técnica quirúrgica.

## BIBLIOGRAFÍA

- Sodha SA, Ring D, Zurakowski D, et al. Prevalence of the osteoarthritis of the trapezio-metacarpal joint. *J Bone Joint Surg Am*, 2005; 87: 2614-8.
- Cook G, Lalonde D. Management of thumb carpometacarpal joint arthritis. *Plast. Reconstr Surg*, 2008; 121: 1-9.
- Simón Pérez C, Rodríguez Mateos JI, Pérez Pastor C, Martín Ferrero MA. Tratamiento de la artrosis trapecio-metacarpiana mediante artroplastia total tipo ARPE<sup>®</sup>. Modificación técnica. *Rev Iberoamer Cir Mano*, 2007; 35: 39-51.
- Masmejean E, Chantelot Ch. Le traitement chirurgical de la rhizarthrose du pouce: place de la prothèse trapézométacarpienne. e-mémoires de l'Académie Nationale de Chirurgie, 2004; 3: 18-23.
- Cooney WP 3rd, Leddy TP, Larson DR. Revision of thumb trapeziometacarpal arthroplasty. *J Hand Surg Am*, 2006; 31: 219-27.
- Brutus JP, Kennen L. Reemplazamiento protésico total trapézométacarpiana au moyen de la prothèse ARPE<sup>®</sup> dans le traitement de la rhizarthrose: notre expérience á court terme dans une série personnelle de 63 cas consecutifs. *Chir Main*, 2004; 23: 224-8.
- Apard T, Saint-Cast Y. Résultats à plus de cinq ans du traitement de la rhizarthrose par la prothèse Arpe. *Chir Main*, 2007; 26: 88-94.
- Eaton R, Littler JW. Ligament reconstruction for the painful thumb carpometacarpal joint. *J Bone Joint Surg Br*, 1949; 31: 537-9.
- Atlas de anatomía de superficie y de movilidad articular. Terminology for Hand Surgery, IFSSH, International Federation of Societies for Surgery of the Hand, Haucourt Health Science, 2001; 5: 108-13.
- Rosales RS, Delgado EB, Dies de la Lastra-Bosch I. Evaluation of the Spanish version of the DASH and carpal tunnel syndrome health-related quality-of-life instruments: cross-cultural adaptation process and reliability. *J Hand Surg Am*, 2002; 27: 334-43.
- Swanson AB. Disabling arthritis of the base of thumb, treatment by resection of de trapezium and flexible (silicone) implant arthroplasty. *J Bone Joint Surg Am*, 1972; 54: 456-471.
- Swanson AB, deGoot Swanson G, Watermeier JJ. Trapezium implant arthroplasty long-term evaluation of 150 cases. *J Hand Surg Am*, 1981; 6: 125-41.
- Tomaino MM, Pellegrini VD, Burthorn RI. Arthroplasty of the basal joint of the thumb long-term follow-up after ligament reconstruction with tendon interposition. *J Bone Joint Surg Am*, 1995; 77: 346-65.
- De la Caffinière JY. Prothèse totale trapézo-métacarpienne. *Rev Chir Orthop*, 1974; 60: 299-308
- Nicholas RM, Calderwood JW. De la Caffinière arthroplasty for basal thumb joint osteoarthritis. *J Bone joint Surg Br*, 1992; 74: 309-12.
- Ledoux P. Cementless total trapezio-metacarpal prosthesis: principle of anchorage. En: Schuind F (Ed). *Advances in the Biomechanics of the Hand and Wrist*. New York: Plenum Press, 1994: 25-30.

17. Wachtl SW, Sennwad GR. Non cemented replacement of the trapeziometacarpal joint. *J Bone Joint Surg Br*, 1996; 78: 787-92.
18. Comtet J.J. Arpe® prótesis. En: Simmen A, Lluch S (Ed). *Hand Artroplasties*. Londres: Martin-Dunitz, 2000: 249-56.
19. Martou G, Veltri K, Thoma A. Surgical treatment of osteoarthritis of the carpometacarpal joint of the thumb: a systematic review. *Plast Reconstr Surg*, 2004; 114: 421-32.
20. Comtet JJ, Gazarian A, Fockers W. Définition et classification des rhizartroses. Étude critique et propositions. Conséquences thérapeutiques. *Chir Main*, 2001; 20: 63-7.
21. Crosby BE, Linscheid RL, Dobyns JH. Scaphotrapezial trapezoidal arthrosis. *J Hand Surg Am*, 1978; 3: 223-34.
22. Dreiser RL, Maheu E, Guillou GB, Gaspard H, Grouin JM. Validation d'un indice algofonctionnel dans l'arthrose de la main. *Rev Rhum (Ed Fr)*, 1995; 62: 129S-39S.
23. Kapandji AI. The clinical evaluation of the upper limb joints' function: back to Hippocrates. *Hand Clin*, 2003; 19: 379-86.
24. Iselin J. ARPE prosthesis: preliminary results. *Chir Main*, 2001; 20: 89-92.
25. Jacoulet P. Résultats de la prothèse trapézométacarpienne ARPE®: à propos de 37 implantations. *Chir Main*, 2005; 24: 24-8.
26. Torres Coscoyuela. M, González Del Pino J, Yañez Calvo J, Bartolomé del Valle E. Estudio dinamométrico de la mano y el pulgar. *Rev Ortop Traumatol*, 1999; 43: 321-6.