

# Reparação do ligamento colateral cubital da articulação metacarpofalângica do polegar com âncora Mitek

S. A. DE SÁ PIRES<sup>(1)</sup>, A. PINTO<sup>(2)</sup>, M. DA COSTA<sup>(3)</sup>, M. CANEIRA<sup>(4)</sup>

<sup>(1)</sup> INTERNA DE CIRURGIA PLÁSTICA, RECONSTRUTIVA E ESTÉTICA NO HOSPITAL DE SANTA MARIA EM LISBOA

<sup>(2)</sup> CIRURGIÃ PLÁSTICA (HOSPITAL CUF DESCOBERTAS, LISBOA E HOSPITAL DE SANTA MARIA, LISBOA). PRESIDENTE DA SOCIEDADE PORTUGUESA DE CIRURGIA DA MÃO

<sup>(3)</sup> CIRURGIÃO PLÁSTICO HOSPITAL CUF DESCOBERTAS, LISBOA. VICE-PRESIDENTE DA SOCIEDADE PORTUGUESA DE CIRURGIA DA MÃO

<sup>(4)</sup> CIRURGIÃO PLÁSTICO. DIRECTOR DO SERVIÇO DE CIRURGIA PLÁSTICA NO HOSPITAL DE SANTA MARIA, LISBOA. PROFESSOR DE CIRURGIA PLÁSTICA, RECONSTRUTIVA E ESTÉTICA NA FACULDADE DE MEDICINA DA UNIVERSIDADE DE LISBOA

## Correspondência:

Dra. Susete Alexandra de Sá Pires  
Hospital de Santa Maria, Serviço de Cirurgia Plástica  
Avenida Professor Egas Moniz  
1649-035 Lisboa (Portugal)  
Telefone: (+351) 217 805 240  
e-mail: susete-pires@hotmail.com

As suturas ósseas estão indicadas em re-inserções ligamentares e tendinosas podendo ser utilizados vários tipos de material, reabsorvíveis ou não, como é o caso das âncoras. As lesões do ligamento colateral cubital da articulação metacarpofalângica do polegar são frequentes, sobretudo em traumatismos desportivos, após abdução forçada da metacarpofalângica. Quando a ruptura deste ligamento é completa, com interposição da aponevrose do adductor pollicis entre a parte distal do ligamento e a sua inserção na base da falange distal, dá-se o nome de lesão de Stener. O tratamento depende da lesão ser completa ou incompleta e da instabilidade ligamentar que condiciona.

**Objectivo:** Avaliar os resultados da reparação do ligamento colateral cubital da metacarpofalângica do polegar com Âncora Mitek.

**Material e Método:** Utilizaram-se âncoras de Mitek Mini GII em 56 doentes com lesões completas do ligamento colateral cubital: 14 do sexo feminino e 42 do sexo masculino, com idades compreendidas

Bone sutures are indicated in re-insertion of ligaments and tendons, and can be made of various kinds of materials: reabsorbing or not, as anchors. The lesions of ulnar collateral ligament of thumb's metacarpophalangeal joint are frequent, especially in sport trauma, by forced abduction of the joint. When the rupture is total, with interposition of adductor pollicis aponevrosis between the ligament and the proximal phalange, it is called Stener's lesion. The treatment depends on whether the lesion is complete or not and the instability it causes.

**Objectives:** To evaluate the results of repairing ulnar collateral ligament of thumb's metacarpophalangeal joint using the Mitek Anchor.

**Material and Method:** Mitek Mini GII Anchors have been used in 56 patients with complete lesion of the ligament: 14 women and 42 men, between 16 and 62 years old, average: 39,3 years old. Thirty-four lesions were in the right hand and twenty-two in the left.

entre os 16 e os 62 anos (média de 39,3 anos). Trinta e quatro lesões eram na mão direita e vinte e duas na mão esquerda.

**Resultados:** Em todos os doentes conseguiu-se recuperar a estabilidade articular em teste de stress (desvio radial inferior a 10°). Houve recuperação da pinça pollici-digital e da flexão/extensão da metacarpofalângica.

**Conclusão:** A âncora Mitek Mini GII é um método simples que permite uma reparação sólida e a recuperação precoce da mobilidade.

**Palavras chave:** *Ligamento colateral cubital da metacarpofalângica do polegar; Âncoras ósseas, Reparação ligamentar.*

**Results:** All patients were able to recover the stability of the joint in stress test, radial deviation inferior to 10°. There has been recovery of pinch pollici-digital and flexion/extension of metacarpophalangeal joint.

**Conclusion:** Mitek Mini GII Anchor is a simple method that allows a solid reparation and an early recovery of mobility.

**Key words:** *Bone anchors, Ulnar collateral ligament of thumb's metacarpophalangeal joint, Ligament reparation*

*Rev. Iberam. Cir. Mano – Vol. 39 • Núm. 2 • Noviembre 2011 (150-157)*

## INTRODUÇÃO

A articulação metacarpofalângica do polegar combina características de uma articulação condilóide e de um gínglimo uma vez que tem como arco primário de movimento a flexão-extensão e como arcos secundários a pronação-supinação e a abdução-adução.

A amplitude de movimento desta articulação é das mais variáveis de todo o corpo, decorrente da variabilidade de curvatura dos condilos da cabeça do metacárpico: em regra o condilo radial tem uma altura dorso-palmar superior comparativamente ao condilo cubital. A relação entre a incidência de lesões e a amplitude de movimento articular é, neste caso, inversa: quanto menor o raio de movimento, maior a frequência de lesões<sup>1</sup>.

Por outro lado, esta é uma articulação com pouca estabilidade intrínseca, dependendo essencialmente nas estruturas capsulares, ligamentosas e musculotendinosas, nomeadamente os ligamentos colaterais e os ligamentos colaterais acessórios lateralmente e a placa volar e as inserções dos músculos da eminência tenar anteriormente.

As lesões dos ligamentos colaterais da articulação metacarpofalângica do polegar são relativamente comuns –sobretudo entre praticantes de actividades desportivas, como o ski–, sendo 10 vezes mais frequentes as lesões do ligamento

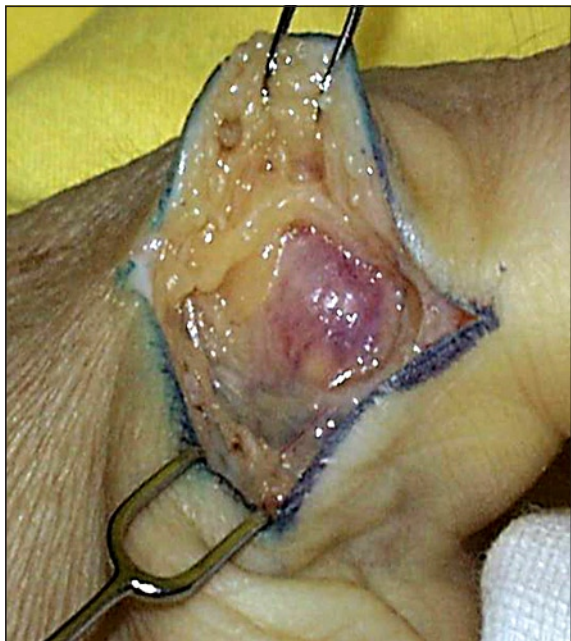cubital em relação ao radial. Tipicamente trata-se de um traumatismo súbito, com desvio radial forçado, em abdução. As lesões frequentemente associadas são a ruptura da superfície dorsal da cápsula articular e da porção cubital da placa volar; com menor incidência verifica-se concomitantemente secção da aponevrose do adductor pollicis.

Relativamente ao próprio ligamento colateral cubital, a ruptura pode ser proximal ou distal, esta 5 vezes mais frequente, ou ainda, raramente, no terço médio do ligamento.

Para além da estabilidade articular lateral conferida, como enunciado, pelos ligamentos colaterais, estes também conferem resistência à subluxação volar; perante ruptura do ligamento colateral cubital, há rotação da falange proximal em supinação<sup>1,2</sup>.

São vários os tipos de fractura que podem estar associados à lesão do ligamento colateral cubital, nomeadamente da porção cubital da base da falange proximal ou da cabeça do metacárpico. Nos casos em que a fractura envolve mais de 10% da superfície articular com gap superior a 2 mm ou com incongruência articular, há indicação para redução aberta e osteossíntese<sup>2</sup>.

Um dos tipos particulares de lesão aguda do ligamento colateral cubital da metacarpofalângica do polegar é a lesão de Stener<sup>3</sup> (**Ilustração 1**), descrita pela primeira vez em 1962. Importa

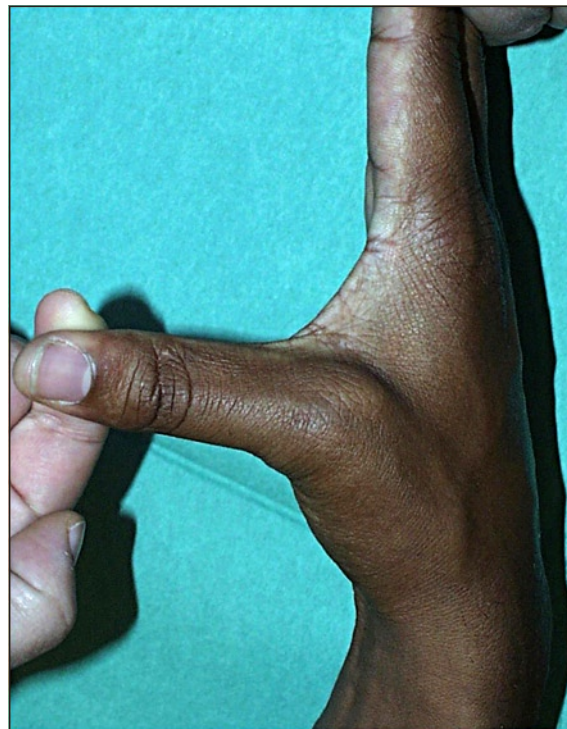


*Ilustração 1: Lesão de Stener – fotografia de um caso clínico.*

distinguir do «polegar de encarregado de caça» (*gamekeeper's thumb*) em que há enfraquecimento e consequente instabilidade do ligamento por desvio radial repetitivo e crônico. Neste tipo de lesão verifica-se ruptura completa do ligamento com interposição da aponevose do adductor pollicis entre a parte distal do ligamento avulsionado e a sua inserção na base da falange proximal. Neste caso é mandatória a intervenção cirúrgica, caso contrário haverá sempre instabilidade articular perante stress radial<sup>2, 4</sup>.

Relativamente ao diagnóstico deste tipo de lesão, há quem advogue que exige sempre intervenção cirúrgica, no entanto, a avaliação clínica é fundamental para a distinção entre ruptura total e parcial do ligamento (lesão tipo II e tipo III, respectivamente).

Clinicamente, perante ruptura, verifica-se dor, equimose e edema na superfície cubital da articulação, com laxidez igual ou superior a 30°, e 15° superior à articulação contralateral, perante stress radial com a articulação em extensão ou 40° de flexão (**Ilustração 2**). Pela dificuldade na determinação do grau de laxidez articular é proposto um critério mais fácil de avaliar: a presença de um «ponto-stop» no desvio radial da articulação – nas rupturas completas não há



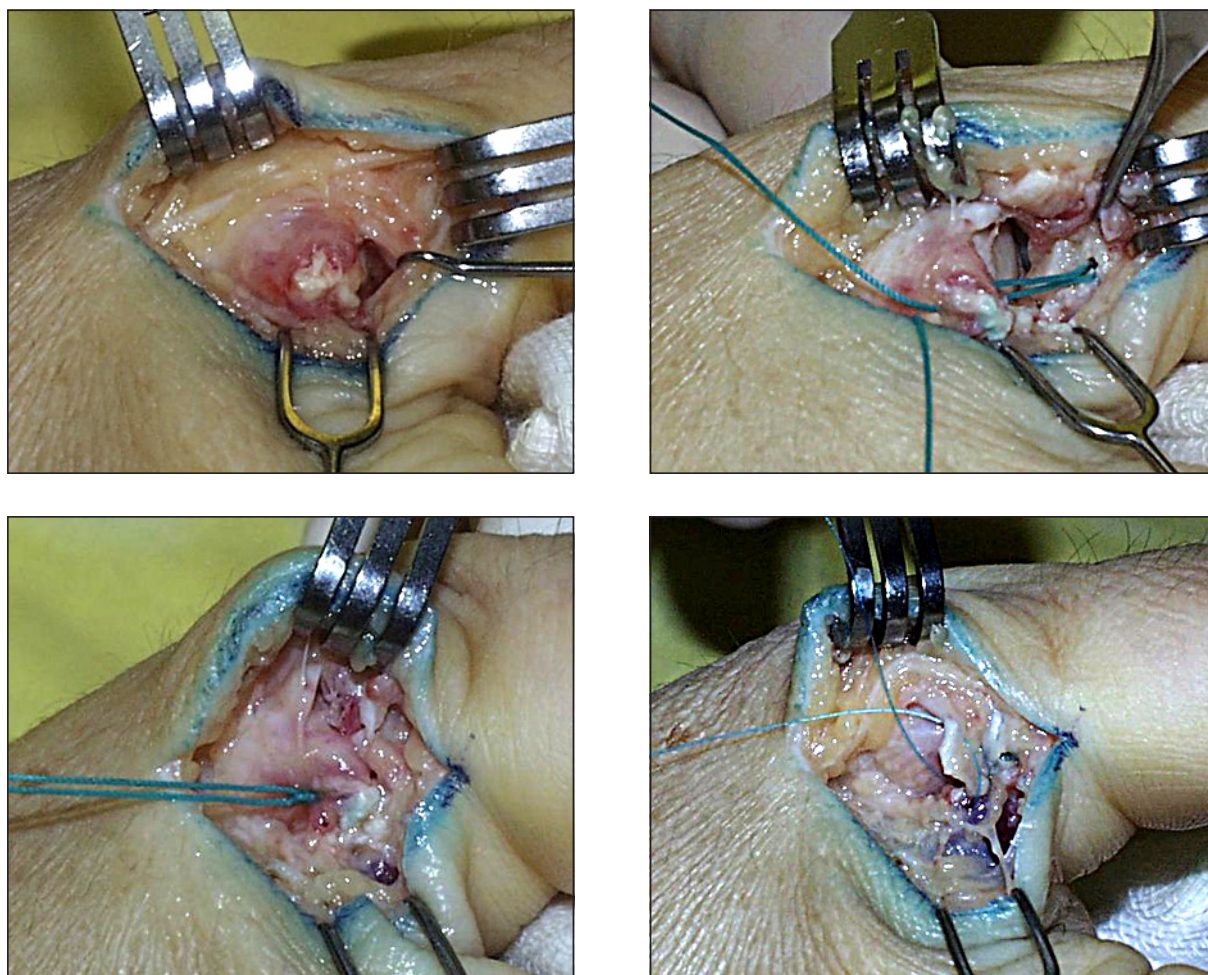
*Ilustração 2: Desvio radial superior a 30° em teste de stress.*

qualquer resistência. A dificuldade da avaliação reside, nestes casos, na dor provocada pela avaliação e na consequente defesa do doente, que podemos «anular» com anestesia troncular antes da avaliação<sup>2</sup>.

Relativamente a avaliação imagiológica há a considerar a radiografia, a ecografia e a ressonância magnética (RM). Nas radiografias, incidências postero-anterior, lateral e oblíqua, podemos identificar eventuais fracturas e pode ainda ser evidente, ou ficar sugerida, subluxação volar da falange proximal por ruptura da superfície dorsal da articulação ou lesão da inserção do extensor com indicação cirúrgica (importante nesta altura a comparação com o lado contralateral).

Por outro lado, a ecografia apresenta a grande limitação de ter uma grande longa curva de aprendizagem e ser dependente do operador. Em relação à RM, constata-se maior acuidade no diagnóstico mas custos extremamente elevados: terá, por isso, uma relação custo-benefício favorável?<sup>5</sup>

O tratamento deste tipo de lesões – ruptura completa do ligamento colateral cubital – é cirúrgica



**Ilustração 3: Abordagem cirúrgica:** a) incisão (lazy – S) ao longo do bordo cubital do dedo (suficientemente volar para avaliar extensão à placa volar) identificando e protegendo os ramos do nervo radial superficial; b) incisão longitudinal, parcial, na aponevrose do adutor do polegar, paralela e 3 mm volar em relação ao bordo cubital do extensor pollicis longus; c) reflexão volar da aponevrose para expor a porção cubital da articulação; d) fixação do topo distal do ligamento à base da falange proximal (com sutura pull-out ou âncora) e e) encerramento da aponevrose do adutor do polegar e dos retalhos cutâneos.

gico, para restabelecer a continuidade anatómica osso-ligamento, com posterior imobilização com tala, deixando livre a articulação interfalângica do polegar, durante 3-4 semanas e duas semanas adicionais com retoma do movimento activo controlado. A cirurgia é a forma mais rápida e previsível de recuperação articular –o tratamento conservador perante uma lesão de Stener conduz, inexoravelmente, a disfunção e dor prolongadas, com incapacidade de pinça pollicí-digital<sup>6</sup>.

Pelo enunciado conclui-se que, considerando o tratamento conservador, é fundamental a realização de uma ecografia<sup>7,8</sup> ou RM para ex-

cluir uma lesão de Stener. Por outro lado, se é feito o diagnóstico clínico de ruptura completa do ligamento e se opta pela cirurgia, tais exames imagiológicos são desnecessários.

Cirurgicamente, perante ruptura completa do ligamento, as opções dependem essencialmente da localização da ruptura<sup>9</sup>: se no terço médio faz-se sutura directa com pontos em «figura de oito» ou *mattress* horizontal com material não reabsorvível. Nos casos em que se verifica avulsão ligamentar a re-inserção pode ser feita com sutura do ligamento ao perióstio, com uma sutura *pull-out*, com fio de aço ou Nylon, ou com

âncora de osso<sup>10</sup> como a Mini-Mitek GII –em qualquer um dos casos a articulação é colocada a 45° de flexão para evitar hiper-extensão do ligamento– (**Ilustração 3**).

Apenas uma referência sumária à abordagem artroscópica para referir que os resultados têm sido promissores ainda que os estudos já realizados envolvam séries pequenas. As potenciais vantagens seriam a reduzida manipulação da cápsula articular e aponevrose do adductor pollicis com menos fibrose e recuperação mais rápida. A desvantagem possível, no entanto, é o risco de traumatizar a cartilagem articular<sup>11</sup>.

## MATERIAL E MÉTODO

Este é um estudo retrospectivo que remete para a experiência dos Cirurgiões Seniores entre janeiro de 1998 e dezembro de 2010.

Durante este período foram submetidos a intervenção cirúrgica por lesão completa do ligamento colateral cubital da metacarpofalângica do polegar cinquenta e seis pessoas: catorze (25%) do sexo feminino e quarenta e duas (75%) do sexo masculino. A idade dos doentes variava entre os dezasseis e os sessenta e dois anos (com uma média de 39,3 anos) e na sua maioria eram de raça caucasiana (cinquenta e quatro; 96,4%) havendo apenas dois doentes (3,6%) de raça negra.

Quanto à lateralidade das lesões: em trinta e quatro doentes (60,7%) era à direita, em todos estes doentes a direita era a mão dominante; e em vinte e dois doentes (39,3%) a lesão era à esquerda, correspondendo em 45% dos casos à mão dominante. Em nenhum dos casos a cirurgia foi bilateral.

Na totalidade dos doentes submetidos a intervenção cirúrgica, a lesão do ligamento era distal e apenas do ligamento; em nenhum dos casos havia fractura associada da base da falange distal ou do colo do metacárpico. No que diz respeito ao mecanismo lesional: em 52% (29 doentes) decorreu de acidentes desportivos, sobretudo desportos de neve como o ski; nos restantes doentes as causas foram variadas com predomínio das quedas acidentais.

Em todos estes doentes a reparação do ligamento foi feita seguindo o protocolo cirúrgico

enunciado na **Ilustração 3**, com re-inserção do ligamento colateral cubital da articulação metacarpofalângica do polegar usando uma âncora Mini Mitek GII.

Relativamente à avaliação dos resultados, tal foi realizado comparando a mão operada e a mão contralateral, sem patologia e não submetida a intervenção cirúrgica. O período de seguimento variou entre 12 e 18 meses (média de 12,6 meses).

## RESULTADOS

Em todos os doentes submetidos a reparação do ligamento colateral cubital da articulação metacarpofalângica do polegar com âncora Mini Mitek GII houve alívio das queixas algicas e foi recuperada a estabilidade lateral da articulação, com um desvio radial inferior a 10° no teste de stress.

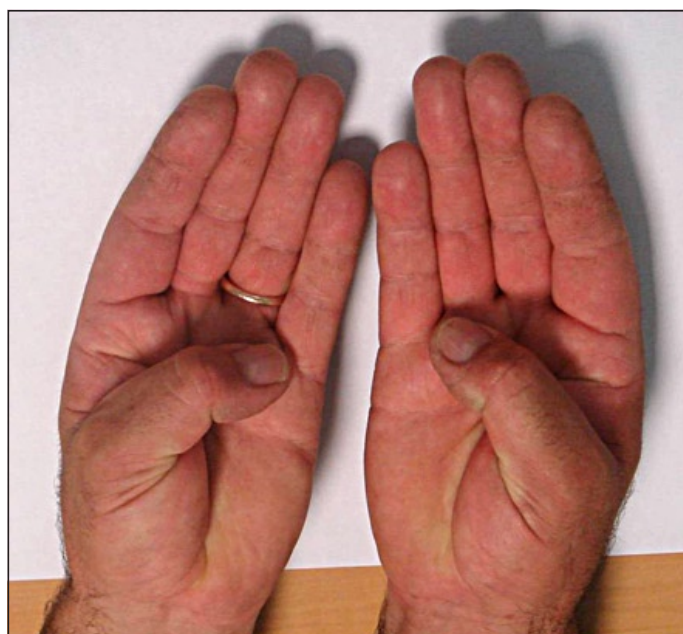
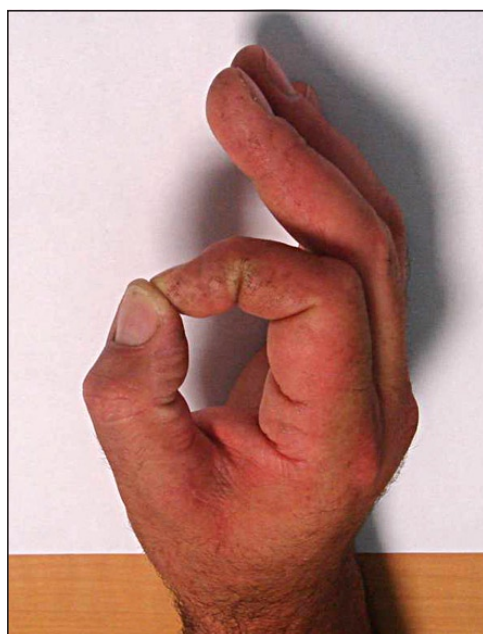
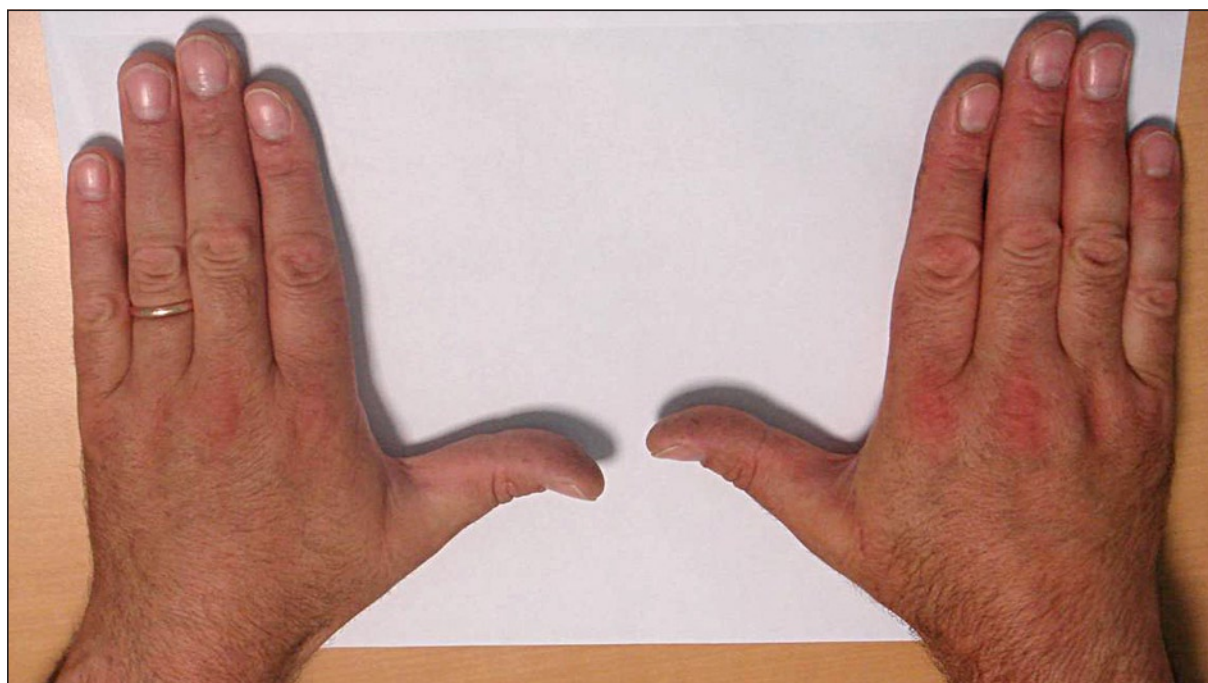
Relativamente aos dois «movimentos-nobre» da articulação –a pinça pollici-digital e a preensão– os resultados também foram satisfatórios. No movimento de pinça a capacidade média no pós-operatório foi de 10,92 Kg por oposição a 10,03 Kg na mão contralateral. Em relação ao movimento de preensão os doentes apresentavam, em média, uma capacidade de 52,5 Kg, com 50,42 Kg na outra mão, possivelmente porque na maioria dos casos se tratava da mão dominante.

Por último, a referir uma discreta diminuição da amplitude de extensão-flexão da metacarpofalângica do polegar, 88,3° na mão operada por oposição a 91,7° na contralateral.

As **ilustrações 4.1 e 4.2** são relativas a um dos doentes operados.

## DISCUSSÃO

Os resultados deste estudo corroboram os apresentados em outros estudos, como o de Kato et al.<sup>12</sup> em que todos os doentes estudados recuperaram a capacidade de usar o polegar nas actividades de vida diária às cinco semanas de pós-operatório, com alívio sintomático total em 83,3% dos doentes e com diminuição da amplitude articular, em média, de 7°, e as ac-



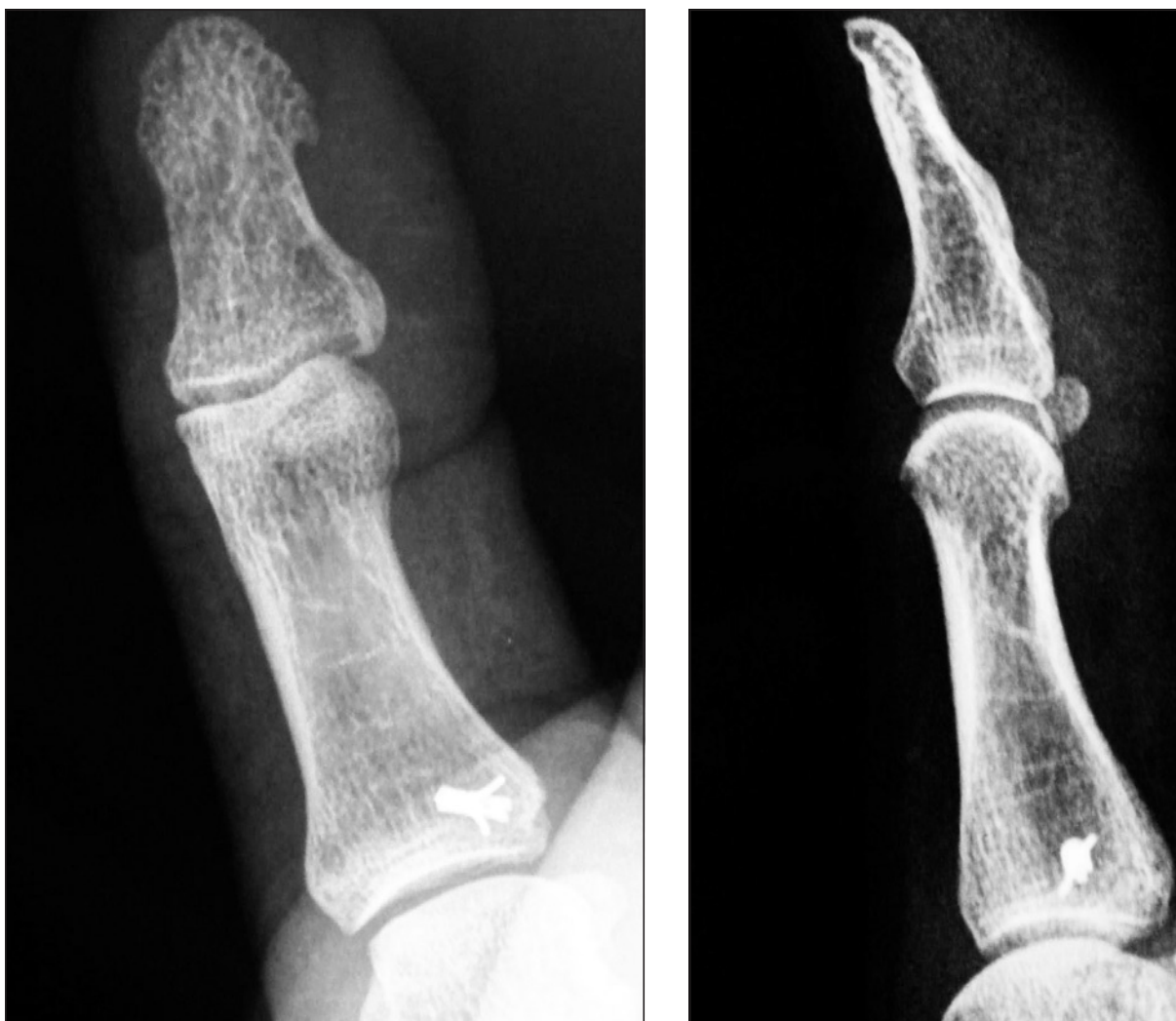*Ilustração 4.1: Caso clínico - Recuperação do movimento de flexão-extensão da metacarpofalângica do polegar e do movimento de pinça pollicí-digital.*

tividades desportivas às 12 semanas –também neste grupo o desvio radial em teste de stress era inferior a 10°.

Beauperthuy et al.<sup>13</sup> apresentam este método de reparação ligamentar como uma boa forma de proporcionar alívio sintomático: às 6 semanas

de pós-operatório 11 de 12 doentes apresentavam bons resultados subjectivos e recuperação de 75% da força relativamente à mão contralateral.

Kozin et al.<sup>14</sup> sublinha nos resultados com este método, a recuperação da estabilidade ar-



*Ilustração 4.2: Controle imagiológico, caso clínico (radiografias em incidência postero-anterior e de perfil) pós-operatório.*

ticular. Nos doentes apresentados no seu estudo há, no pós-operatório, uma diminuição de 7% da capacidade de flexão-extensão da articulação metacarpofalângica e de 21% da articulação interfalângica. Relativamente ao movimento de pinça pollicí-digital é, em média, de 98% em relação à mão não operada e o movimento de preensão é de 96%.

Katolik et al.<sup>15</sup> comparam a reparação deste ligamento com ancoragem óssea e com sutura pull-out e posterior imobilização. Os autores concluem que os dois métodos são seguros e eficazes; no entanto, as âncoras ósseas permitem um início mais precoce do protocolo de reabilitação, o que pode contribuir para uma melhoria

da amplitude de movimento e uma maior força no movimento de pinça no pós-operatório. A sublinhar, contudo, que alguns estudos sugerem que o movimento de pinça durante o processo de reabilitação deve ser evitado pela menor resistência do ligamento neste período<sup>16</sup>.

## CONCLUSÃO

O presente trabalho, e os resultados nele apresentados, permitem concluir que a reparação do ligamento colateral cubital da articulação metacarpofalângica do polegar com recurso a âncoras ósseas, como a Âncora Mini Mitek GII, é um

método simples, que proporciona uma reparação sólida, permitindo a mobilidade precoce.

Esta forma de tratamento cirúrgico permite a recuperação da estabilidade articular com um desvio radial inferior a 10° no teste de stress; permite a recuperação da pinça pollici-digital e uma boa recuperação do movimento de flexão-

extensão da metacarpofalângica do primeiro dedo.

Comparativamente a outras formas de reparação do referido ligamento, como as suturas *pull-out*, assume a vantagem de não necessitar de ser removida às 6 semanas, mantendo dessa forma a sua acção por períodos prolongados.

## BIBLIOGRAFIA

1. Marrell G, Slade JF. Dislocations and ligament injuries in the digits. Em: Wolfe SW, Hotchkiss RN, Pederson WC, Kozin SH (Eds). *Green Operative Hand Surgery*, Chap 9, 6th Edition. New York: Churchill Livingstone, 2010: 315-23.
2. Wray CR. Fractures and joint injuries involving the metacarpals and phalanges. Em: Mathes SJ (Ed). *Plastic Surgery*, 2nd Edition, Volume VII: The Hand and Upper Limb. Philadelphia: Saunders Elsevier, 2006: 423-52.
3. Stener B. Displacement of the ruptured ulnar collateral ligament of the metacarpophalangeal joint of the thumb. A clinical and anatomical study. *J Bone Joint Surg B*, 1962; 44: 869-79.
4. Baskies MA, Lee SK. Evaluation and treatment of injuries of the ulnar collateral ligament of the thumb metacarpophalangeal joint. *Bull NYU Hosp Jt Dis*, 2009; 67: 68-74.
5. Patel S, Potty A, Taylor E. Collateral ligament injuries of the metacarpophalangeal joint of the thumb: a treatment algorithm. *Strat Traum Limb Recon*, 2010; 5: 1-10.
6. Anderson D. Skier's thumb. *Aust Fam Physician*, 2010; 39: 575-7.
7. Iovane A, Midiri M, Caruso G, Finazzo M, Lo Bello M, Lagalla R. Stener lesions: ultrasonography assessment in 12 cases. *Radiol Med*, 1996; 92: 535-8.
8. Shinohara T, Horii E, Majima M, Nakao E, Suzuki M, Nakamura R, et al. Sonographic diagnosis of acute injuries of the ulnar collateral ligament of the thumb. *J Clin Ultrasound*, 2007; 35: 73-7.
9. Tang P. Collateral ligament injuries of the thumb metacarpophalangeal joint. *J Am Acad Orthop Surg*. 2011; 19: 287-96.
10. Pai S, Smit A, Birch A, Hayton M. Delayed anatomical repair of ruptured ulnar collateral ligament injuries of the thumb using a dissolvable polylactic acid bone anchor. *J Trauma*, 2008; 65: 1502-6.
11. Cobb TK, Berner SH, Badia A. New frontiers in hand arthroscopy. *Hand Clin*, 2011; 27: 383-94.
12. Kato H, Minami A, Takahara M, Oshio I, Hirachi K, Kotaki H. Surgical repair of acute collateral ligament injuries in digits with the Mitek bone suture anchor. *J Hand Surg B*, 1999; 24: 70-5.
13. Beauprethuy GD, Burke EF. Alternative method of repairing collateral ligament injuries at the metacarpophalangeal joints of the thumb and fingers. Use of the Mitek anchor. *J Hand Surg B*, 1997; 22: 736-8.
14. Kozin SH. Treatment of the thumb ulnar collateral ligament ruptures with the Mitek bone anchor. *Ann Plast Surg*, 1995; 35: 1-5.
15. Katolik LI, Friedrich J, Trumble TE. Repair of acute ulnar collateral ligament injuries of the thumb metacarpophalangeal joint: a retrospective comparison of pull-out sutures and bone anchor techniques. *Plast Reconstr Surg*, 2008; 122: 1451-6.
16. Firoozbakhsh K, Yi IS, Moneim MS, Umada Y. A study of ulnar collateral ligament of the thumb metacarpophalangeal joint. *Clin Orthop*, 2002; 403: 240-7.