

# Tratamiento percutáneo de las fracturas de escafoides

D. CECILIA LÓPEZ, V. JIMÉNEZ DÍAZ, M.A. PORRAS MORENO F. JARA SÁNCHEZ

*Servicio de Cirugía Ortopédica y Traumatología.  
Hospital Universitario Doce de Octubre. Madrid. España.*

**Resumen:** Las fracturas de escafoides son las más frecuentes de todos los huesos del carpo suponiendo un 60-70% del total. La mayoría de ellas se localizan a nivel de la cintura. Clásicamente, las fracturas no desplazadas se han tratado de manera conservadora durante largos periodos de inmovilización con férulas u ortesis, obteniéndose buenas tasas de consolidación. Una de las alternativas al tratamiento conservador es la osteosíntesis percutánea con tornillo a compresión; técnica que ha demostrado ser efectiva en el tratamiento de este tipo de fracturas obteniendo excelentes tasas de consolidación, con menor tiempo de recuperación y escaso número de complicaciones relacionadas con el acto quirúrgico. El menor tiempo de inmovilización y la rápida reincorporación del paciente a sus actividades cotidianas ha supuesto un auge de este método frente a la decadencia cada vez mayor del tratamiento ortopédico. El objetivo de este artículo es revisar conceptos actuales en la fijación percutánea del escafoides.

**Palabras clave:** Escafoides, fractura, percutáneo, volar, dorsal, técnica.

**Abstract:** The most frequent fractures of all carpal bones are scaphoid fractures involving 60-70% of total; many of them are located at the waist. Nondisplaced fractures have been treated classically by immobilization with an orthosis or a cast for several months, resulting in a high rate of fracture union. One alternative to orthopedic treatment is percutaneous fixation with a lag screw; this technique has proved to be effective in treatment of this fractures type with high rates of union, with lesser recuperation time and a little number of complications related to surgery. A shorter time of immobilization and faster return of patient to normal daily activities achieved with percutaneous fixation has involved an increase of this method over the declination of nonsurgical treatment. This article reviews current concepts about percutaneous fixation of scaphoid fractures.

**Key words:** scaphoid, fracture, percutaneous, volar, dorsal, technique.

Las fracturas de escafoides son las más frecuentes de todos los huesos del carpo suponiendo un 60-70% del total. Aproximadamente el 70-80% se localizan en la cintura, un 10-20% afectan al polo proximal, y el porcentaje restante al polo distal<sup>1</sup>. El 80% de su superficie está recubierta por cartilago articular; lo que limita de forma importante el aporte vascular; esto supone que algunas zonas, como el polo proximal, se nutren únicamente de un débil flujo intraóseo que puede verse interrumpido ante una lesión, desembocando en una necrosis avascular del área afecta<sup>2,3</sup>.

El correcto diagnóstico y tratamiento precoz de las fracturas de escafoides es fundamental. Fracturas inadvertidas en el momento inicial pueden desembocar en retrasos de consolidación, pseudoartrosis o necrosis avascular, con desarrollo posterior de colapso del carpo y artrosis secundaria o muñeca SNAC<sup>1</sup>.

La elección del tratamiento dependerá de la localización y la forma de la fractura, así como del tiempo de evolución desde el traumatismo hasta el diagnósti-

co de la lesión. Clásicamente, fracturas no desplazadas o mínimamente desplazadas han sido tratadas de forma ortopédica con excelentes resultados; sin embargo, esto supone una inmovilización del miembro afecto durante un periodo aproximado de tres meses con la consecuente pérdida de masa muscular; pérdida de fuerza, rigidez articular y limitación para la realización de actividades de la vida diaria para el paciente<sup>3</sup>.

En 1970, Strel<sup>4</sup> describe por primera vez la osteosíntesis percutánea del escafoides mediante un tornillo de tracción colocado en el eje longitudinal del hueso a través de un abordaje volar; treinta años después, en 2001, Slade<sup>5</sup> populariza una técnica alternativa a través



**Dr. David Cecilia López**

*Hospital Universitario Doce de octubre.  
Secretaría de Cirugía Ortopédica y Traumatología,  
7ª planta del Edificio General  
Avd. de Córdoba, s/n., 28041, Madrid. España*

**E-mail:** [dacecilia@hotmail.com](mailto:dacecilia@hotmail.com)


de un abordaje dorsal. Ambas formas de síntesis percutánea han obtenido altas tasas de consolidación y bajo número de complicaciones. Aunque estudios comparativos no han demostrado que el tratamiento quirúrgico sea mejor que el ortopédico, el primero presenta un menor tiempo de inmovilización, menor tiempo de recuperación y una más temprana reincorporación del paciente a sus actividades cotidianas<sup>6-7</sup>. Si además tenemos en cuenta un punto de vista económico, la fijación percutánea de este tipo de fracturas representa un tratamiento coste-efectivo, ya que los costes globales, en especial las pérdidas indirectas, son menores con el tratamiento quirúrgico<sup>8</sup>.

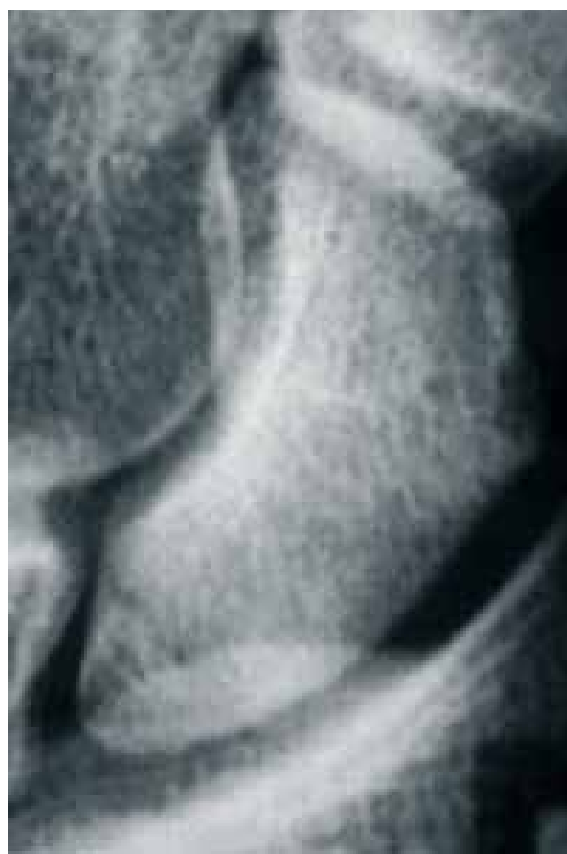En la actualidad, la controversia se centra en la elección del abordaje, ya que ambos han sido ampliamente estudiados y ambos proporcionan un excelente método de fijación del hueso. El abordaje dorsal es más comúnmente empleado en fracturas de tercio proximal no desplazadas o mínimamente desplazadas. El abordaje volar puede emplearse en fracturas de tercio distal, fracturas no desplazadas o mínimamente desplazadas de cintura y fracturas inestables<sup>1</sup>. En cualquier caso, la elección de una vía u otra no debe depender únicamente de la localización y el tipo de fractura; el cirujano deberá elegir el abordaje con el que más experiencia tenga y con el que se sienta más seguro para garantizar el éxito de la cirugía<sup>3</sup>.

## TÉCNICAS QUIRÚRGICAS

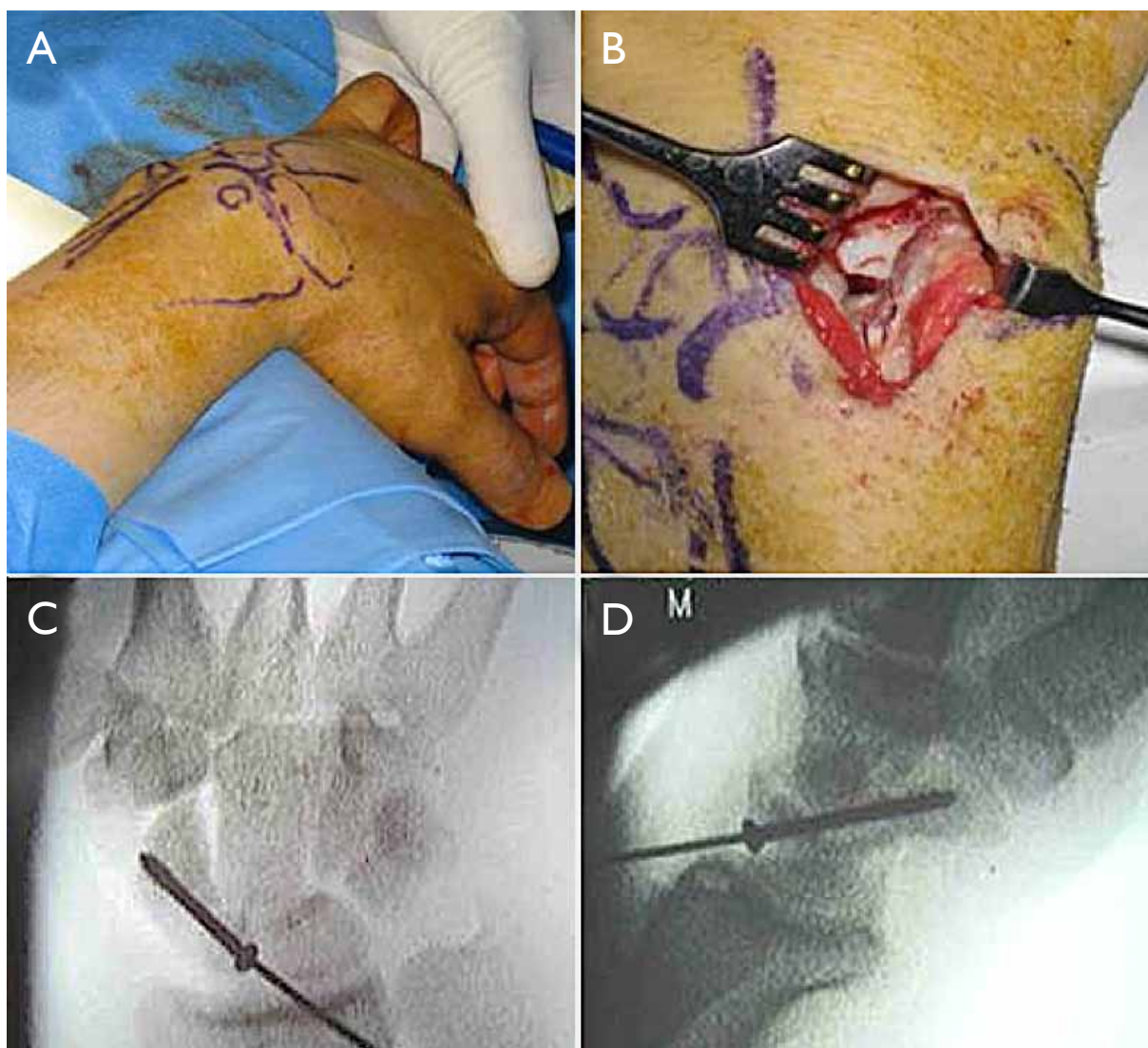
### Abordaje dorsal

La técnica descrita por Slade<sup>9</sup> consiste en una fijación percutánea asistida por artroscopia. La capacidad del cirujano para conseguir la alineación de ambos polos del escafoides en relación al eje central del hueso guiado por el intensificador de imágenes va a ser el factor fundamental para el éxito de la técnica. Con el paciente anestesiado, colocado en decúbito supino, se realiza una maniobra de pronación, flexión y desviación cubital de la muñeca; en esta posición el escafoides se visualiza como un círculo, correspondiendo su centro con el eje central del hueso. Si existiera dificultad para delimitar el eje central en la imagen, los autores recomiendan marcarlo colocando una aguja de Kirschner a través del polo distal del escafoides; la punta de la aguja señalará el punto central del círculo cuando se realice la flexión y pronación de la muñeca. Bajo control radiológico se introduce de forma percutánea un abocath® del calibre 12-14 a la base del polo proximal del escafoides, ésta servirá como guía para la introducción de la aguja de Kirschner. Posteriormente, se introduce la

aguja guía siguiendo el eje central de hueso hasta que ésta aparezca por el borde radial del primer dedo; se debe tener especial cuidado de no extender la muñeca durante este paso ya que puede suponer la ruptura de la guía. A continuación, se retira parcialmente la aguja hacia volar permaneciendo en el espesor del escafoides. Ahora puede movilizarse la muñeca para comprobar el alineamiento de la fractura y la dirección de la guía; si la posición es correcta y la reducción adecuada la aguja guía es reintroducida de volar a dorsal hasta que la punta quede subcondral a la cortical distal. Una segunda aguja, de la misma longitud que la primera, es introducida de forma paralela y apoyada en el polo proximal, la diferencia entre ambas agujas marca la longitud del tornillo. Se recomienda utilizar un tornillo 4 mm menor a la longitud obtenida para conseguir dar mayor compresión al foco de fractura y asegurar que éste no protruya en la superficie articular. A continuación, se realiza una pequeña incisión en el dorso de la muñeca y disección roma de los tejidos blandos para evitar lesiones de estructuras nobles al ser introducido el tornillo  **Figura 1 y Figura 2.**



**Figura 1.** Fractura de polo proximal de escafoides.

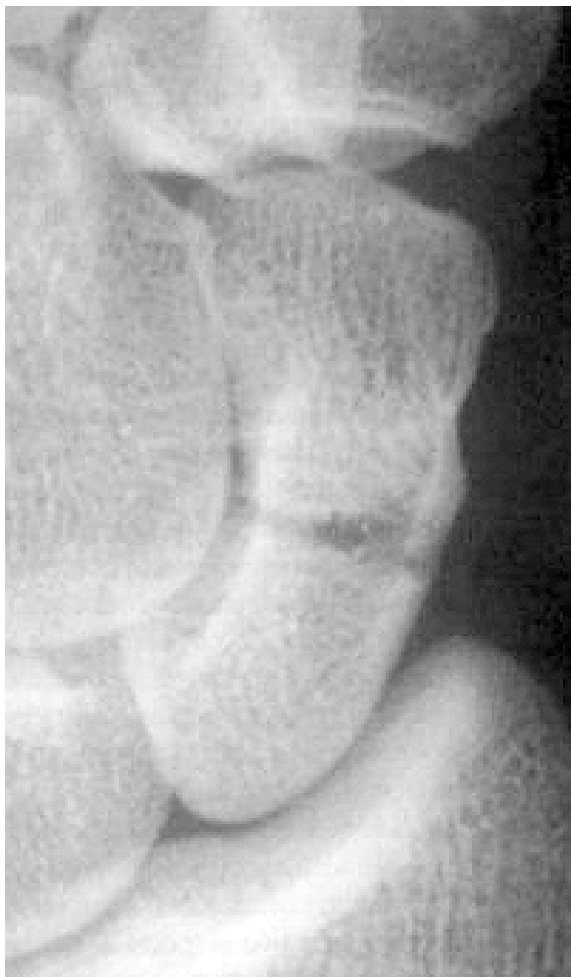

**Figura 2.** Abordaje dorsal. **A.** Posición de la muñeca en flexión y pronación. Se observan dibujados en el dorso los puntos óseos de referencia. **B.** Mini-open dorsal, en el fondo de la incisión quirúrgica se identifica el polo proximal del escafoides. **C-D.** Control radioscópico donde se observa la posición final de aguja guía y tornillo a compresión.

### Abordaje volar

Descrito por primera vez en 1970 por Strelí<sup>4</sup>, la técnica realmente fue popularizada por Haddad y Goddard<sup>10</sup> a finales de los noventa. Bajo anestesia general o regional, el paciente es colocado en posición supina dando tracción al primer dedo con un "cazamuchachas" y desviación cubital a la muñeca, lo que favorecerá un más fácil acceso al polo distal del escafoides. Como alternativa, con el paciente en decúbito supino se coloca la mano en el borde de la mesa realizando hiperextensión, supinación y desviación cubital; con esta maniobra se consigue un desplazamiento dorsal del trapecio que permite una mejor entrada al escafoides, además también consigue disminuir el desplazamiento de los

fragmentos fractuarios<sup>11,12</sup>. A continuación, se realiza un pequeña incisión de 0.5 mm en la región radial más distal; bajo control radiológico se introduce una aguja de Kirschner que puede estar protegida o no con un abocath® del calibre 12-14 al igual que se exponía en el abordaje anterior. La aguja guía debe pasar a través del foco de fractura siguiendo el eje longitudinal del escafoides hasta la articulación escafo-trapezoidea, que bien puede esquivarse o ser atravesada si el punto de entrada óptimo es difícil de conseguir<sup>13</sup>. La posición final de la guía debe pasar por el centro del polo proximal del escafoides. Algunos autores recomiendan el uso de una segunda aguja de Kirschner para evitar la rotación de los fragmentos<sup>11,14</sup>. Estudios posteriores han



**Figura 3.** Fractura localizada en cintura de escafoides.

demostrado que además de hacer técnicamente más difícil la cirugía por conflictos de espacio entre agujas, ésta puede no ser necesaria ya que la congruencia de los fragmentos en fracturas no desplazadas, el estrecho espacio en el que se sitúa el escafoides y la integridad de los ligamentos intrínsecos del carpo dan suficiente estabilidad rotatoria a los fragmentos<sup>14</sup>. La longitud del tornillo se obtendrá colocando una segunda aguja de la misma longitud que la primera apoyada en la cortical distal y midiendo la diferencia entre ambas. La longitud definitiva del tornillo será nuevamente unos 4 mm menor que la marcada por las agujas. Por último, se broca el escafoides y se introduce el tornillo a compresión

☞ **Figura 3** y **Figura 4**.

## COMPLICACIONES

La importancia de una correcta posición del tornillo ha sido destacada en numerosos estudios, ya que cuanto

más perpendicular esté respecto al trazo de fractura, mayor será la compresión ejercida a través del foco. Conseguir colocar en tornillo lo más central posible garantiza una fijación más robusta y estable con menor riesgo de migración o rotura del tornillo por estrés<sup>15,18</sup>. Se han llevado a cabo varios estudios comparativos entre ambos abordajes que han demostrado que cuando se realiza la fijación por vía dorsal se consigue una posición más central y paralela al eje longitudinal del escafoides<sup>15-17</sup>.

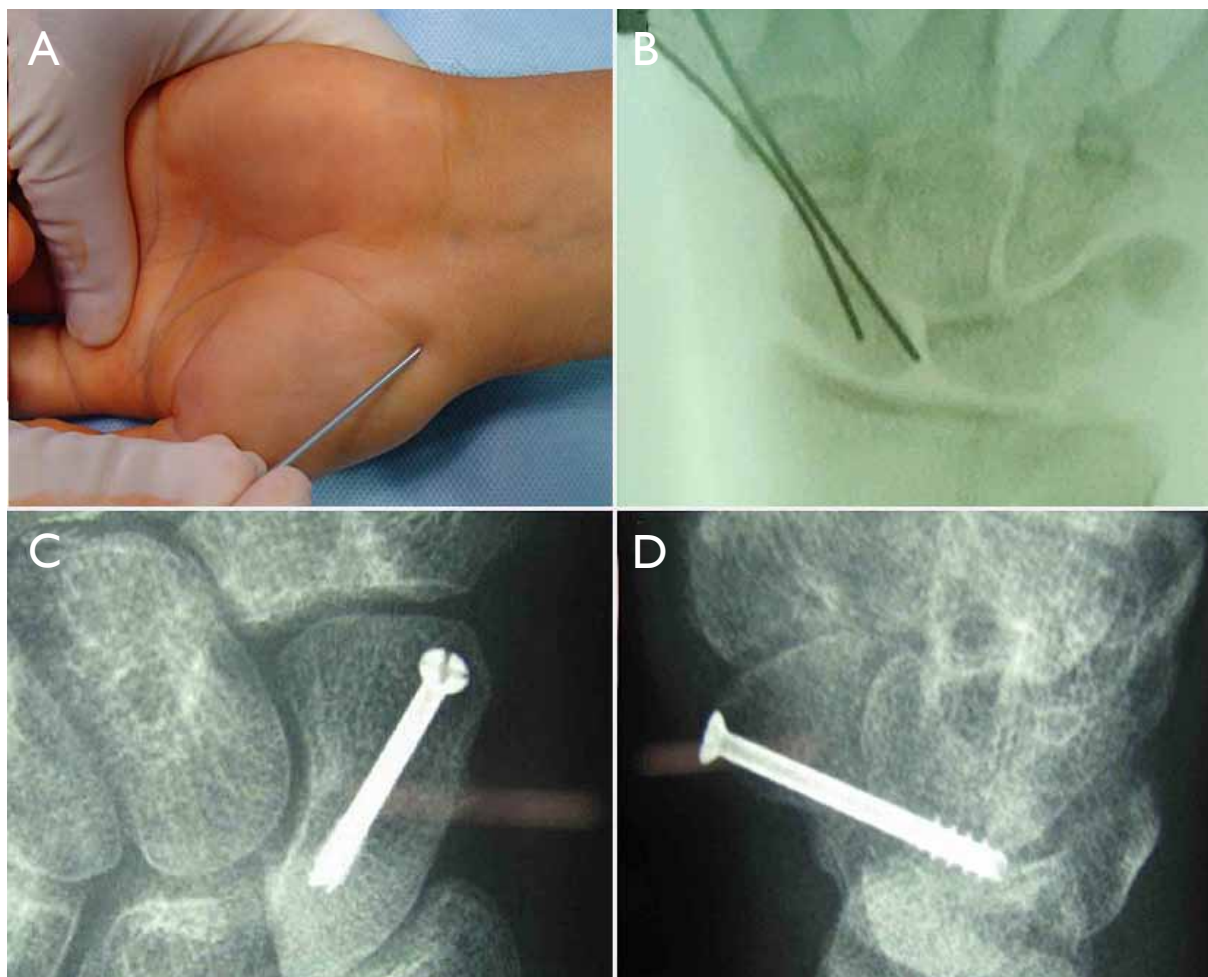
En 2011 Meermans y colaboradores<sup>18</sup> publican un estudio comparativo entre un abordaje volar salvando la articulación escafotrapezoidea y un abordaje volar transtrapezial. Obtuvieron como resultado que la vía transtrapezial conseguía una mejor posición del tornillo, más central respecto a la extraarticular, al conseguir un mejor punto de entrada y una mejor dirección de la aguja guía por no tener que esquivar el trapecio. La principal duda que plantea esta técnica es el posible desarrollo posterior de artrosis secundaria por daño del cartílago articular. Estudios con seguimiento a largo plazo no han demostrado que empleando esta vía haya un mayor número de pacientes que desarrolle artrosis escafotrapezoidea<sup>19</sup>.

A pesar de ser técnicas mínimamente invasivas no están exentas de riesgo; numerosas estructuras pueden resultar dañadas al colocar el tornillo por vía percutánea. En la vía de abordaje dorsal se han descrito lesiones sobre todo a nivel tendinoso, siendo los más frecuentemente dañados el EPL, ECRL, ECRB y el ED. Existen además riesgos adicionales como el daño del cartílago articular de la superficie del polo proximal y lesión del nervio interóseo posterior. Realizando una incisión dorsal de mayor longitud ("mini-open") y disección roma de las partes blandas puede minimizarse el daño a estas estructuras, que se hacen "visibles"<sup>20,21</sup>.

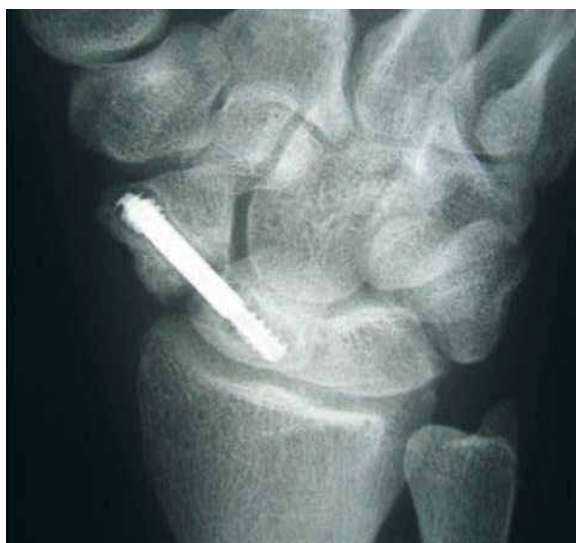En el caso del abordaje volar la estructura con mayor riesgo de resultar dañada es la rama superficial de la arteria radial<sup>16-18</sup>. Infección, pseudoartrosis y rotura de la aguja son otras complicaciones descritas en este tipo de abordaje.

Nuestra experiencia en el Hospital Universitario Doce de Octubre nos muestra que es una técnica segura ya que de 41 pacientes tratados con esta técnica únicamente tuvimos cinco casos con complicaciones: dos casos con disestesias transitorias en punto de entrada que se resolvieron espontáneamente, un caso de pseudoartrosis ☞ **Figura 5** y dos casos de ruptura de aguja guía<sup>11</sup> ☞ **Figura 6**.

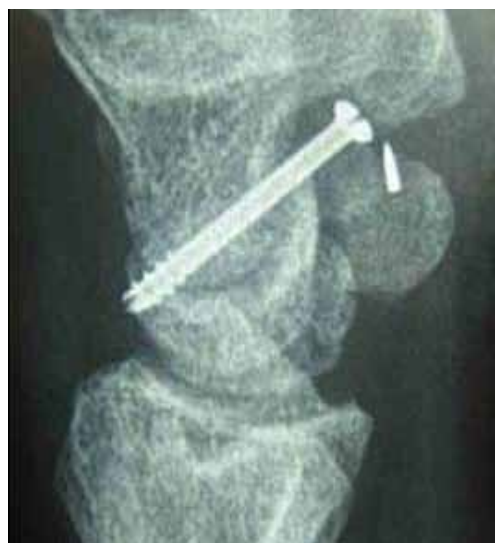



**Figura 4.** Abordaje volar. **A.** Punto de entrada . **B.** Control radiológico donde se observan la aguja guía y una aguja adicional antirotatoria. **C-D.** Posición final del tornillo.



**Figura 5.** Pseudoartrosis de escafoides.



**Figura 6.** Ruptura de la aguja guía.

## CONCLUSIÓN

Como conclusión, la síntesis percutánea del escafoides se trata de una técnica rápida y sencilla que además consigue excelentes resultados clínicos y radiológicos. Como cualquier intervención quirúrgica no está exenta de morbilidad, si bien el número de complicaciones es bajo y de poca gravedad. Puesto que no se han demostrado diferencias estadísticamente significativas entre los tipos de abordaje en cuanto a resultados clínicos y funcionales<sup>15-17</sup>, la elección de uno u otro está a merced del cirujano, que deberá escoger aquel con el que esté más familiarizado y que se adapte mejor al patrón de fractura.

## CONFLICTOS DE INTERESES

Los autores declaran no tener conflictos de intereses.

## BIBLIOGRAFÍA

1. Kawamura K, Chung KC. Treatment of scaphoid fractures and nonunions. *J Hand Surg Am.* 2008;33:966-73.
2. Gelberman RH, Menon J. The vascularity of the scaphoid bone. *J Hand Surg Am.* 1980;5(5):508-13.
3. Geissler WB, Adams JE, Bindra RR, Lanzinger WD, Slutsky DJ. Scaphoid Fractures: What's hot, what's not. *Instr Course Lect.* 2012;61:71-84.
4. Strel R. Percutaneous screwing of the navicular bone of the hand with a compression drill screw (a new method). *Zentralbl Chir.* 1970;95(36):1060-10.
5. Slade JF III, Grauer JN, Mahoney JD: Arthroscopic reduction and percutaneous fixation of scaphoid fractures with a novel dorsal technique. *Orthop Clin North Am.* 2001;32(2):247-2.
6. Dias JJ, Wildin CJ, Bhowal B, Thompson JR. Should acute scaphoid fractures be fixed? A randomized controlled trial. *J Bone Joint Surg.* 2005;87A:2160-21.
7. Adolfsson L, Lindau T, Arner M. Acutrak screw fixation versus cast immobilisation for undisplaced scaphoid waist fractures. *J Hand Surg Eur.* 2001;26:192-5.
8. Arora R, Gschwentner M, Krappinger D, Lutz M, Blauth M, Gabl M. Fixation of nondisplaced scaphoid fractures: Making treatment cost effective. Prospective controlled trial. *Arch Orthop Trauma Surg.* 2007;127:39-46.
9. Slade JF III, Geissler WB, Gutow AP, Merrell GA. Percutaneous internal fixation of selected scaphoid nonunions with an arthroscopically assisted dorsal approach. *J Bone Joint Surg Am.* 2003;85-A Suppl 4:20-32.
10. Haddad FS, Goddard NJ. Acute percutaneous scaphoid fixation: a pilot study. *J Bone Joint Surg Br.* 1998;8(1):95-9.
11. Cecilia-López D, Suárez-Arias L, Jara-Sánchez F, Resines-Erasun C. Fracturas del escafoides tratadas mediante osteosíntesis percutánea volar. *Rev Esp Cir Ortop Traumatol.* 2009;53(6):364-3.
12. Zlotolow DA, Knutsen E, Yao J. Optimization of volar percutaneous screw fixation for scaphoid waist fractures using traction, positioning, imaging, and an angiocatheter guide. *J Hand Surg.* 2011;36A:916-9.
13. Geurts G, van Riet RP, Meermans G, Verstreken F. Volar percutaneous transtrapezial fixation of scaphoid waist fractures: surgical technique. *Acta Orthop Bel.* 2012;78:121-12.
14. Soubeyrand M, Thompsen L, Doursounian O, Nourissat G. Percutaneous retrograde screw fixation of non-displaced fractures of the scaphoid waist: an antirotation wire may not be necessary. *J Hand Surg Eur.* 2010;35E:3:209-2.
15. Chan KW, McAdams TR. Central screw placement in percutaneous screw scaphoid fixation: a cadaveric comparison of proximal and distal techniques. *J Hand Surg.* 2004;29A:74-7.
16. Jeon IH, Micic ID, Oh CW, Park BC, Kim PT. Percutaneous screw fixation for scaphoid fracture: a comparison between the dorsal and the volar approaches. *J Hand Surg.* 2009;34A:228-2.
17. Soubeyrand M, Biau D, Mansour C, Mahjoub S, Molina V, Gagey O. Comparison of percutaneous dorsal versus volar fixation of scaphoid waist fractures using a computer model in cadavers. *J Hand Surg.* 2009;34A:1838-18.
18. Meermans G, Verstreken F. A comparison of 2 methods for scaphoid central screw placement from a volar approach. *J Hand Surg.* 2011;36A:1669-1674.
19. Meermans G, Verstreken F. Percutaneous transtrapezial fixation of acute scaphoid fractures. *J Hand Surg.* 2008;33B:791-79.
20. Weinberg AM, Pichler W, Grechenig S, Tesch NP, Heidari N, Grechenig W. The percutaneous antegrade scaphoid fracture fixation, a safe method? *Injury.* 2009;40:642-642.
21. Naranje S, Kotwal PP, Shamsheery P, Gupta V, Nag HL. Percutaneous fixation of selected scaphoid fractures by dorsal approach. *Int Orthop.* 2010;34:997-1003.