

# Análisis de las complicaciones de la artroscopia de muñeca sufridas durante la curva de aprendizaje de la técnica

M. ESPLUGAS<sup>1</sup>, V. AIXALÀ<sup>2</sup>

<sup>1</sup>Servicio de Cirugía Ortopédica y Traumatología. Unidad de Cirugía de la Mano y Muñeca. Clínica Activamutua, Tarragona. España. <sup>2</sup>Servicio de Cirugía Ortopédica y Traumatología. Hospital de Sant Pau i Santa Tecla. Tarragona. España.

**Resumen:** Objetivo: Describir las complicaciones sufridas durante las primeras artroscopias de muñeca realizadas por la autora y cómo evitarlas, tras analizar la anatomía.

Material y método: Definimos como complicación, los efectos adversos directamente relacionados con la técnica artroscópica. Valoramos retrospectivamente una serie de cincuenta artroscopias realizadas en tres años (2008-2011); indicaciones y procedimientos realizados. Analizamos las nueve complicaciones recogidas: su pico de incidencia, su relación con el procedimiento terapéutico y con la anatomía.

Resultados: Se recogieron: un caso de rotura del tendón EDM, tres casos de dolor por los nudos del anclaje periférico del fibrocartilago triangular (FCT) y cinco casos de lesión de la rama sensitiva dorsal del nervio cubital (RSDNC). El mayor índice de complicaciones apareció durante el segundo año de la práctica artroscópica.

Conclusión: La artroscopia de muñeca ha experimentado un considerable auge en los últimos años. Abundan los cursos para aprender la técnica. Poco se habla en ellos de complicaciones lo que puede sugerir que es una técnica inocua y sencilla. Pero las complicaciones existen y pueden comportar importante iatrogenia. Tras la detección y análisis de las complicaciones acaecidas durante la curva de aprendizaje (2008-2011) y tras realizar estudios anatómicos específicos, la autora ha modificado su técnica artroscópica. La incidencia de complicaciones desde el 2011 es prácticamente nula.

**Palabras clave:** Complicación, Artroscopia de muñeca, Curva de aprendizaje, Rama sensitiva dorsal del nervio cubital, tendón Extensor Digiti Minimi, Fibrocartilago triangular (FCT).

**Abstract:** Objective: To describe the complications suffered during the first 50 wrist arthroscopies performed by the author and how to avoid them after analyzing the anatomy.

Material and Method: We define as a complication the adverse effect directly related to the technique. We retrospectively assess 50 arthroscopies performed in 3 years (2008-2011): indications, procedures performed. We analyze the 9 complications collected and their relation to the technique and the anatomy.

Results: We found: 1 case of EDM tendon rupture, 3 cases of pain due to the knots of the peripheral TFCC tears sutures and 5 cases of injuries to the dorsal sensory branch of the ulnar nerve (DSBUN). Complications mainly occurred during the second year of the arthroscopic practice.

Conclusion: Wrist arthroscopy has experienced a considerable boom in recent years. There are plenty of courses to learn the technique. Little is said in them about complications: this may suggest that the technique is safe and simple. But complications exist and they may incur in significant injuries. Following the detection and analysis of the complications that appeared during the learning curve (2008-2011) and following specific anatomical studies, the authors have modified their arthroscopic technique. The complication rate since 2011 is practically zero.

**Key words:** Complication, Wrist Arthroscopy, Learning curve, Dorsal sensory branch of the Ulnar Nerve, Extensor Digiti Minimi tendon, TFCC.

Desde que fue descrita en 1979 por Chen<sup>1</sup>, básicamente como herramienta diagnóstica, la artroscopia de muñeca terapéutica se ha popularizado. Existen múltiples cursos, jornadas y seminarios sobre el tema; muchos combinan la teoría con la práctica. Todos ellos Acu Wrist de Acumed® permiten al alumno aprender de expertos y le aportan seguridad para iniciarse en la técnica. Sin embargo, debe hacerse hincapié en que se trata de una técnica no exenta de complicaciones y que, tal como enuncian Ahsan y cols. en una revisión

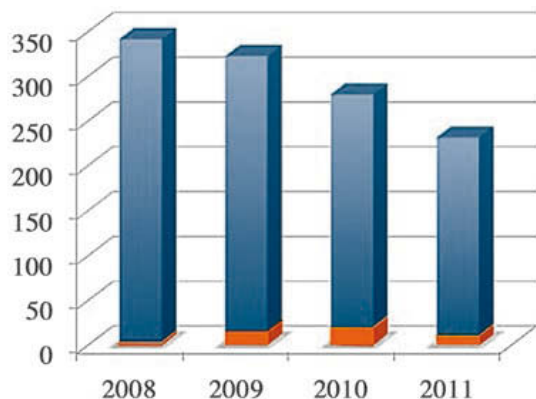
sistemática de nivel de evidencia IV publicada en 2012<sup>2</sup>, el índice de complicaciones reflejado en la literatura internacional puede infravalorar su incidencia



**Dra. Mireia Esplugas Mimó**

Unidad de Cirugía de la Mano y Muñeca. Clínica Activamutua  
C/ Pin i Soler, 12-14, 43002 Tarragona. España

E-mail: mireiaesplugas@gmail.com



**Figura 1.** Relación entre el número de casos de la actividad quirúrgica artroscópica (naranja) y el de la cirugía abierta (azul), entre los años 2008 y 2011. La cirugía artroscópica de muñeca representó durante la curva de aprendizaje de 4 años una pequeña proporción del total de la cirugía del carpo realizada por la autora. Desde 2010, el número total de pacientes intervenidos ha disminuido, aumentando la proporción de pacientes intervenidos por artroscopia.

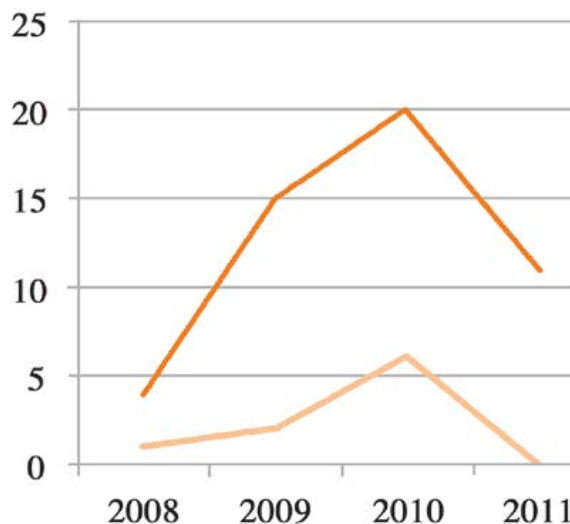
cia real. Tampoco se recalca su riesgo en los cursos y jornadas que se ofertan. Algunas de las complicaciones son comunes a la artroscopia de todas las articulaciones en general. Otras le son propias y se relacionan con la compleja anatomía tridimensional de la mano y de la muñeca, con la curva de aprendizaje del cirujano, con el advenimiento de técnicas quirúrgicas cada vez más complejas o con indicaciones terapéuticas que infravaloran la compleja cinética y cinemática del carpo.

El objetivo del presente trabajo es describir las complicaciones que ha tenido la autora principal tras sus primeras 50 artroscopias de muñecas, y definir las medidas correctoras iniciadas tras analizar y relacionar las complicaciones con la anatomía de la muñeca.

## MATERIAL Y MÉTODO

Se trata de un estudio descriptivo sobre las complicaciones aparecidas en las primeras 50 artroscopias de muñecas realizadas por la autora principal en la clínica que la Mutua de Accidentes Laborales Activamutua tiene en Tarragona. No hubo pérdida de ningún paciente.

La **Figura 1** muestra el pequeño porcentaje de la actividad quirúrgica que representaba en el período 2008-2011 la cirugía artroscópica de muñeca respecto a la cirugía abierta. Sin embargo, la misma figura tam-

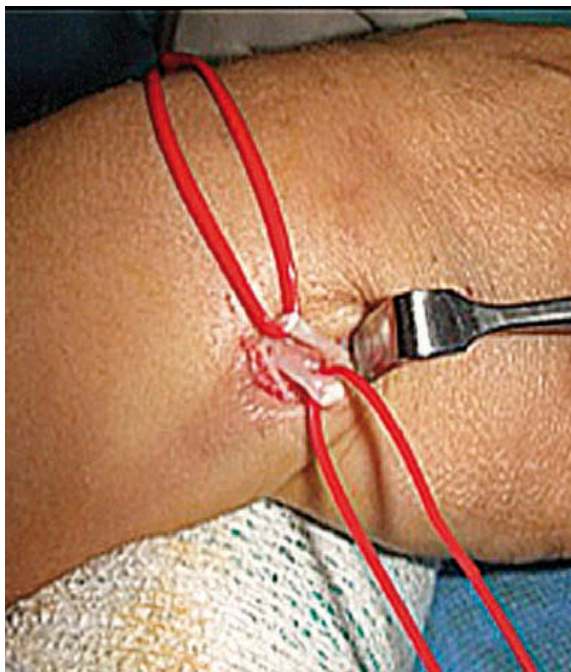


**Figura 2.** La línea superior (naranja más oscuro) muestra el número de artroscopias realizadas cada año. La línea inferior (naranja más claro) muestra el número de complicaciones contabilizadas cada año. La incidencia máxima de complicaciones se dio en el segundo año de la práctica artroscópica.

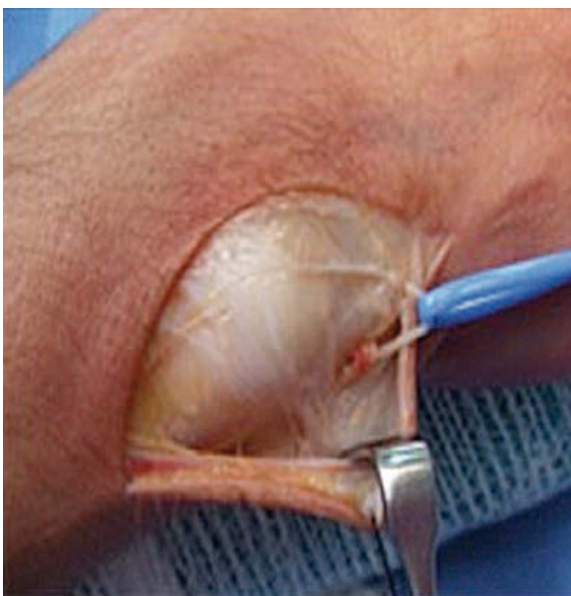bién muestra una tendencia al mantenimiento de la indicación de la técnica artroscópica a pesar de que el número total de intervenciones tiende a disminuir al incidir negativamente la crisis económica en el montante de población activa protegida por Activamutua.

Las indicaciones quirúrgicas fueron variadas **Figura 2**, aunque la patología más frecuentemente tratada mediante artroscopia fueron las lesiones del complejo del fibrocartilago triangular (FCT) ya fuera en su porción central como periférica (18 sobre 50 artroscopias). Sin embargo, también se realizaron artroscopias para tratar lesiones óseas radiocarpianas (impingement cúbito-carpiano, triquetromalacia, ganglión intraóseo del semilunar, fractura de escafoides y fractura de radio) y para tratar lesiones de partes blandas (sinovitis, rigideces articulares, lesiones de los ligamentos escafosemilunar (LEL) o lunotriquetral (LLT) y gangliones dorsales).

Todos los pacientes fueron intervenidos por la autora, en el mismo centro, bajo bloqueo anestésico axilar ecoguiado, con la extremidad afecta suspendida al cénit por la torre de tracción artroscópica de Acu Wrist de Acumed®, con manguito de isquemia, material óptico y de pincería estándar de Stryker®.



**Figura 3.** Revisión quirúrgica del tendón del EDM: se halló una cicatriz en continuidad del tendón a nivel distal al portal 4/5. La cicatriz en continuidad hace presuponer una rotura en 2 tiempos del tendón a raíz de una lesión inicial parcial a nivel del portal.



**Figura 4.** Revisión quirúrgica de neuroma en continuidad de rama sensitiva dorsal del nervio cubital a nivel del portal 6U. Se realizó una exoneurolisis microquirúrgica con mejoría lenta pero completa.

Se define como complicación todos los efectos adversos directamente derivados de la técnica artroscópica y no de la patología inicial que presentase.

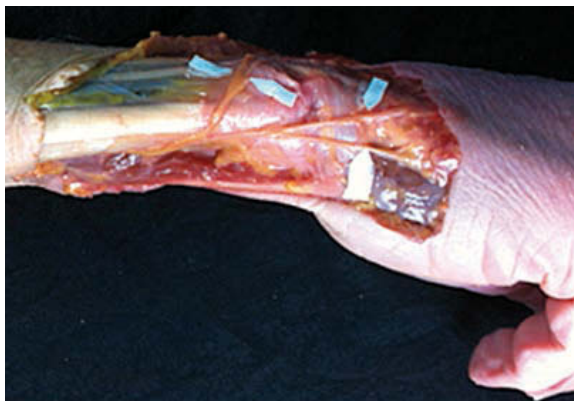## RESULTADOS

Se registraron nueve complicaciones: siete de ellas se dieron durante el tratamiento de las desinserciones periféricas del FCT y las otras dos se produjeron tras una reinserción foveal y una sinovectomía mediocarpiana [Figura 1](#).

Las nueve complicaciones fueron de tres tipos:

- Un caso de rotura en dos tiempos del tendón del *Extensor Digiti Minimi* (EDM) a nivel del portal 4/5 [Figura 3](#). La paciente fue sometida a una tenografía secundaria, curando sin secuelas.
- Tres casos de dolor por los nudos subcutáneos de la reinserción periférica (FCT) a la cápsula o al suelo de la vaina del *Extensor Carpi Ulnaris* (ECU) que obligó a reintervenir a los pacientes para extraer las suturas una vez cicatrizada la lesión inicial. No hubo secuelas.
- Cinco casos de lesión transitoria o definitiva de la rama sensitiva dorsal del nervio cubital (RSDNC) en relación al portal 6U [Figura 4](#). Los pacientes tuvieron que seguir tratamiento del dolor neuropático con medicación, infiltración corticoidea, radiofrecuencia pulsada y cirugía de nervio periférico. Tres pacientes sufrieron secuelas por aparición de un Síndrome de Dolor Regional Complejo (SDRC) tipo 2 y persistencia de dolor e hiperestesia en el margen cúbico carpiano de la muñeca.

La incidencia máxima de complicaciones se dio en el segundo año de práctica de la técnica [Figura 2](#), aunque también es éste el momento en que más número de artroscopias se realizaron. A destacar la disminución de las indicaciones y del número de complicaciones artroscópicas del año 2011: las complicaciones sufridas anteriormente hicieron replantearse a la autora la utilidad de la técnica y la llevaron a profundizar en los estudios anatómicos en cadáver para evitarlas.



**Figura 5.** Disección anatómica sobre cadáver fresco de las ramas terminales de la rama sensitiva dorsal del nervio cubital.

## DISCUSIÓN

La lesión de la RSDNC es en la serie estudiada, la complicación más frecuente. También es la complicación más grave considerando la iatrogenia que ha originado (dolor neuropático, SDRC tipo II, neurroma, disestesia transitoria con alodinia e hiperestesia). Merece, pues, especial atención.

La RSDNC puede ser frecuentemente lesionada por tres motivos.

- El primero es la gran variabilidad individual anatómica de las cinco ramas terminales de la RSDNC<sup>3-5</sup>
  - 👁 **Figura 5.**
- El segundo es la variabilidad individual anatómica de la propia RSDNC que puede hallarse tanto en el margen radial como en el margen cubital de la vaina del tendón ECU; se halla, pues, en riesgo tanto en el portal 6R (radial al tendón del ECU) como en el portal 6U (cubital al tendón del ECU)<sup>6</sup>.

Dadas las variaciones anatómicas individuales de las fibras nerviosas, es recomendable que el portal 6U sea lo suficientemente amplio para poder descartar la presencia de estructuras nerviosas en él, antes de utilizar instrumentos cortantes o suturas. También debe ser tenido en cuenta que, utilizar el margen cubital del carpo para insertar la aguja de salida del suero fisiológico en caso de utilizarlo para distender la articulación, puede comportar lesión de alguna rama terminal de la RSDNC.

- El tercer motivo por el cual la RSDNC es la estructura nerviosa que más complicaciones sufre durante la artroscopia de muñeca son las variaciones anató-

micas dinámicas que experimenta durante los movimientos de pronación de la mano y de la muñeca, al usar una torre de tracción artroscópica que bloquea la pronosupinación del antebrazo. En efecto, al pronar la mano y el carpo sobre el eje del antebrazo bloqueado por la torre de tracción artroscópica, la RSDNC se traslada a dorsal, hacia el portal 6U. Esplugas y cols.<sup>7</sup> han realizado estudios anatómicos dinámicos de la RSDNC y recomiendan desbloquear la pronosupinación del antebrazo aflojando el mecanismo específico de la torre de tracción artroscópica o flexionar la muñeca, antes de establecer el portal 6U o trabajar por él, a fin de minimizar al máximo el riesgo de lesión de la RSDNC.

El tendón EDM se halla en el margen ulnar del portal 4/5 o en el margen radial del portal 6R. Es la única estructura contenida en la quinta corredera dorsal del carpo. Sin embargo, su tendón presenta una gran variabilidad anatómica individual. Tal como demuestran diversos estudios anatómicos<sup>8,9</sup> es muy frecuente la presencia de dos o incluso tres tendones del EDM que pueden dividirse tanto proximal como distal al retináculo extensor. La presencia de varios tendones que se dividan distales a la quinta corredera facilita su lesión al establecer tanto el portal 4/5 como el 6R, sobretodo si el meñique se halla suspendido y en tracción. Más del 88% de los tendones EDM presentan una corredera secundaria propia en la base del 5º metacarpiano y septos entre los diferentes tendones dentro de la 5ª corredera dorsal del carpo. Todas estas circunstancias anatómicas provocan que el tendón del EDM peligre durante la artroscopia de muñeca como demostraron Corella y cols.<sup>10</sup> Dado que las variabilidades anatómicas personales son imprevisibles, conviene recomendar realizar una correcta disección del tejido celular subcutáneo con un objeto romo hasta el plano capsular y no suspender el meñique de la tracción al cénit hasta que el portal 4/5 se haya establecido e identificado bien para minimizar al máximo las posibilidades de lesión completa o parcial del tendón o tendones del EDM.

Los nudos del reanclaje a cápsula o al suelo de la vaina del tendón ECU en caso de desinserciones periféricas del FCT pueden ser dolorosos si quedan subcutáneos. Pueden, además, irritar e incluso comprometer las ramas terminales de la RSDNC. Es por ello que, a menudo, deben ser retirados tras el período de cicatrización de la reinserción periférica. A fin de obviar esta complicación recomendamos utilizar la técnica de "all-inside suture" publicada por Del Piñal y cols<sup>11</sup>. Con ella, sin utilizar otro material que no sea una aguja de

Caso	Procedimiento	Nº de casos	Nº de complicaciones
1	Ostetomía tipo Wafer	2	0
2	Triquetromalacia	1	0
3	Reinserción de CFCT a fovea	3	1
4	Reparación del LLT	1	0
5	Ganglión intraóseo del semilunar	1	0
6	Fractura de escafoides	3	0
7	Reparación LEL	4	0
8	Artrolysis radiocarpiana	4	0
9	Exéresis de ganglion dorsal	4	0
10	Fractura de radio	6	0
11	Sinovectomía	6	1
12	Desinserción periférica FCT	15	7

**Tabla I.** Número de Procedimientos artroscópicos realizados y número de complicaciones sufridas en cada procedimiento. La mayoría de los procedimientos artroscópicos se realizaron por patología del complejo del fibrocartilago triangular (FCT). La mayoría de las complicaciones acontecieron tras el tratamiento de la patología del FCT. Ligamento lunotriquetal (LLT). Ligamento escafolunar (LEL).

raquianestesia, los nudos quedan intraarticulares evitando así que molesten y que tengan que ser retirados a posteriori. De hecho, desde que hemos incorporado esta técnica, no hemos tenido que reintervenir para retirar el material de sutura de los pacientes afectados de desinserción periférica del FCT en ninguna ocasión.

Otras complicaciones de la artroscopia de muñeca descritas en la literatura internacional son:

- A nivel tendinoso: laceración de los tendones del músculo *extensor digitorum comunis* (EDC)<sup>12</sup>; rotura del tendón del músculo *extensor pollicis longus* (EPL)<sup>12</sup>; fístula de las vainas tendinosas extensoras<sup>13</sup>, lesión del tendón del músculo *flexor carpi radialis* (FCR).
- A nivel neurológico: lesión de la porción distal del nervio interóseo posterior<sup>14</sup>, lesión de la rama sensitiva dorsal del nervio radial, lesión de la rama sensitiva palmar del nervio mediano, lesión de una rama del nervio antebraquial cutáneo externo, lesión del nervio cubital tanto a nivel del canal epitrocleo-olecraniano como en la muñeca<sup>15</sup>.
- A nivel vascular: lesión de la arteria radial, lesión de la rama superficial de la arteria radial, lesión de venas dorsales de la mano.

- A nivel muscular: lesión del músculo pronador cuadrado.
- A nivel cutáneo: quemaduras por el vaporizador<sup>16</sup>.
- Miscelánea: síndrome compartimental, artritis séptica, lesión condral, síndrome de dolor regional complejo, artropatía metacarpofalángica con rigidez secundaria, infección superficial de los portales, rotura intraarticular de material quirúrgico y rigidez de muñeca.

Es muy posible que la incidencia real de complicaciones de la artroscopia de muñeca esté infravalorada en la literatura internacional, tal como sugiere el trabajo de Ahsan y cols<sup>2</sup>. La búsqueda llevada a cabo en la literatura internacional mediante PubMed, Google Scholar, EBSCO y Academic Megasearch, cruzando los términos "wrist arthroscopy complications", "complications of wrist arthroscopy", "wrist arthroscopy injury" y "wrist arthroscopy" valora la incidencia de complicaciones en la artroscopia de muñeca en un 4,7%<sup>2</sup>, porcentaje nada desdeñable.

## CONCLUSIÓN

La curva de aprendizaje puede ser larga, difícil y a menudo frustrante, sobre todo para el profesional que trabaja en un centro sin una Unidad de Cirugía de la Mano que permita indicar un número de artroscopias al año significativo. No obstante, para evitar las complicaciones de la artroscopia de muñeca durante la curva de aprendizaje no basta con acudir a cursos o jornadas y realizar las prácticas en cadáver que éstos ofrecen al principiante.

Su prevención pasa por:

1. Entender y ser cautelosos con las técnicas de tracción articular y en el posicionamiento del paciente y su extremidad.
2. Dominar la anatomía tridimensional normal de la mano y de la muñeca y conocer sus posibles variaciones de la normalidad y las modificaciones anatómicas que puedan ser secundarias a la patología objeto del tratamiento artroscópico (fractura, inestabilidad, etc).
3. Conocer las características y la técnica propia de cada material utilizado (pincería, medios ópticos, torre de tracción, etc).
4. Respetar el grado de dificultad de cada técnica quirúrgica artroscópica. No todas las técnicas quirúrgicas están al alcance del principiante.
5. Respetar la curva de aprendizaje propia: analizar cada complicación sufrida: el porqué y el cómo para evitar que se repita.

## CONFLICTOS DE INTERESES

Los autores declaran no tener conflictos de intereses.

## BIBLIOGRAFÍA

1. Chen YC. Arthroscopy of the wrist and finger joints. *Orthop Clin North Am.* 1979;10(3):723-33.
2. Ahsan ZS, Yao J. Complications of wrist arthroscopy. *Arthroscopy.* 2012;28(6):855-9.
3. Goto A, Kunihiro O, Murase T, Moritomo H. The dorsal cutaneous branch of the ulnar nerve: an anatomical study. *Hand Surg.* 2010;15(3):165-8.
4. Puna R, Poon P. The anatomy of the dorsal cutaneous branch of the ulnar nerve. *J Hand Surg Eur Vol.* 2010;35(7):583-5.
5. Tryfonidis M, Charalambous CP, Jass GK, Jacob S, Hayton MJ, Stanley JK. Anatomic relation of dorsal wrist arthroscopy portals and superficial nerves: a cadaveric study. *Arthroscopy.* 2009;25(12):1387-90.
6. Tsu-Hsin Chen E, Wei JD, Huang VW. Injury of the dorsal sensory branch of the ulnar nerve as a complication of arthroscopic repair of the triangular fibrocartilage. *J Hand Surg Br.* 2006;31(5):530-2.
7. Esplugas M, Lluch A, García-Elias M. Estudio anatómico y dinámico de la Rama Sensitiva Dorsal del Nervio Cubital durante la artroscopia de muñeca. XXI Congreso Nacional de la Sociedad Española de Cirugía de la Mano. Palma de Mallorca, España Mayo 2013.
8. Tanaka T, Moran SL, Zhao C, Zobitz ME, An KN, Amadio PC. Anatomic variation of the 5th extensor tendon compartment and extensor digiti minimi tendon. *Clin Anat.* 2007;20(6):677-82.
9. Yoo MJ, Chung KT, Kim JP, Kim MJ, Lee KJ. Tendon impingement of the extensor digiti minimi: clinical cases series and cadaveric study. *Clin Anat.* 2012;25(6):755-61.
10. Corella F, Ocampos M, Del Cerro M. Are extensor tendons safe on your first wrist arthroscopy? *J Hand Surg Eur Vol.* 2011;36(9):817-8.
11. del Pinal F, García-Bernal FJ, Cagigal L, Studer A, Regalado J, Thams C. A technique for arthroscopic all-inside suturing in the wrist. *J Hand Surg Eur Vol.* 2010;35(6):475-9.
12. Fortems Y, Mawhinney I, Lawrence T, Trial IA, Stanley JK. Late rupture of extensor pollicis longus after wrist arthroscopy. *Arthroscopy.* 1995;11(3):322-3.
13. Shirley DS, Mullet H, Stanley JK. Extensor tendon sheath fistula formation as a complication of wrist arthroscopy. *Arthroscopy.* 2008;24(11):1311-2.
14. del Pinal F, Herrero F, Cruz-Cámara A, San José J. Complete avulsion of the distal posterior interosseous nerve during wrist arthroscopy: a possible cause of persistent pain after arthroscopy. *J Hand Surg Am.* 1999;24(2):240-2.
15. Nguyen MK, Bourgouin S, Gaillard C, Butin C, Guilhem K, Levadoux M, et al. Accidental section of the ulnar nerve in the wrist during arthroscopy. *Arthroscopy.* 2011;27(9):1308-11.
16. Beredjikian PK, Bozentka DJ, Leung YL, Monaghan BA. Complications of wrist arthroscopy. *J Hand Surg Am.* 2004;29(3):406-11.