Arq Bras Neurocir 18(1): 43-48, 1999

Aplasia cutis congênita

Relato de caso e revisão da literatura

Walter José Fagundes-Pereyra, Fernando Luiz Rollemberg Dantas**, Maria Lúcia Silva***, Atos Alves de Sousa***

Santa Casa de Belo Horizonte, Belo Horizonte – MG

RESUMO

A aplasia cutis *é uma doença rara, caracterizada pela ausência congênita da epiderme e da derme. Os autores relatam o caso de R.L.M., nascida em 29.05.97, sexo feminino, com 2.970 g, perímetro cefálico de 31 cm, apresentando falha no couro cabeludo, na região parietal posterior, estendendo-se bilateralmente, com cerca de 8 cm x 4 cm, de consistência amolecida, coloração avermelhada, aspecto de membrana meníngea bem vascularizada, caracterizando a* aplasia cutis*. Aparentemente, nenhuma outra anomalia congênita estava presente. Foram aplicadas sulfadiazina de prata e solução salina local, com vestimento da lesão. Após 25 dias, houve fechamento quase completo da lesão. Após um ano de terapêutica, a lesão encontrava-se completamente fechada. Conclui-se que o tratamento proposto parece eficaz. Entretanto, mesmo com boa evolução, tais pacientes necessitam de acompanhamento rigoroso, tendo em vista as possíveis complicações, a existência de anomalias associadas e a eventual necessidade de realização de cranioplastia.*

PALAVRAS-CHAVE

Aplasia cutis *congênita. Malformações congênitas do couro cabeludo. Sulfadiazina de prata.*

ABSTRACT

***Aplasia cutis*. Case report and literature review**

The authors present a case of aplasia cutis *of the scalp. This case was associated with cranium malformation. The patient was treated conservatively with the use of Silvadene cream dressing. Healing was obtained about the 30th day of the treatment. We conclude that Silvadene should be considered as a possible treatment to aplasia cutis.*

KEY-WORDS

Aplasia cutis *congenita. Congenital scalp defects. Silvadene.*

Introdução

A *aplasia cutis* é uma doença rara, caracterizada pela ausência congênita da pele, que ocasionalmente pode estender-se através do crânio e da dura-máter.

Condom, em 1767, descreveu pela primeira vez um caso de *aplasia cutis* nos membros inferiores. Campbell, em 1826, foi o primeiro a relatar

---

* Médico-Residente de Neurocirurgia da Santa Casa de Belo Horizonte.

** Neurocirurgião da Santa Casa de Belo Horizonte e Professor Assistente da Faculdade de Ciências Médicas de Minas Gerais.

*** Neuropediatra da Santa Casa de Belo Horizonte e Professora Assistente da Faculdade de Ciências Médicas de Minas Gerais.

um caso de *aplasia cutis* no couro cabeludo. Esse paciente relatado por Campbell morreu rapidamente após o nascimento, em decorrência de hemorragia do seio sagital superior. Em 1828, Billard descreveu tal anomalia no couro cabeludo, associada a falha óssea. A partir de então, mais de 521 casos foram descritos na literatura[2,4,11,15], sendo que em apenas 49 estavam associados à falha óssea (Quadro 1).

Quadro1

Revisão dos casos de* aplasia cutis *congênita. Modificado de Nichols e Bottini[11] (1996).

Autor e ano	Nº casos	Defeito total	Cirurgia	Morte	Conservador	Morte
Campbell, 1826	2	1	-	-	1	1
Billard, 1833	1	1	-	-	1	1
Jones, 1849	1	-	-	-	-	-
Priestly, 1860	1	-	-	-	-	-
Kehrer, 1919	1	1	-	-	1	0
Graff, 1921	1	-	-	-	-	-
Heidler, 1924	1	1	-	-	1	1
Möller, 1924	2	2	-	-	2	2
Neumann, 1924	3	-	-	-	-	-
Burger, 1925	1	1	-	-	1	0
Gruss, 1925	1	-	-	-	-	-
Kovacs, 1928	1	-	-	-	-	-
Oing, 1929	2	-	-	-	-	-
Rüder, 1929	1	-	-	-	-	-
Terruhn, 1930	2	1	-	-	-	Stillborn
Dowler, 1932	1	1	-	-	1	0
Ingalls, 1933	60	12	-	-	12	12
Pincherle, 1938	1	-	-	-	1	1
Anderson & Novy, 1942	4	1	-	-	4	0
Peer & Van Duyn, 1948	1	-	-	-	1	1
Kahn & Olmedo, 1950	2	0	-	-	-	-
Conway & Johnson, 1956	4	2	1	-	2	1
Savage, 1956	2	3	-	-	2	0
Farmer & Maxmen, 1960	9	1	2	-	-	0
Walker *et al.,* 1960	2	6	1	-	-	-
Moschella, 1962	28	-	-	-	-	-
Rauschkolb, 1962	2	-	-	-	-	-
Matson, 1969	1	-	-	-	-	-
Lynch & Kahn, 1970	3	3	2	0	1	1
Croece *et al.,* 1973	1	1	1	0	-	-
Kosnik & Sayers, 1975	12	4	2	0	2	2
Vinocur *et al.,* 1976	1	1	1	0	-	-
Irons & Olson, 1980	4	2	1	0	1	0
Arrate *et al.,* 1980	1	1	1	0	1	0
Six & Kelly, 1981	1	1	0	0	1	0
Muakkassa *et al.,* 1982	1	1	0	0	1	0
Stark, 1985	1	-	-	-	-	-
Sánchez-Pedreño, 1985	1	-	1	0	-	-
Argenta & Dingman, 1986	1	1	1	0	-	-
Wildle *et al.,* 1988	1	-	-	-	1	0
Sargent, 1990	1	1	1	0	-	-
Wexler *et al.,* 1990	2	2	-	-	2	0
Moscona *et al.,* 1991	9	5	1	0	3	1
Smit, 1992	1	1	1	0	-	-
Fowler & Dumans	1	1	1	-	-	-
Borgnolo *et al.,* 1994	4	-	-	-	-	-
Hubert *et al.,*	1	-	-	-	-	-
Rasmussen *et al.,* 1996	1	-	-	-	-	-
Nichols & Bottini, 1996	1	1	1	0	0	0
Fagundes-Pereyra *et al.,* 1998	1	1	-	-	1	-

O exame histológico dessas lesões demonstram uma camada delgada de colágeno na derme, sem cobertura de epitélio, com ausência de estruturas anexiais. Em apenas 15% dos 33 casos descritos por Demmel[4] foi realizada avaliação histológica das lesões. Tais lesões são também conhecidas como úlcera congênita do recém-nascido, mancha de Streeter e *aplasia cutis* congênita, termo esse que nos parece o mais apropriado.

Aproximadamente 85% dos casos envolvem o couro cabeludo e, em 15% a 30% desses casos, a lesão está associada a anomalias dos ossos do crânio[11,15]. Cerca de 80% das lesões pequenas ocorrem próximo ao "redemoinho parietal"[4]. Das lesões do couro cabeludo, 70% a 75% são solitárias, 20% duplas e 8% simples[4].

Tendo em vista a raridade da patologia e o fato de não encontrarmos, nas fontes disponíveis, relato de caso semelhante na literatura nacional, optamos pela apresentação do presente caso.

Relato do caso

R.L.M., recém-nascido do sexo feminino, leucoderma. Após 24 horas do nascimento, foi encaminhado ao Serviço de Neurologia e Neurocirurgia da Santa Casa de Belo Horizonte, em maio de 1997. O acompanhamento pré-natal não havia evidenciado anormalidades. O parto vinha evoluindo normalmente, quando, ao toque vaginal percebeu-se a deformidade no couro cabeludo, optando-se, nesse momento, pela realização do parto por via abdominal. Ao nascimento, pesava 2.970 g, com perímetro cefálico de 31 cm, Apgar de 8 e 9, no primeiro e quinto minuto, respectivamente. Apresentava falha no couro cabeludo, na região parietal posterior, estendendo-se bilateralmente, com cerca de 8 cm x 4 cm, de consistência amolecida, coloração avermelhada e aspecto de membrana meníngea bem vascularizada (Fig. 1). Aparentemente, nenhuma outra anomalia congênita estava presente. A placenta apresentava-se normal à inspecção pós-parto. Não havia história familiar para outras patologias. A mãe foi submetida a exame clínico e laboratorial, não se evidenciando qualquer doença.

O recém-nascido foi submetido a tomografia computadorizada helicoidal de crânio, a qual não mostrou alterações do tecido nervoso, mas evidenciou malformação óssea extensa frontal e parietal, bilateralmente (Fig. 2).

No quinto dia de vida, a criança apresentou hiperemia e secreção purulenta na lesão, tendo sido, prontamente, iniciada antibioticoterapia, com ceftriaxona (50 mg/kg/dia), com resposta satisfatória.

Optou-se pelo tratamento conservador, com aplicação tópica de pomada de sulfadiazina de prata, após limpeza da lesão com solução salina a 0,9%. Após a aplicação, utilizou-se cobertura com gaze e touca de nailon, visando a proteção local. Após 25 dias de terapêutica, já havia ocorrido o fechamento quase total da lesão sem sinais de infecção (Fig. 3). Foi então iniciada, concomitantemente à sulfadiazina de prata, creme hidratante, nas regiões onde já havia epitelização da lesão. Atualmente, com quase um ano de idade, a criança apresenta desenvolvimento neuropsicomotor normal e a lesão encontra-se totalmente fechada, observando-se, inclusive, a presença de alguns folículos pilosos (Fig. 4). A tomografia helicoidal do crânio com reconstrução óssea, um ano após o início da terapêutica, mostrou crescimento ósseo na região afetada (Fig. 5).

Discussão

Muitos autores têm especulado a respeito da possível etiologia da *aplasia cutis* que, ainda hoje, é incerta[2,4,7,9,11,13]. Algumas vezes, o trauma obstétrico e eletrodos no couro cabeludo de fetos têm sido erroneamente apontados como possíveis causas[4]. A teoria amniogênica propõe que a aderência amniótica à pele fetal poderia promover o arrancamento, deixando uma área de ausência de pele. A principal evidência contra tal teoria é a ausência de anormalidades placentárias na maioria dos casos[4,15]. O trauma e a pressão intra-uterina também foram propostos na etiologia dessa lesão congênita. Entretanto, em apenas uma minoria dos casos há história de trauma e não existe relação com oligohidrâmnios[4,15]. Parece não haver uma teoria que unifique a etiologia da *aplasia cutis*, por tratar-se de uma lesão que denota ruptura do desenvolvimento da pele ocorrido

Figura 1 – Fotografia da lesão ao nascimento, mostrando falha no couro cabeludo, na região parietal posterior, de 8 cm x 4 cm, de consistência amolecida e coloração avermelhada.

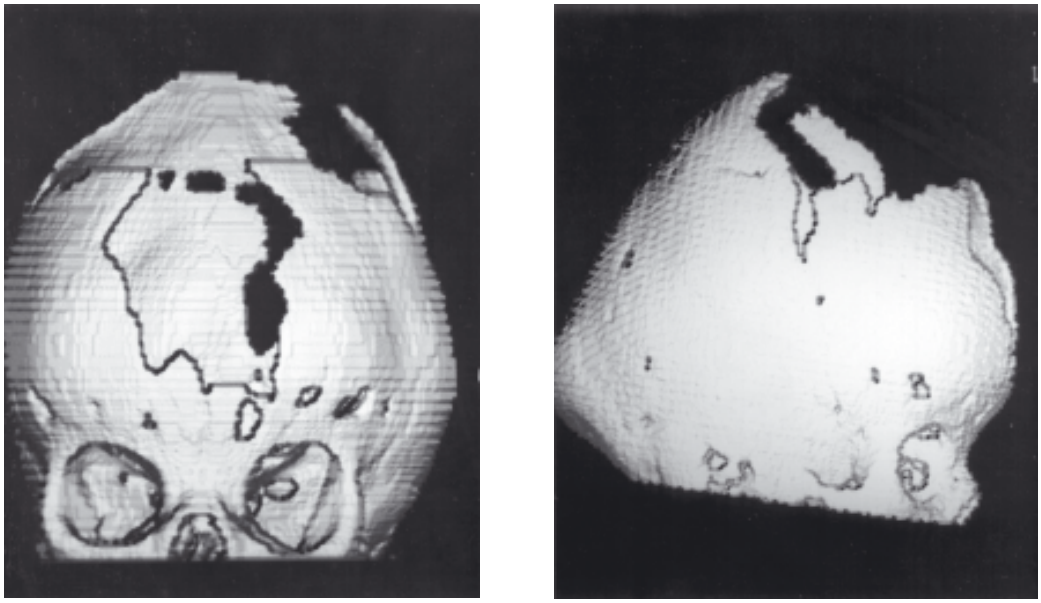

Figura 2 – Tomografia helicoidal do crânio com reconstrução óssea evidenciando malformação óssea frontal e parietal, bilateralmente.

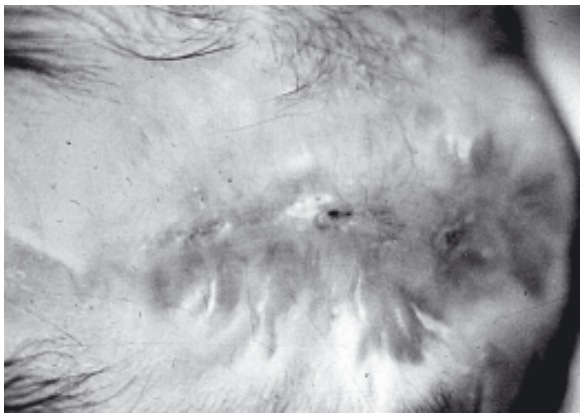

Figura 3 – Fotografia da lesão após 25 dias de tratamento com sulfadiazina de prata, mostrando fechamento parcial da área lesada.

Figura 4 – Fotografia após um ano de tratamento, mostrando fechamento completo da lesão, inclusive com a presença de folículo piloso.

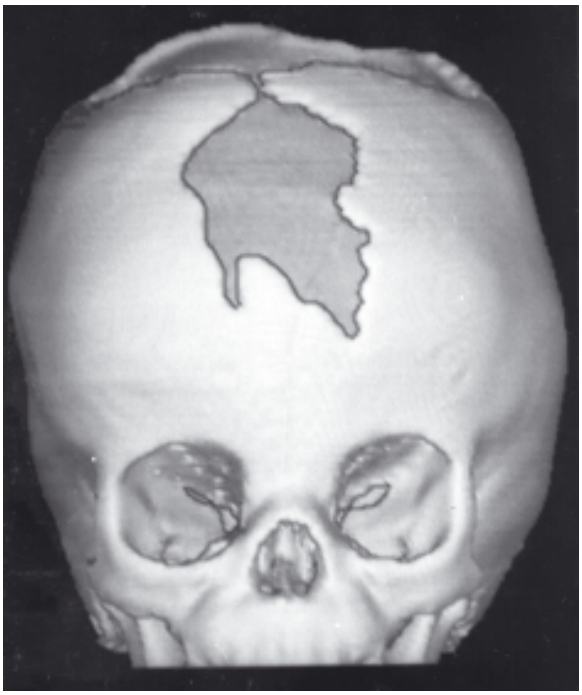

Figura 5 – Tomografia helicoidal do crânio com reconstrução óssea, um ano após o início da terapêutica, evidenciando crescimento ósseo na região afetada.

no útero. A causa envolve, certamente, o fator genético, além de outros fatores, como insuficiência vascular, agentes teratogênicos, dentre outros. Hubert[6] descreveu um caso em que a exposição *in utero* ao ácido valpróico estaria relacionada à *aplasia cutis.* A associação entre o uso de drogas antitireoidianas, como o metimazol, e *aplasia cutis* tem sido relatada.

Embora o diagnóstico seja essencialmente clínico, alguns estudos têm sugerido que a determinação dos níveis de alfafetoproteína séricos e no líquido amniótico, na 16ª semana da gestação, pode ser útil[4,12]. O diagnóstico pode ser retrospectivo, por meio da presença de cicatriz característica com alopecia. Ou ainda, quando as lesões surgirem dias e até anos após o nascimento[4,14]. Parece não haver prevalência de sexo[11].

Tendo em vista as possíveis anomalias associadas, a presença de *aplasia cutis* deve alertar os pediatras em relação à possibilidade da coexistência de lesões tanto no tecido nervoso como em outros órgãos[2,3]. Diversos defeitos têm sido descritos em associação à *aplasia cutis*, como ausência distal dos membros, onfalocele, fenda palatina e labial, anomalias cardíacas e *cutis marmorata*[5]. A associação com feto *papyraceus* tem sido descrita[4,10,15].

A *aplasia cutis*, conforme proposto por Frieden[4], pode ser classificada baseando-se em sua localização, nas patologias associadas e nos fatores etiológicos.

Várias possibilidades terapêuticas têm sido relatadas na literatura. Alguns autores sugerem que, para lesões menores, não há necessidade de tratamento específico, tendo em vista o fechamento espontâneo da lesão, na maioria das vezes, sem complicações[1,7,13,15]. Nessas lesões pode ser utilizada solução salina a 0,9%, isoladamente, com bons resultados. Tal substância pode ser utilizada também para manutenção da umidade local, visando a obtenção de boas condições para uma possível correção cirúrgica. O uso de vestimenta de betadine não é recomendado pois contém iodo que pode promover o ressecamento da lesão, aumentando os índices de complicação. Além disso, a betadine, apresenta altos índices de atopia, principalmente em recém-nascidos. O unguento de bacitracina, substância antibiótica, também já foi descrito como possibilidade terapêutica. A cobertura com membrana de silicone *elastomer* descrita apenas em uma ocasião, pode ser útil como medida temporária até a cirurgia.

O tratamento cirúrgico pode ser primário com excisão das bordas ou de toda lesão, seguida de rotação de retalho de pericrânio e fechamento da gálea e pele[1,8,9]. Descreve-se ainda o enxerto total ou parcial de pele e rotação de retalho, ambos com resultados satisfatórios. Entretanto, a principal crítica a essa abordagem é o crescimento ósseo débil no pós-operatório. O defeito ósseo tem bom potencial de crescer em lesões pequenas e médias, entretanto, nas lesões maiores o defeito não fecha[15]. Nichols e Bottini[11] propuseram a expansão tecidual peroperatória usando cateter de silicone de Folley, seguida de retalho de pericrânio e do osso para fechamento da falha óssea. Dessa forma, criam-se defeitos ósseos laterais que permanecem com pericrânio, possibilitando a formação óssea[11].

A sulfadiazina de prata foi utilizada inicialmente por Wexler[15], em 1986, em dois pacientes, com bons resultados. Essa terapia tem como principais benefícios o suporte antibacteriano que resiste ao ressecamento da lesão e separação das bordas, enquanto permite a epitelização e o crescimento ósseo do crânio. Dessa maneira, o tratamento conservador elimina os riscos cirúrgicos que podem estar presentes nos neonatos[15]. Entretanto, em pelo menos três casos descritos na literatura, o tratamento conservador de grandes lesões foi abandonado e optou-se pela intervenção cirúrgica, em caráter de urgência, devido a hemorragia do seio sagital[11].

As principais complicações são a trombose e a ruptura do seio sagital superior, a infecção e o trauma[1,5]. Os índices de mortalidade variam de 20% a 55% nas diversas séries. Entretanto, nos últimos anos não tem sido descrito caso de morte.

É importante salientar que, apesar de não se tratar de patologia essencialmente neurocirúrgica, o neurologista e o neurocirurgião são freqüentemente solicitados a opinar sobre tais casos ou mesmo conduzi-los. Talvez, pelas complicações, na maioria das vezes neurológicas, ou pela possibilidade de malformações associadas do sistema nervoso, ou ainda pela eventual necessidade de cranioplastias.

A partir dos dados apresentados, pode-se concluir que o uso tópico da sulfadiazina de prata parece ser eficaz para o tratamento da *aplasia cutis* congênita, mantendo-se os pacientes sob vigilância criteriosa, tendo em vista o risco de complicações. Apesar dos resultados satisfatórios, faz-se necessário outros estudos com maior casuística e seguimento.

Agradecimentos

Agradecemos ao Dr. Manoel Firmato pela colaboração neste estudo.

Referências

1. ACHIRON R, HAMIEL-PINCHES O, ENGELBERG S, BARKAI G, REICHMAN B, MASHIACH S: Aplasia cutis congenita associated to epidermolysis bullosa and pyloric atresia. Prenat Diagn 12:765-71, 1992.
2. DE WILDE R, HESSELING M, PETRIK R: Aplasia cutis congenita. Z Gebutshiilfe Perinatol. 192:282-3, 1988.
3. FOWLER WF, DUMARS KW: Cutis aplasia and cerebral malformation. Pediatrics 52:861-864, 1973.
4. FRIEDEN IJ: Aplasia cutis congenita. J Am Acad Dermatol 14:646-660, 1986.

5. HO C, BRAITSER M: Neurological complication in one of a sibpair with aplasia cutis congenita. Clin Dysmorphol 1:235-9, 1992.
6. HUBERT A, BONNEN D, COUET D, BERTHIER M, ORIOT D, LARREGUE M: Aplasia cutis congenita of the scalp in an infant exposed to valproic acid in utero. Acta Paediatr 83:789-90, 1994.
7. IRONS GB, OLSON RM: Aplasia cutis congenita. Plast Reconstr Surg 66:199-203, 1980.
8. KOSNIK EJ, SAYERS MP: Congenital scalp defects. J Neurosurg 42:32-6, 1975.
9. LYNCH PJ, HAHN EA: Congenital defects of the scalp. J Neurosurg 33:198-202, 1970.
10. MANNINO FL, JONES KL, BENIRSCHKE K: Congenital skin defects and fetus papyraceus. J Peadiatrics 91:559-564, 1977.
11. NICHOLS DD, BOTTINI AG: Aplasia cutis congenita. J Neurosurg 85:170-173, 1996.
12. RASMUSSEN HH, VISSING B, SKOV M: Aplasia cutis congenita in a premature infant. Ugeskr Laeger 158:3472-4, 1996.
13. SMIT CS, ZEEMAN BJ: Cutis aplasia. Plast Reconstr Surg 90:336, 1992.
14. TREVIZO LO, RUIZ-MALDONATO R, TAMAYO L: Aplasia cutis congenita. Bol Med Hosp Infant Mex 35:333-42, 1978.
15. WEXLER A, HARRIS M, LESAVOY M: Conservative treatment of cutis aplasia. Plast Reconstr Surg 86:1066-71, 1990.

Original recebido em abril de 1998
Aceito para publicação em dezembro de 1998

Endereço para correspondência:
Walter José Fagundes-Pereyra
Rua Nossa Sra. da Conceição, 402
CEP 31130-240 – Belo Horizonte, MG