

Reflexo trigeminovagal

Revisão

Carlos Umberto Pereira*, José Carlos Pereira**, Djenal Santana**,
Edvaldo Dória dos Anjos**, Anderson Lessa Siqueira***,
Augusto César Lima Gonçalves***, João Carlos Luz Freire***,
Juliano César Macêdo de Oliveira***

Departamentos de Medicina e de Odontologia da UFS, Aracaju, SE

RESUMO

Determinados procedimentos cirúrgicos na face, no crânio e na órbita podem desencadear o reflexo trigeminovagal. É feita a revisão sobre fisiopatologia, diagnóstico, tratamento e profilaxia.

PALAVRAS-CHAVE

Complicações intra-operatórias. Reflexo oculocardíaco. Reflexo trigeminovagal.

ABSTRACT

Trigeminovagal reflex. An review

Operative procedures in face, skull and orbit may develop the so called trigeminovagal reflex. Its physiopathology, diagnosis, treatment and prophylaxis are reviewed.

KEY WORDS

Intraoperative complications. Oculocardiac reflex. Trigeminovagal reflex.

Introdução

O reflexo oculocardíaco tem sido relatado na literatura médica como parte integrante do reflexo trigeminovagal^{8,14,31,36}. Manifesta-se clinicamente por bradicardia, náuseas e palidez^{11,25} e pode ser desencadeado através de estímulos mecânicos na região orbitária e adjacências^{1,2,4,5,6,10,12,18-21,27,30,33,34,38}. Uma vez estimulado, esse reflexo, se não for diagnosticado precocemente e tratado adequadamente, poderá ocasionar a morte^{9,21,22}.

A parada cardíaca decorrente do reflexo trigeminovagal, tem sido relatada com incidência de 1:3.500 procedimentos cirúrgicos na área do globo ocular²¹. Knobloch e Lorenz²² relataram seis óbitos entre 300 mil pacientes submetidos a operações oftalmológicas para cura do estrabismo.

Atualmente, os métodos de monitorização cardíaca intra-operatória e o maior conhecimento do anestesiológico e da equipe cirúrgica, a respeito desse reflexo, têm evitado a ocorrência dessa complicação³⁶.

* Professor Adjunto do Departamento de Medicina da UFS, Aracaju, SE.

** Professor do Departamento de Odontologia da UFS, Aracaju, SE.

*** Acadêmicos de Odontologia da UFS, Aracaju, SE.

Revisão histórica

Aschner⁴ e Dagnini¹² descreveram pela primeira vez, no ano de 1908, o reflexo oculocardíaco, após pressão sobre o globo ocular durante intervenção cirúrgica na região orbitária. Após esses relatos, vários autores descreveram casos similares na literatura médica^{1,2,5,6,7,10,13,14,18,-22,27,29,30,33,34,36}.

Antigamente, esse reflexo era usado com finalidade terapêutica para o controle transitório de pacientes portadores de taquicardia atrial paroxística²⁴. O reflexo oculocardíaco^{8,11,20,37} e o reflexo de bradicardia^{16,35,36} fazem parte de um reflexo mais amplo, denominado reflexo trigeminovagal (RTV) devido ao envolvimento do nervo trigêmeo no impulso aferente e à resposta eferente via nervo vago^{8,14,31,36}.

As vias anatômicas desse reflexo foram estudadas inicialmente por Katz e Bigger¹⁹. Em 1970, eles relataram que a secção dos nervos óptico, oculomotor, troclear e abducente na órbita não eliminam o reflexo, sugerindo que a via aferente é o ramo oftálmico do quinto nervo craniano.

Demonstrou-se que a administração endovenosa de drogas anticolinérgicas (atropina e/ou glicopirrolato) é efetiva na prevenção desse reflexo nos atos cirúrgicos realizados na órbita e estruturas circunjacentes²⁶.

Fisiopatologia

O RTV tem sido descrito associado à tração da musculatura extrínseca do olho durante procedimentos cirúrgicos, como o do tratamento de estrabismo^{1,2,3,33,36}, a manipulação cirúrgica na cavidade orbitária vazia²⁰, o tratamento cirúrgico de fraturas do complexo zigomático^{6,30}, a fratura *blowout* da órbita¹¹, a cirurgia craniofacial^{35,36}, a osteotomia maxilar para acesso cirúrgico da base do crânio¹⁸, a diatermia na região da tenda do cerebelo¹⁸, a artroscopia da articulação temporomandibular¹⁶, a cirurgia para tratamento do descolamento de retina⁵ e, também, associado a outras condições como glaucoma agudo, fibrose da musculatura ocular, pressão do globo ocular devido ao hematoma retroorbitário^{5,10,20,21}. Nesses casos, existe uma zona de gatilho para o desencadeamento do RTV³⁵.

As vias anatômicas responsáveis por esse reflexo, foram estudadas por Katz e Bigger¹⁹. Do ponto de vista anatômico (Figura 1), o impulso aferente caminha pelos nervos ciliares longos e curtos até o gânglio ciliar, depois prossegue até o gânglio de Gasser, ao longo da divisão oftálmica do nervo trigêmeo e termina no núcleo sensitivo principal do trigêmeo no assoalho do quarto ventrículo^{11,14,37}. Através de vias polissinápticas da formação reticular, o estímulo aferente atinge o

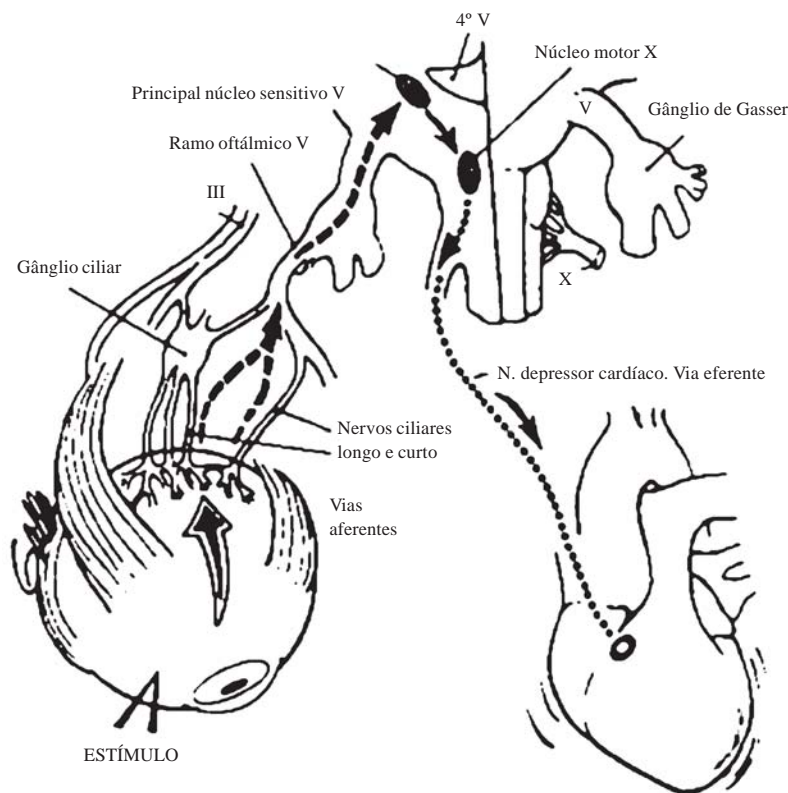


Figura 1 – Vias anatômicas do reflexo trigeminovagal

núcleo motor visceral do nervo vago^{11,25}. O impulso eferente caminha pelo núcleo do nervo vago até o nervo vago depressor cardíaco e desencadeia um ritmo sinusal lento, uma depressão do sistema de condução intracardíaco e uma diminuição da contratilidade do miocárdio, produzindo efeitos negativos no inotropismo e na condução que resultam em bradicardia, ritmo nodal, batimentos ectópicos, fibrilação ventricular e, raramente, assistolia^{14,21,25,36}.

Diagnóstico

O RTV é bastante conhecido pelo anestesiolista, pelo cardiologista, pelo oftalmologista e pelo cirurgião bucomaxilofacial³⁵. Uma vez desencadeado o estímulo, o RTV manifesta-se clinicamente com bradicardia, náuseas e palidez, associado a arritmias cardíacas^{11,20} e, dentre as arritmias, a mais freqüente é a bradicardia sinusal com ou sem escape juncional; porém podem ocorrer ritmo juncional, ritmo atrial ectópico, bloqueio atrioventricular e batimentos bigeminal e nodal⁸. A bradicardia sinusal pode ser acentuada, chegando até mesmo à parada do átrio e à assistolia ou à fibrilação ventricular³².

Os fatores desencadeantes desse reflexo são agrupados em procedimentos anestésicos, cirúrgicos e traumáticos¹¹. A maioria dos pacientes são geralmente saudáveis e jovens, nos quais a monitorização cardíaca e a do pulso não são feitas rotineiramente³⁶. Segundo Miller²⁵, o RTV que ocorre durante um ato cirúrgico sob anestesia geral tem causa multifatorial, que inclui: ansiedade pré-operatória, condução superficial da anestesia geral, hipoxia, hipercarbica, aumento do tônus vagal e uso de drogas como o halotano.

Em relação aos procedimentos intra-operatórios, os estímulos mais significantes no desencadeamento do reflexo são a tração da musculatura extra-ocular, o bloqueio retroocular, a pressão sobre o globo ocular, reparo cirúrgico de estrabismo, o deslocamento da retina e as cirurgias da órbita na ausência do globo

ocular^{8,20}. Finalmente, é conhecido o RTV associado ao traumatismo ocular em pacientes com trauma cranioencefálico e facial¹¹.

É fundamental a monitorização cardíaca e a do pulso na sala operatória para detecção de arritmias e bradicardia, assim como para o reconhecimento das possíveis zonas de gatilho que desencadeiam o referido reflexo³⁶.

Tratamento

Em casos de procedimentos cirúrgicos oftálmicos e de áreas adjacentes, é obrigatória a monitorização contínua do eletrocardiograma e do pulso^{14,21,36}. Em casos de arritmia, o cirurgião deve ser informado e orientado a remover imediatamente a pressão sobre o globo ocular, ou liberar a tração do músculo ocular^{11,14,30}. Em caso de persistência da bradicardia, deve-se administrar atropina, glicopirrolato ou escopolamina intravenosa^{11,14,36}.

A atropina e as substâncias correlatas (Quadro 1) são antagonistas competitivas da acetilcolina em órgãos inervados por nervos colinérgicos pós-ganglionais, na musculatura lisa, no músculo cardíaco e em diversas células glandulares^{15,17}. A atropina é efetiva na prevenção desse reflexo quando administrada por via venosa, nos primeiros trinta minutos do ato cirúrgico, na dose de 15 mcg/kg^{1,11,14,36}. Segundo Ferrari¹⁴, o uso rotineiro de atropina para prevenir esse reflexo é controverso. Foi descrito que a administração intra-ocular de atropina reduziu a incidência do RTV de 90% para 50% em crianças submetidas à cirurgia do estrabismo. O uso pré-operatório de atropina por via intramuscular foi severamente questionado^{1,14,36}. Segundo Stott³⁵, a atropina por via intramuscular não tem demonstrado causar nada além de um mínimo aumento do pulso, aproximadamente 5 batimentos por minuto; portanto, é improvável que tenha algum efeito protetor contra esse reflexo.

O glicopirrolato por via endovenosa é de grande utilidade e tem sido considerado o mais eficaz em impedir o desenvolvimento do RTV^{13,26}. O glicopirrolato

Quadro 1
Análise comparativa da ação de drogas anticolinérgicas

Droga	Dose em (mg)	Duração	FC	Midríase	Trubo GI	Sedação	Secreções
Atropina	0,3						
	0,6	15-30 m	+++	+	--	+	-
Escopolamina	0,3						
	0,6	30-60 m	- 0	+++	-	+++	---
Glicopirrolato	0,1						
	0,3	2-4 h	+ 0	0	---	0	--

FC=Freqüência Cardíaca; GI=gastrointestinal; m=minutos; h=horas; + estimulação; - inibição

é uma amina quaternária de ação prolongada e atua nas sinapses ganglionares do sistema nervoso autônomo, tendo a capacidade de bloquear a transmissão de impulsos através dos gânglios autonômicos^{15,17,23}. É utilizado na dosagem de 0,1 a 0,3 mg/kg^{15,17,23}.

A escopolamina possui os mesmos efeitos farmacológicos da atropina e difere apenas na estrutura da parte de base orgânica da molécula^{17,23}. Possui ação antisialogogo superior a da atropina, porém é menos efetiva na prevenção de bradicardia reflexa durante a anestesia geral, principalmente em crianças^{15,17}. O efeito sedativo da escopolamina é mais pronunciado que o da atropina¹⁵. É utilizada por via venosa, na dose de 0,3 a 0,6 mg/kg^{15,17,23}.

Ferrari¹⁴ refere que nos episódios recidivantes, deve-se injetar lidocaína próxima à musculatura ocular, enquanto se assegura a normocarbia e uma anestesia no plano adequado. Felizmente, esse reflexo apresenta escape vagal e fadiga fácil e rápida.

Profilaxia

É imperativa a prevenção desse reflexo em pacientes que serão submetidos à reconstrução cirúrgica da órbita, às correções de estrabismo, à lesão craniofacial, ou ao deslocamento de retina, à osteotomia maxilar e à cirurgia da musculatura extrínseca ocular^{18,20,30,35}.

A monitoração cardíaca com eletrocardiograma e monitor de pulso são importantes na detecção de arritmia e bradicardia^{14,21,36}. Quando o RTV se desencadeia, a medida inicial é a retirada do estímulo e, caso permaneça a bradicardia, é administrada a atropina por via intravenosa^{11,14,30}.

Taher³⁶ recomenda que nos procedimentos cirúrgicos faciais, durante os quais o reflexo pode ocorrer em qualquer período do ato cirúrgico, as seguintes precauções sejam tomadas:

- 1) pré-medicação intravenosa de atropina ou glicopirrolato;
- 2) monitorização cardíaca;
- 3) eletrocardiograma de rotina no pré-operatório para detecção de anormalidades cardíacas prévias.

Referências

1. ALEXANDER JP: Reflex disturbances of cardiac rhythm during ophthalmic surgery. *Br J Ophthalmol* 59:518-24, 1975.

2. APT L, ISENBERG S, GAFFNEY WL: The oculocardiac reflex in strabismus surgery. *Am J Ophthalmol* 76:533-6, 1973.
3. ARTHUR DS, DEWAR KMS: Anaesthesia for eye surgery in children. *Br J Anaesthesiol* 52:681-2, 1980.
4. ASCHNER B: Ueber einer bisher moca nicht beschriebnen Reflex von Aug auf das Auge. *Wen Klin Wochenschr* 2:1529-30, 1908.
5. BAILEY JH: The oculocardiac reflex: report of a case exhibiting a maked reaction following enucleation of the eye ball. *Am J Ophthalmol* 18:22-5, 1935.
6. BAINTON R, LIZI E: Cardiac asystole complication zygomatic arch fracturer. *Oral Surg Med Oral Pathol* 64:24-7, 1987.
7. BERNARD NA, BAINTON R: Bradycardia and the trigeminalnerve. *J Craniomaxillofac Surg* 18:359-61, 1960.
8. BERLER DK: The oculocardiac reflex. *Am J Ophthalmol* 56:954-6, 1963.
9. BLANC VF, HARDY JF, MILOT J: Oculardiac reflex. A statistical review. *Can Anaesth Soc J* 30:360-8, 1983.
10. BOSOMWORTH PP, ZIEGLER CH, JACOBY J: The oculocardiac reflex in eye muscle surgery. *Anesthesiology* 19:7-10, 1958.
11. CHESLEY LD, SHAPIRO RD: Oculocardiac reflex during treatment of na orbital blowout fracture. *J Oral Maxillofac Surg* 47:522-3, 1989.
12. DAGNINI G: Intorno ad un riblesso provocato in alcuni emplegici collo stimolo della corne e colla pressione sul bulbo oculare. *Bull Sci Med* 8:380-1, 1908.
13. DEWAR KMS, WISHART HY: The oculocardiac reflex. *Proc Royal Soc Med* 69:373-4, 1976.
14. FERRARI LR: Lesão ocular. *Anesth Clin North Am* 1:125-49, 1996.
15. GILMAN AG, GODMAN LS, GILMAN A: As bases farmacológicas da terapêutica. Ed 6. Rio de Janeiro, Guanabara Koogan, 1983, Vol 1, pp 241-2.
16. GOMEZ TM, Van GILDER JW: Reflex bradycardia during TMJ arthroscopy: case report. *J Oral Maxillofac Surg* 49:543-5, 1989.
17. GOTH A: Farmacologia médica. Ed 9. Rio de Janeiro, Guanabara Koogan, 1981, pp 96-106.
18. HOPKINS CS: Bradycardia during neurosurgery. A new reflex. *Anaesthesia* 43:157, 1989.
19. KATZ RL, BRIGGER Jr JT: Oculocardiac reflex from the empty orbit. *Anaesthesia* 33:193-4, 1970.
20. KERR WJ, VANCE JP: Oculocardiac reflex from the empty orbit. *Anaesthesia* 38:883-5, 1983.
21. KIRSCH RE, SAMET P, KUGEL V, AXELROP S: Eletrocardiograph changes during ocular surgery and their preventions by retrobulbar injection. *Arch Ophthalmol*, 58:348-50, 1957.
22. KNOBLOCK R, LORENZ A: Uber ernste komplikationen nach shieloperationen. *Klin Monats Augenh* 14:348-9, 1962.
23. MCCUBBIN TD, BROWN JH, DEWAR KMS, JONES CJ, SPENCE AA: Glycopyrrolate as a premedicant: comparison whith atropine. *Br J Anaesth* 51:885-8, 1979.
24. MICHAUD P: Reflex oculo-cardiaque, observe apres une operation de decollement de la retine par diathermocoagulation. *Bull Soc Ophthalmol (Paris)* 50:136-7, 1938.
25. MILLER NA: Clinical Neuro-Ophtalmology. Ed 4. Baltimore, Williams & Wilkins, 1982, pp 1050-5.
26. MIRAKHUR RK, JONES CJ, DUNDEE JW: Atropine or glycopyrrolate for the prevention of OCR in children undergoing squint surgery. *Br J Anaesthesiol* 54: 1059-60, 1982.

27. MOONIE GT, RESS ET, ELTON D: The oculocardiac reflex during strabismus surgery. *Can Anaesth Soc J* 11:621-2, 1964.
28. RHODE J, CROWN E, BAJARES C, ANSEMI A, CAPRILES M, RIVAS C: A study of eletrocardiografic alterations occuring during operations on the extraocular muscles. *Am J Ophthalmol* 46:367-8, 1958.
29. ROBIDEAUX V: Oculocardiac reflex caused by mild-face disim paction. *Anaesthesiology* 49:433-4, 1978.
30. SHEARER ES, WENSTONE R: Bradycardia during elevation of zygomatic fracture. *Anaesthesia* 42:1207, 1987.
31. SHELLY MP, CHURCH JJ: Bradycardia and facial surgery. *Anaesthesia* 43:422, 1988.
32. SMITH RB, DOUGLAS H, PETRUCAK J: The oculocardiac reflex and sino atrial arrest. *Can Anaesth Soc J* 19:138, 1972.
33. SORENSEN EJ, GILMORE JE: Cardiac arrest during strabismus surgery. *Am J Ophthalmol* 41:748, 1956.
34. STORTEBECKER TP: Post-traumatic oculocardiac syndrome from a neurosurgical point of view. *J Neurosurg* 10:682-5, 1953.
35. STOTT DG: Reflex bradycardia in facial surgery. *Br J Plast Surg* 42:595-7, 1989.
36. TAHER AA: Reflex bradycardia in craniofacial surgery: report of three cases. *Med J Islamic Rep Iran* 5:167-8, 1991.
37. WALSH FB, Hoyt WF: *Clinical Neuro-Ophthalmology*. Ed 3. Baltimore, Willians & Wilkins, 1969, pp 379-82.
38. WELHAF WR, JOHNSON DC: The oculocardiac reflex during extraocular muscle surgery. *Arch Ophthalmol* 73:43-5, 1965.

Original recebido em agosto de 1997

Aceito para publicação em março de 1998

Endereço para correspondência:

Prof. Dr. Carlos Umberto Pereira

Av. Augusto Maynard, 254/404

CEP 49015-380 – Aracaju, SE