

Aneurisma da artéria carótida interna supraclínóidea e dor facial

Relato de caso, fisiopatologia e revisão de literatura

Marcelo Nery Silva*

Serviço de Neurocirurgia do Hospital do Servidor Público Municipal de São Paulo

RESUMO

Diversas são as causas de dor facial. Uma das causas, mesmo que infreqüente, é a presença de aneurisma intracraniano. Essa doença está relacionada com índices alarmantes de morbimortalidade quando ocorre sua ruptura. Por essa razão, o diagnóstico e o tratamento pré-ruptura em pacientes selecionados são desejáveis. Para tanto, o conhecimento das diversas apresentações clínicas é necessário.

Apresenta-se o caso de uma paciente com dor facial esquerda que inicialmente foi tratada como neuralgia trigeminal. Na investigação, diagnosticou-se um aneurisma gigante do segmento comunicante posterior da artéria carótida interna. Após ter sido tratada cirurgicamente, houve remissão completa de sua sintomatologia dolorosa.

Dor facial do tipo da neuralgia trigeminal é apresentação rara de aneurisma intracraniano originário da artéria carótida interna supraclínóide. Os objetivos deste relato são: apresentar mais um tipo de manifestação, ainda que infreqüente, de aneurisma intracraniano antes de sua ruptura; discutir a fisiopatologia da dor facial nesse caso e revisar a experiência da literatura mundial com pacientes com dor facial causada por aneurismas da artéria carótida interna supraclínóidea.

PALAVRAS-CHAVE

Dor facial. Aneurisma intracraniano.

ABSTRACT

Supraclinoid internal carotid artery aneurysm and facial pain. Case report

Facial pain has several causal factors. Among them, even unusual, intracranial aneurysm is related as a cause of facial pain. Aneurysm rupture causes high morbidity and mortality. For this reason, pre-rupture diagnosis and treatment are critical in selected patients. Therefore, knowledge of various clinical presentations is necessary.

It is presented a patient with left facial pain initially treated as trigeminal neuralgia. The investigation disclosed a giant left internal carotid artery aneurysm (posterior communicating segment). After surgical treatment, there was complete remission of the facial pain.

Facial pain as presented by this patient is a rare clinical manifestation of a supraclinoid internal carotid artery aneurysm. The related pathophysiology of facial pain is discussed.

KEYWORDS

Facial pain. Intracranial aneurysm.

Introdução

A maior parte dos aneurismas intracranianos é diagnosticada após episódios únicos ou repetidos de hemorragia subaracnóidea, situação já bastante discutida na literatura mundial e reconhecida como uma condição devastadora do ponto de vista anatômico e funcional, acometendo indivíduos em plena capacidade produtiva, com alto índice de morbidade e de mortalidade. Com o advento e a divulgação de técnicas modernas de neuroimagem, como a angiografia por

ressonância e a angiotomografia tridimensional, muitos pacientes têm se beneficiado com o diagnóstico precoce, antes do rompimento dessas lesões vasculares. Além disso, elevado grau de suspeita clínica é necessário para o diagnóstico quando a sintomatologia está relacionada com o episódio franco de ruptura, quando ocorrem as chamadas hemorragias sentinelas e quando a forma de apresentação é, pelo menos, pouco freqüente ou diferente da habitual.

Em geral, os aneurismas que ainda não se romperam são diagnosticados esporadicamente em angiografias

* Médico neurocirurgião do Serviço de Neurocirurgia do Hospital do Servidor Público Municipal de São Paulo.

realizadas por outras razões (investigação de cefaléias, epilepsia, tumores, má-formações arteriovenosas), em achados coincidentes na investigação de aneurismas que se romperam, ou ainda, quando, por sua dimensão, manifestam-se como tumores (lesões mecânicas). Nesse último caso, as manifestações clínicas estão relacionadas com o tamanho e a localização da lesão (em geral, os nervos cranianos são os primeiros a ser acometidos). Um subgrupo de pacientes apresenta sintomas e sinais agudos ou crônicos dependentes da presença de inflamação local, trombose ou expansão do aneurisma¹¹.

Apresentamos um caso raro de aneurisma de artéria carótida interna supraclínóidea no qual a principal manifestação clínica foi dor facial. Discutem-se dois aspectos: a apresentação clínica e a fisiopatologia da dor facial relacionada ao caso.

Relato do caso

Paciente de 49 anos de idade, sexo feminino, cor negra, procurou o serviço de emergência do Hospital do Servidor Público Municipal queixando-se de dor em peso, de forte intensidade, localizada na hemiface esquerda, principalmente na região maxilar e na região periorbitária, que piorava com esforço físico e tosse. Referia que essa dor já a incomodava havia quatro meses antes dessa internação e que, no início, se apresentava como choques de curta duração (poucos segundos) sem zonas ou manobras de gatilho, melhorando com analgésicos comuns. Nesse período, as características dolorosas mudaram-se gradualmente, tornando-se de forte intensidade, melhorando apenas com a utilização de analgésicos opióides. Relatava ainda que, havia 20 anos, experimentou episódio súbito de cefaléia holocraniana de forte intensidade sem perda de consciência ou vômitos. Naquela época, o exame do líquido cefalorraquiano não mostrou alterações, sendo tratada como crise de enxaqueca. Permaneceu assintomática desde então. Não foi investigada com angiografia naquela ocasião.

A paciente tinha hipertensão controlada com dieta pobre em sal e clortalidona (50 mg/dia); tinha o hábito de fumar (20 cigarros/dia havia 20 anos) e era etilista social. Negava antecedentes de trauma, migrânea ou doença cerebrovascular.

O exame físico inicial mostrava uma paciente tensa, fácies hipocrática, sem alterações do equilíbrio ou da sensibilidade. Havia déficit incompleto de força muscular no dimídio direito. Não havia distúrbio dos reflexos profundos, superficiais ou axiais da face. O exame dos nervos cranianos não demonstrou déficit da olfação ou da acuidade visual; campos visuais pela confrontação e exame do fundo do olho eram normais.

Notou-se suave diminuição da fenda palpebral esquerda (ptose palpebral parcial) que, segundo a paciente, era constitucional (presente desde sua infância). As pupilas mediam 5 mm, eram simétricas, e os reflexos fotomotor e córneo-palpebral direto e consensual encontravam-se preservados. Não havia hipo ou anidrose facial. Demais nervos cranianos não apresentavam anormalidades.

Exames complementares da esfera bioquímica, hematológica e radiológica do tórax eram normais.

Para tratamento da dor, introduzimos carbamazepina 600 mg/dia e paracetamol. Progressivamente, ao final de uma semana, houve melhora acentuada e a paciente passou a suportar os episódios dolorosos.

A dor nos chamou a atenção porque atingia o território do nervo trigêmeo esquerdo (ramo maxilar e oftálmico, nessa ordem de intensidade), porém não havia critério suficiente para defini-la como neuralgia trigeminal clássica e necessitava-se, portanto, de melhor investigação.

A tomografia computadorizada do crânio mostrou, na fase pré-contraste, uma lesão arredondada de 35 mm em seu maior diâmetro localizada na região paraclínóide esquerda, sem lesão óssea adjacente (Figura 1). Na fase contrastada, houve um realce heterogêneo no interior dessa lesão, porém com acentuada captação do contraste em sua periferia, tornando seus limites mais nítidos em relação às estruturas normais da região (artéria carótida interna, processo clinóide, borda tentorial e seio cavernoso esquerdo). A ressonância confirmou a relação anatômica da lesão com estruturas adjacentes citadas acima, além de sinal *flow-void* circundado de zonas de hiper e de hipossinal no interior, sugestivas de trombo organizado (Figura 2). A paciente foi submetida à angiografia cerebral que revelou múltiplos aneurismas, assim descritos: aneurisma da artéria carótida interna esquerda em seu segmento comunicante posterior; aneurismas de artéria carótida interna direita bilobado no segmento comunicante posterior e no segmento oftálmico, do tipo hipofisária superior paraclínóide (Figura 3).

Suspeitando que o aneurisma localizado à esquerda era o responsável pela sintomatologia, essa lesão foi abordada, em primeira instância, ocluindo-a e esvaziando-se o seu conteúdo. De acordo com a estimativa cirúrgica, media aproximadamente 40 mm em seu maior diâmetro, originando-se no segmento comunicante posterior da artéria carótida interna, com colo medindo aproximadamente 6 mm e corpo e fundo voltados póstero-lateralmente sobre o teto do seio cavernoso (espaço póstero-superior) e aderidos à borda tentorial paraclínóide. Após três meses, os aneurismas restantes também foram ocluídos sem intercorrências. A paciente evoluiu bem em ambos os períodos pós-operatórios, retornando às suas atividades regulares duas semanas após a segunda cirurgia, sem dor e, portanto, não necessitando de analgésicos.

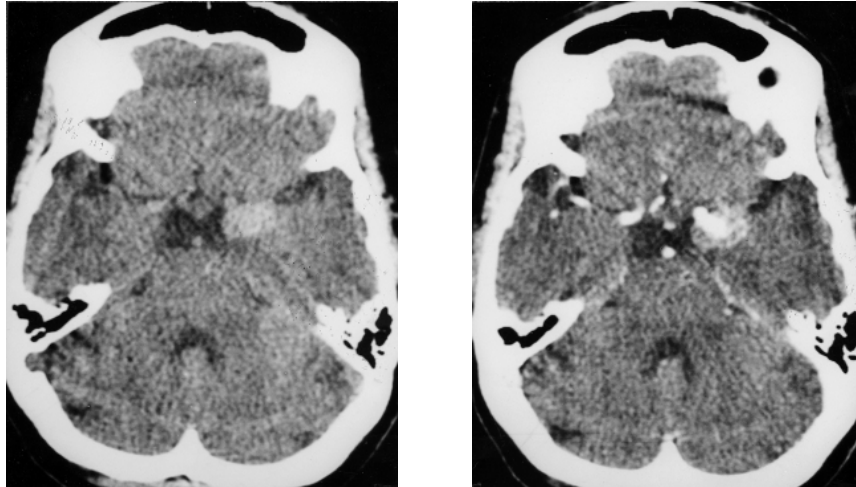


Figura 1 – À esquerda, tomografia computadorizada na fase pré-contraste demonstrando lesão arredondada ocupando a cisterna carotídea esquerda; à direita, fase contrastada demonstrando captação heterogênea do contraste.

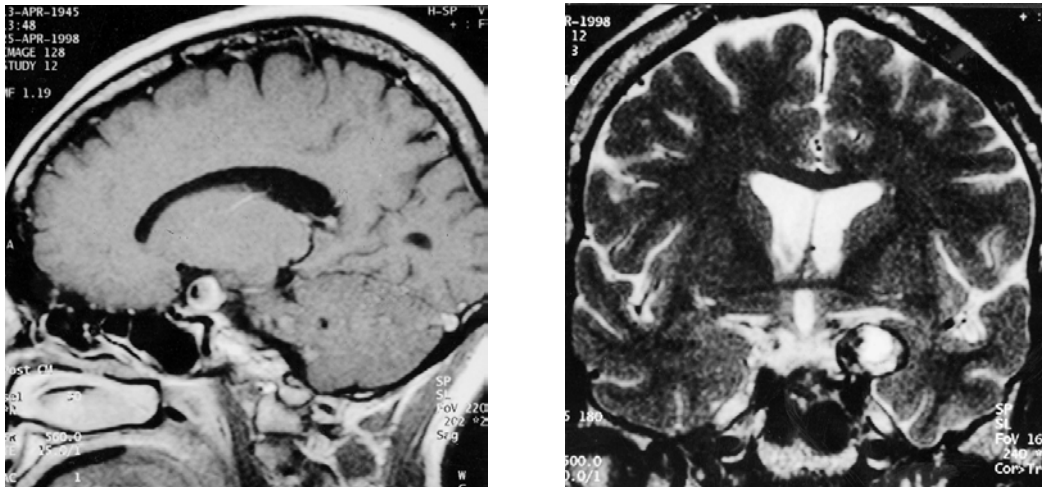


Figura 2 – Ressonância magnética do crânio. Observam-se sinais de flow-void, sugestivos de trombo organizado no interior da lesão.

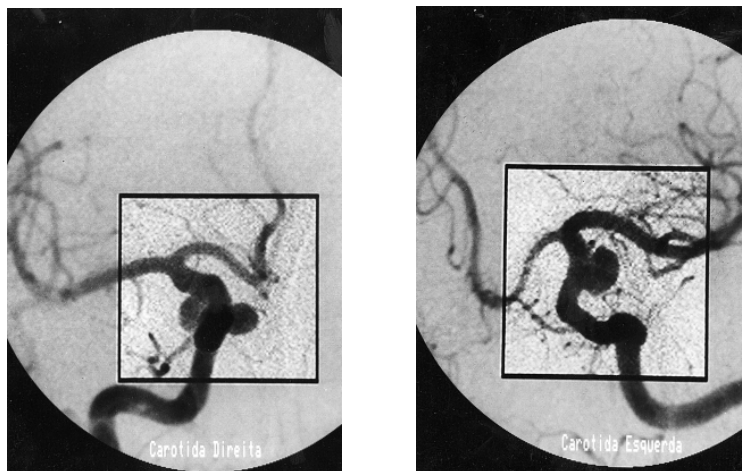

Figura 3 – Angiografia mostrando aneurismas da artéria carótida interna esquerda no segmento comunicante posterior e da artéria carótida interna direita nos segmentos comunicante posterior e hipofisária superior.

Discussão

Na prática clínica, a neuralgia trigeminal clássica (*tic douloureux*) é uma das causas mais frequentes de dor facial. Caracteristicamente, a dor é recorrente, paroxística, intensa e de curta duração, com ou sem zona de gatilho. De acordo com Dandy⁴ e, mais recentemente, Jannetta⁶, é causada pela presença de alças vasculares que pulsam continuamente sobre o nervo trigêmeo em sua zona de entrada da raiz dorsal (*dorsal root entry zone*), região em que ocorre junção da mielina central com a periférica. Estudos *post-mortem* de pacientes com neuralgia trigeminal demonstram essa alteração. Nas descompressões neurovasculares para tratamento da neuralgia trigeminal, a artéria cerebelar superior é a que mais freqüentemente se encontra pulsando sobre o nervo. Outros vasos e outras lesões podem estar implicados como causadores de neuralgia trigeminal, como a artéria cerebelar anterior-inferior, a veia petrosa de Dandy e a má-formação arteriovenosa da fossa posterior¹⁰. Alterações anatômicas semelhantes são encontradas em outros grupos neurovasculares da fossa posterior do crânio provocando o espasmo hemifacial, a neuralgia do glossofaríngeo e a hipertensão arterial⁷.

Aneurismas intracranianos podem causar dor facial. Geralmente essas lesões localizam-se na fossa posterior do crânio, no seio cavernoso ou em sua adjacência. Quando essas lesões se localizam no seio cavernoso podem determinar a síndrome paratrigeminal de Raeder. Nessa rara síndrome, descrita em 1924, ocorre dor facial intensa com paralisia do simpático ocular, ocasionando ptose palpebral e miose ipsilaterais à lesão, podendo, também, um ou mais nervos cranianos estar envolvidos^{5,8}. Algumas condições podem ter relação causal com essa síndrome, como hipertensão arterial, traumas leves, arteriosclerose e migrânea. Diversas publicações já trataram da descrição dessa doença e de sua relação com aneurismas da artéria carótida interna intracavernosa^{1,2,5,8}.

A paciente em discussão apresentava dor facial que acometia os territórios dos ramos maxilar e oftálmico do nervo trigêmeo e que, do ponto de vista clínico, foi considerada atípica, principalmente por suas características com relação ao tipo de dor (“em peso”) e à ausência de zona de gatilho, apesar de esta última não estar presente em grande parte de pacientes com neuralgia trigeminal essencial. Dessa forma, a possibilidade desta paciente apresentar neuralgia trigeminal clássica tornou-se remota. Dor facial constitui uma das principais características da síndrome paratrigeminal, porém, apesar de podermos considerar que havia ptose palpebral em nosso caso, não notamos miose em

momento algum de sua evolução, fato que também afasta a síndrome de Horner. Clinicamente, a oftalmoplegia dolorosa (síndrome de Tolosa-Hunt) e a enxaqueca oftalmoplégica (enxaqueca associada) poderiam fazer parte do diagnóstico diferencial¹². A investigação revelou um aneurisma gigante (> 25 mm) da artéria carótida interna em seu segmento comunicante posterior. Tipicamente, aneurismas nessa localização costumam apresentar-se principalmente com lesão do nervo oculomotor. Nesse caso, dor facial é apresentação atípica e rara para a doença descrita nessa localização.

Em 1980, Leopold e cols.⁹ descreveram um caso de um homem de 62 anos que apresentava dor facial paroxística e recorrente no qual a investigação demonstrou um aneurisma de artéria comunicante posterior. Em 1982, Broggi e Franzini³, estudando os efeitos da rizotomia por radiofreqüência em pacientes com dor facial de diversas etiologias, encontraram um paciente com aneurisma de artéria comunicante posterior. Contudo, a patofisiologia da dor facial nesses casos permanece no âmbito da especulação. Aneurismas localizados no compartimento anterior do círculo de Willis podem se manifestar com dor facial retroorbitária, ou simplesmente por cefaléia causada por trombose, ou por expansão natural do aneurisma, ou somente por processo inflamatório ao redor da lesão com irritação meníngea secundária. Em nosso caso, acreditamos que a transmissão da pulsação intermitente do aneurisma aos ramos oftálmico e maxilar do nervo trigêmeo tenha sido a responsável pelo aparecimento de dor facial paroxística. De acordo com nossa pesquisa, esse é o quarto caso descrito na literatura e o primeiro em literatura de língua portuguesa.

Aspectos clínicos detalhados são de extrema importância para o diagnóstico de doenças neurológicas, até mesmo dos aneurismas intracranianos que, quando apresentam algum sintoma, necessitam de diagnóstico e tratamento precoces. Diagnósticos realizados somente com metodologia de imagem demonstram, em sua maioria, deficiência na etapa semiótica. Portanto, torna-se importante incluir dor facial paroxística como sintomatologia, ainda que infreqüente, de aneurisma intracraniano localizado na artéria carótida supraclínóide. Nosso caso corrobora a teoria de Dandy e Jannetta de que pulsações vasculares intermitentes sobre o nervo trigêmeo são responsáveis por dor facial paroxística. Entretanto, acreditamos que lesões vasculares mais periféricas, localizadas além da zona de entrada da raiz dorsal, podem-se manifestar com neuralgia trigeminal. Possivelmente, estudos subseqüentes serão necessários para estabelecer definitivamente essa relação.

Referências

1. BODROSSIAN EH: Raeder's syndrome. Arch Ophthalmol 48:620-3, 1952.
2. BONIUK M, SCHLEZINGER NS: Raeder's paratrigeminal syndrome. Am J Ophthalmol 54:1074-84, 1962.
3. BROGGI G, FRANZINI A: Radiofrequency trigeminal rizotomy in treatment of symptomatic non-neoplastic facial pain. J Neurosurg 57:483-6, 1982.
4. DANDY WE: Treatment of trigeminal neuralgia by the cerebellar route. Ann Surg 7:87-96, 1932.
5. JAIN DC, AHUJA GK, GOULATIA RK: Intracranial internal carotid artery aneurysm as a cause of Raeder's syndrome. Surg Neurol 16:357-9, 1981.
6. JANNETTA PJ: Structural mechanisms of trigeminal neuralgia. Arterial compression of the trigeminal nerve at the pons in patients with trigeminal neuralgia. J Neurosurg 26:159-62, 1967.
7. JANNETTA PJ: Selection criteria for the treatment of cranial rhizopathies by microvascular decompression (Honored guest lecture). Clin Neurosurg 44:69-78, 1996.
8. KASHIHARA I, YAMAMOTO H, YAMANO K: Raeder's syndrome associated with intracranial internal carotid artery aneurysm. Neurosurgery 20:49-51, 1987.
9. LEOPOLD NA, HIRSH LF, RAY T: Paroxysmal facial neuralgia secondary to a posterior communicating artery aneurysm. Surg Neurol 14:221-3, 1980.
10. MENDELOWITSCH A, RADUE EW, GRATZL O: Aneurysm, arteriovenous malformation and arteriovenous fistula in posterior fossa compression syndrome. Eur Neurol 30:338-42, 1990.
11. RAPS EC, ROGERS JD, GALETTA SL, SOLOMON RA, LENNIHAN L, KLEBANOFF LM, FINK ME: The clinical spectrum of unruptured intracranial aneurysms. Arch Neurol 50:265-8, 1993.
12. ZINGALE A, CHIARAMONTE I, MANCUSO P, CONSOLI V, ALBANESE V: Craniofacial pain and incomplete oculomotor palsy associated with ipsilateral primitive trigeminal artery. J Neurol Sci 37:251-5, 1993.

Original recebido em janeiro de 2000

Aceito para publicação em maio de 2000

Endereço para correspondência:

Marcelo Nery Silva

Rua Vergueiro, 3086/cj. 121

CEP 04102-001 – São Paulo, SP

E-mail: marcelo.reiko@originet.com.br