

# **Fístula líquórica nasal espontânea associada a papiloma de plexo coróide do IV ventrículo**

## **Relato de caso e revisão de literatura**

Sergio Henrique do Amaral, Sérgio Listik, Clemente Augusto de Brito Pereira, Marcelo Nery Silva

Departamento de Neurocirurgia do Complexo Hospitalar Heliópolis. São Paulo, SP

### **RESUMO**

*Os papilomas do plexo coróide são causas reconhecidas de hidrocefalia e hipertensão intracraniana. Se esse tumor está associado ou não à superprodução de líquido cefalorraquiano, é questão que permanece parcialmente respondida na literatura. A tendência é reconhecer que ocorre aumento do volume de LCR na presença dessas lesões. Apresentamos um paciente adulto jovem, cuja queixa era de cefaléia e rinorréia bilateral de ocorrência espontânea há seis meses de sua internação. Concomitantemente, apresentou episódios de crise convulsiva tônico-clônica generalizada uma semana antes da admissão hospitalar, fato que o levou a requisitar serviço médico. Além disso, havia paresia do nervo abducente esquerdo (congenita) e verificou-se, por meio de observação direta, a presença de drenagem nasal espontânea de líquido cristalino. Os exames neurorradiológicos evidenciaram a presença de um tumor de IV ventrículo com hidrocefalia e uma falha óssea na parede posterior do seio frontal direito, além de sela vazia. No primeiro tempo, o paciente foi submetido à ressecção microcirúrgica completa do tumor, cujo exame anatomopatológico revelou ser um papiloma de plexo coróide. Em um segundo tempo, o defeito ósseo foi corrigido diretamente, havendo resolução completa dos sintomas. Na revisão de literatura, encontramos apenas 2 casos de pacientes com fístula líquórica nasal espontânea associada a papiloma de plexo coróide do IV ventrículo. Este relato visa evidenciar, mais uma vez, que a superprodução líquórica pelo papiloma de plexo coróide pode ser um fator causal possível de fístula líquórica.*

### **PALAVRAS-CHAVE**

*Fístula líquórica nasal. Papiloma de plexo coróide. Hiperprodução líquórica.*

### **ABSTRACT**

**Spontaneous nasal CSF fistula associated to choroid plexus papilloma. Case report**  
*Choroid plexus papilloma has been recognized as a cause of hydrocephalus and intracranial hypertension. If these tumors are associated or not to CSF overproduction, remains partially answered in the literature. The trend has been towards recognizing an increase in CSF volume when those lesions are present.*

*We present a case of a young adult complaining of headaches and spontaneous bilateral rhinorrhea for six months prior to admission and a single generalized epileptic seizure that brought him to medical attention. Neurological examination was unremarkable except for left abducens nerve palsy (congenital) and for spontaneous nasal leakage of an aqueous fluid identified through direct observation. The neuroimaging investigation, besides an empty sella, a fourth ventricle tumor with hydrocephalus and a defect at the posterior wall at the right side of frontal sinus were demonstrated. On the first step of treatment, the patient was submitted to a complete microsurgical tumor resection which showed to be a choroid plexus papilloma at pathological examination. The second step consisted in a direct correction of the frontal sinus bone defect. The postoperative outcome was very good with complete remission of symptoms.*

*In our clinical review, only two cases of nasal CSF fistula associated with fourth ventricle choroid plexus papilloma was found. The goal of this report is to describe once more the CSF overproduction by choroid plexus papilloma and that this phenomenon may be a possible cause of CSF fistulas.*

### **KEYWORDS**

*Spontaneous nasal CSF fistula. Choroid plexus papilloma. CSF overproduction.*

## Introdução

Em geral, as fistulas liquóricas são classificadas quanto a sua etiologia em traumáticas e espontâneas. As fistulas traumáticas se apresentam quase sempre permeadas de uma história clínica que caracteriza a presença do fator trauma, ocorrendo com maior incidência que as espontâneas, cujo fator ou fatores causais associados nem sempre são tão evidentes na anamnese ou, até mesmo, em exames complementares.

Diversos fatores podem estar relacionados às lesões dos envoltórios meníngeos, associados ou não à hipertensão intracraniana. Tumores intracranianos e hidrocefalias se apresentam em grande parte com sintomas e sinais de hipertensão intracraniana, constituindo-se causas eventuais de fistulas liquóricas espontâneas. Os tumores do plexo coróide (papilomas ou carcinomas) manifestam-se com hipertensão intracraniana, ou pela simples presença de lesão que ocupa espaço (tumores gigantes), ou pela hidrocefalia associada. Essas lesões evoluem com hidrocefalia por obstrução ao fluxo liquórico ou por desequilíbrio entre produção e absorção do líquido cefalorraquiano. Vários estudos descrevem a associação entre papiloma de plexo coróide e produção aumentada de líquido cefalorraquiano com conseqüente hipertensão intracraniana, como os de Gudeman e cols.<sup>6</sup> e McComb<sup>9</sup>. Poucos correlacionam, entretanto, superprodução liquórica com hipertensão intracraniana e manifestações clínicas secundárias a esse binômio. Em nossa revisão encontramos apenas 2 casos de papiloma de plexo coróide associado à rinorréia espontânea, descritos por Vigoroux<sup>14</sup> e Lamberts<sup>7</sup>.

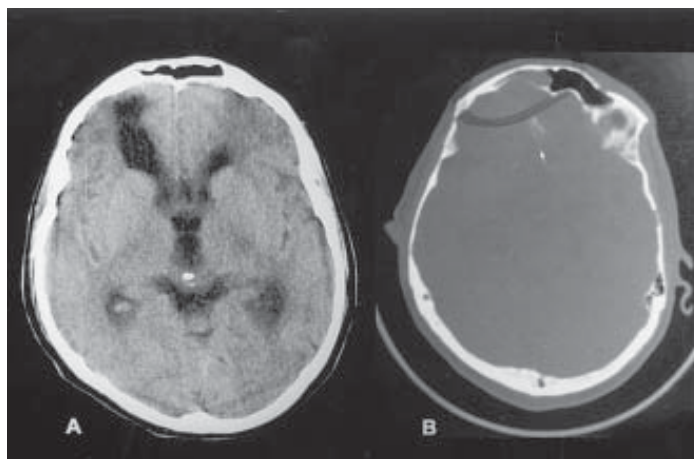
Este relato demonstra mais um caso no qual tal associação pode ser evidenciada, reforçando a hipótese de que o papiloma do plexo coróide é fator responsável direto pela superprodução liquórica.

## Relato do caso

Paciente de 30 anos de idade, do sexo masculino, caucasiano, procurou a Unidade Ambulatorial do Hospital Heliópolis queixando-se de cefaléia frontal latejante de intensidade progressiva havia seis meses. Conjuntamente, apresentava rinorréia bilateral, predominante à esquerda, de alto débito. Uma semana antes da internação apresentou três episódios de crise epiléptica tônica-clônica generalizada e confusão mental, caracterizada por desorientação no tempo e no espaço. Não havia antecedentes de trauma, infecção do sistema nervoso central ou quadro similar prévio. Havia antecedentes de etilismo (abstêmio há dois anos) e de sinusopatia crônica.

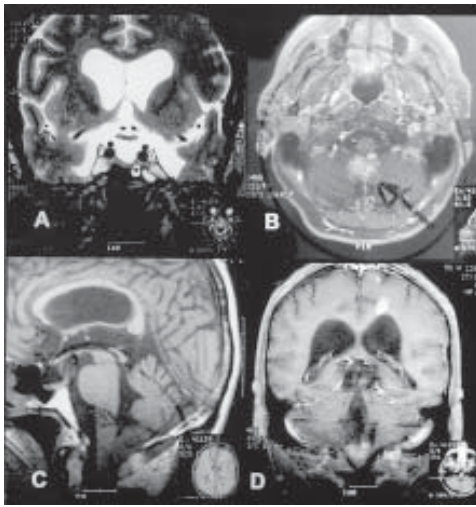
O exame neurológico evidenciava desorientação no tempo e no espaço, parestesia do VI nervo craniano esquerdo (congenita) e rinorréia espontânea bilateral, predominante à esquerda, cristalina, de alto débito e que se intensificava na posição ortostática, sugerindo o diagnóstico de fistula liquórica nasal.

Os exames laboratoriais de rotina apresentavam padrões normais. A tomografia computadorizada do crânio evidenciou dilatação ventricular (largura do corno temporal = 4 mm; índice bicaudado / bifrontal = 0,49), área hipodensa hipocaptante frontal direita e solução de continuidade da parede posterior do seio frontal direito (Figura 1). Tanto a cisternotomografia como a rinofibroscopia mostraram-se ineficazes em localizar precisamente a fistula. A ressonância magnética de crânio com estudo de fluxo liquórico evidenciou, além dos achados já descritos na tomografia, sela turca vazia, fluxo liquórico normal, com pouca turbulência no interior do III ventrículo e dos ventrículos laterais, e uma lesão tumoral no IV ventrículo, medindo, em milímetros, 18 x 28 x 25, com sinal intermediário em todas as



**Figura 1** – A) Tomografia computadorizada de crânio evidenciando dilatação ventricular e lesão hipodensa frontal direita. B) Aquisição com janela óssea evidenciando solução de continuidade da parede posterior do seio frontal direito.

seqüências e captação heterogênea de contraste paramagnético (Figura 2).



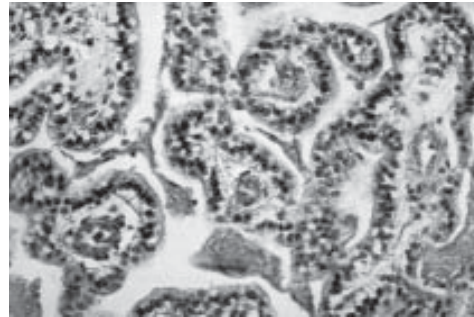
**Figura 2** – A) Ressonância magnética de crânio, corte coronal, com seqüência ponderada em T2, evidenciando sela turca vazia e dilatação ventricular. B) Corte axial, com seqüência ponderada em T1 e após contraste, mostrando lesão tumoral hipercaptante, heterogênea, no limite caudal do IV ventrículo. C) Corte sagital, com seqüência ponderada em T1, mostrando lesão tumoral com sinal intermediário, no limite inferior do IV ventrículo, obstruindo o forame de Magendie. D) Corte coronal, com seqüência ponderada em T1 e após contraste, mostrando lesão tumoral hipercaptante, heterogênea, na porção inferior do IV ventrículo.

A fistula liquórica foi atribuída à hipertensão intracraniana secundária ao aumento de volume liquórico intracraniano, seja por retenção deste no sistema ventricular (obstrução das vias de circulação liquórica no IV ventrículo pela presença do tumor) ou por possível superprodução liquórica (hipótese que dependia da natureza histológica da lesão do IV ventrículo).

O paciente foi submetido à ressecção microcirúrgica completa da lesão na fossa posterior com o objetivo de restabelecer a pressão intracraniana e, com isso, ocluir indiretamente a fistula na fossa anterior do crânio. Durante o procedimento microcirúrgico, visibilizou-se um tumor situado na linha média, de cor amarelo-esbranquiçado, friável, situado no interior do IV ventrículo.

O paciente evoluiu com meningite bacteriana no pós-operatório, diagnosticada com exame do líquor (120 células/mm<sup>3</sup>, sendo 75% de polimorfonucleares; proteínas = 206 mg/dl; glicose = 21 mg/dl) e que foi devidamente tratada com vancomicina (2 g/dia) e ceftriaxona (4 g/dia) durante 21 dias.

O exame anatomopatológico evidenciou uma lesão com aspecto microscópico semelhante a plexo coróide normal, com células regulares dispostas sobre um estroma fibrovascular, sem atividade mitótica, estabelecendo o diagnóstico final de papiloma do plexo coróide (Figura 3).



**Figura 3** – Aspecto histológico do papiloma do plexo coróide, que imita a arquitetura celular do plexo coróide normal.

Após 30 dias de acompanhamento pós-operatório, notou-se que não havia modificação em relação ao débito liquórico nasal, optando-se pela correção direta do defeito na fossa anterior do crânio com reforço de retalho vascularizado de pericrânio. Durante ato cirúrgico, visibilizou-se uma falha na lâmina óssea posterior do seio frontal do lado direito, com encefalomeningocele de aproximadamente 3 cm de diâmetro, ocupando o interior do seio frontal. Corrigidas as lesões, houve resolução clínica completa, recebendo alta hospitalar após dois meses de terapia, permanecendo assintomático até então.

## Discussão

A incidência de fistula liquórica espontânea é de aproximadamente 30%. Ocasionalmente está associada a hipertensão intracraniana, sinusopatias crônicas, sela vazia e agenesia do assoalho da fossa anterior. Os demais casos se devem às causas traumáticas.

A localização da fistula é geralmente obtida sem dificuldade, tendo em vista que em 90% dos casos é evidenciada com tomografia computadorizada de crânio, contrastada com cortes coronais finos da fossa anterior. Nos demais casos, a cisternotomografia, que é o método diagnóstico de escolha, em geral determina a localização. É importante ressaltar que, no caso apresentado, a localização exata da fistula não foi possível em nenhum tipo de estudo diagnóstico e que a lesão tumoral do IV ventrículo não foi visibilizada na

tomografia computadorizada, tendo sido fundamental a ressonância magnética para o seu diagnóstico.

O papiloma do plexo coróide é um tumor raro, correspondendo de 0,4% a 1% de todos os tumores cerebrais, sendo mais freqüente na infância (70% dos casos), acometendo principalmente os ventrículos laterais, e menos freqüente na idade adulta (30% dos casos), quando acomete geralmente o IV ventrículo. É facilmente identificado pela tomografia computadorizada contrastada ou pela ressonância magnética como uma lesão volumosa, intraventricular e hipercaptante.

O caso aqui descrito é de um paciente com antecedentes de etilismo e sinusopatia crônica, com história de rinorréia espontânea há seis meses, cuja investigação evidenciou um tumor do IV ventrículo, sem obstrução significativa do sistema ventricular. O resultado do estudo anatomopatológico dessa lesão foi papiloma do plexo coróide.

A principal discussão é sobre a causa da rinorréia espontânea. Não é possível determinar qual a real causa da fistula: se pós-traumática (embora, mesmo sendo alcoólico, tenha negado tais antecedentes), se pela sinusopatia, se por hipertensão intracraniana ou se houve contribuição de todos esses fatores concomitantemente.

Nossa opinião é de que o paciente, provavelmente, possuía na região frontal direita uma área de fistula potencial, seja pela sinusopatia ou por trauma prévio (área frontal hipodensa e hipocaptante subjacente) que rompeu quando submetida à hipertensão intracraniana prolongada.

Nos exames complementares foram encontrados sinais de hipertensão intracraniana crônica, como sela vazia e dilatação ventricular. O mecanismo que explica a formação de ambos os sinais (transmissão do pulso de pressão do tipo “martelo d'água”) é também o fator responsável pelo desenvolvimento da fistula líquórica<sup>3,15</sup>.

A hipertensão intracraniana deste caso foi provavelmente devida ao aumento do volume líquórico intracraniano. A ressonância magnética com estudo de fluxo líquórico não evidenciou nenhum sinal de obstrução no trajeto deste. Portanto, o fator desencadeante da fistula foi, provavelmente, a superprodução de líquido cefalorraquiano pelo papiloma.

A hipersecreção de líquido pelo papiloma do plexo coróide é um fato notório, aceito, comprovado clinicamente, como descrito por Gudeman e cols.<sup>6</sup>, Barge e cols.<sup>1</sup>, e Turcotte e cols.<sup>13</sup>, e também por estudos neuropatológicos, como o descrito por Ghatak e cols.<sup>5</sup> e Milhorat e cols.<sup>10</sup>. Porém, existem relatos de papiloma do plexo coróide que não hipersecretam líquido, como descrito por Sahar e cols.<sup>12</sup>. Atualmente, parece ser consenso que a etiologia da ventriculomegalia encontrada nos pacientes portadores de papiloma de plexo coróide se deve a uma interação entre a hipersecreção líquórica e uma parcial restrição ao fluxo líquórico, com ênfase à primeira causa. Porém, a associação do papiloma

do plexo coróide com fistula líquórica espontânea é infreqüente e, na literatura, há somente dois casos descritos, um por Vigouroux<sup>14</sup> e outro por Lamberts<sup>7</sup>.

## Conclusão

Este relato demonstra que:

1. As fistulas líquóricas espontâneas podem estar relacionadas, do ponto de vista fisiopatológico, a lesões adjacentes e a lesões distantes;
2. Os papilomas de plexo coróide estão associados ao aumento do volume líquórico mediante aumento direto da produção;
3. A associação entre papiloma do IV ventrículo e fistula líquórica espontânea, apesar de rara, não deve ser esquecida.

## Referências

1. BARGE M, BENABID AL, DE ROUGEMONT J, CHIROSSEL JP: Hyperproduction of CSF in choroid plexus papillomas in children. *Neurochirurgie* 22:639-44, 1976.
2. BIGNER DD, McLENDOM RE, BRUNER JM: Russel & Rubinstein's pathology of tumors of the Nervous System. London, Arnold, 1998.
3. BJERRE P: The empty sella. A reappraisal of etiology and pathogenesis. *Acta Neurol Scand (Suppl)* 130:1-25, 1990.
4. FISHMAN RA: Cerebrospinal Fluid in Diseases of the Nervous System. Pennsylvania, Saunders, 1992.
5. GHATAK NR, McWHORTER JM: Ultrastructural evidence for CSF production by a choroid plexus papilloma. *J Neurosurg* 45:409-15, 1976.
6. GUDEMAN SK, SULLIVAN HG, ROSNER MJ, BECKER D: Surgical removal of bilateral papilloma of the choroid plexus of the lateral ventricles with resolution of hydrocephalus. *J Neurosurg* 50:677-82, 1979.
7. LAMBERTS AE: Choroid plexus papilloma with cerebrospinal fluid rhinorrhea. *Surg Neurol* 22:576-8, 1984.
8. LEVIN VA: Cancer in the Nervous System. New York, Churchill Livingstone, 1996.
9. McCOMB JG: Recent research into the nature of cerebrospinal fluid formation and absorption. *J Neurosurg* 59:369-83, 1983.
10. MILHORAT TH, HAMMOCK MK, DAVIS DA, FENSTERMACHER JD: Choroid plexus papilloma. I. Proof of cerebrospinal fluid overproduction. *Childs Brain* 2:273-89, 1976.
11. REKATE HL, ERWOOD S, BRODKEY JA, CHIZECK HJ, SPEAR T, KO W *et al.*: Etiology of ventriculomegaly in choroid plexus papilloma. *Pediatr Neurosci* 12:196-201, 1985-86.
12. SAHAR A, FEINSOD M, BELLER AJ: Choroid plexus papilloma: hydrocephalus and cerebrospinal fluid dynamics. *Surg Neurol* 13:476-8, 1980.

13. TURCOTTE JF, COPTY M, BEDARD F, MICHAUD J, VERRET S: Lateral ventricle plexus papilloma and communicating hydrocephalus. *Surg Neurol* 13:143-6, 1980.
14. VIGOUROUX A: Ecoulement de liquid cèphalo-rachelein. Hydrocèphalie papilloma des plexus choroïdes de IV Ventricle. *Rev Neurol* 16:281-5, 1908.
15. WEISBERG LA, HOUSEPIAN EM, SAUR DP: Empty sella syndrome as complication of benign intracranial hypertension. *J Neurosurg* 43:177-80, 1975.

*Original recebido em janeiro de 2001*  
*Aceito para publicação em maio de 2001*

***Endereço para correspondência:***

*Sergio Henrique do Amaral*  
*Avenida Miruna, 327 – ap. 93*  
*CEP 04084-001 – São Paulo, SP*  
*E-mail: shamaral@uol.com.br*