Arq Bras Neurocir 21(3-4): 99-102, 2002

Drenagem estereotáxica dos hematomas intracerebrais com rt-PA

Paulo César S. Francisco, Jean Louis Schoepfer***

CENA – Centro Neurológico Anápolis. Hospital Evangélico Goiano

RESUMO

Foi realizado um estudo retrospectivo de 24 pacientes portadores de hemorragia cerebral espontânea (ganglionar, mesencefálica ou ganglionar-mesencefálica e lobar) em que se excluiu a presença de aneurismas ou más-formações arteriovenosas. Todos os pacientes tinham alteração do estado de consciência, porém nenhum com sinais de decerebração. O tamanho dos hematomas variou de 30 ml a 100 ml. Os pacientes foram submetidos à drenagem inicial, por punção estereotáxica, do hematoma; após controle tomográfico, rt-PA foi administrado através de cateter para o interior do hematoma residual.

Os resultados obtidos comprovaram que, apesar de muitas controvérsias na literatura, este método de tratamento é viável em nosso meio. Obteve-se melhora do nível de consciência em 40% dos pacientes; em nenhum ocorreu piora do quadro clínico em decorrência do tratamento utilizado, com mínimo índice de mortalidade.

É necessário, no entanto, que se determine, em estudos mais amplos, critérios para a indicação do método.

PALAVRAS-CHAVE

Hematoma intracerebral. Drenagem estereotáxica. rt-PA.

ABSTRACT

Stereotaxic drainage of intracerebral hematomas using rt-PA

Twenty-four patients with spontaneous intracerebral hemorrhage (basal ganglia, mesencefalic, or lobar) were treated by stereotaxic drainage using rt-PA. No atient presented cerebral aneurysm or arteriovenous malformation. The state of consciousness of all the patients was altered, but none presented signs of descerebration. The volum of the hematomas varied from 30 ml to 100 ml.

Initial aspiration of hematoma was carried out using stereo-tomographic localization technique. A control CT scan is obtained for rt-PA injection through a cateter into the residual hematoma.

The results proved that, in spite of the controversy in medical literature, this method of treatment showed to be is reliable. In this series, 40% of the patients presented improvement in the level of consciousness. There was no aggravation of the patients' conditions as a result of the treatment. The mortality rate was minimal.

The procedure still requires that careful criteria for patient selection be established for best results.

KEYWORDS

Spontaneous intracerebral hematoma. Stereotaxic evacuation. rt-PA.

*Coordenador do Serviço de Neurocirurgia do Hospital Evangélico Anápolis, GO.

**Neurocirurgião do Serviço de Neurocirurgia do Hospital Evangélico Anápolis, GO.

Introdução

Apesar de muitos esforços de vários centros neurocirúrgicos para definir o melhor método de tratamento de hematomas cerebrais espontâneos ao longo dos anos, o tema é bastante controvertido e pouco progresso foi alcançado, não existindo um protocolo universalmente aceito em que se possa basear para indicar quais os pacientes que se beneficiariam com o tratamento.

Observamos, na literatura, grandes discrepâncias entre os autores: há aqueles que propõem tratamento cirúrgico para todos os casos, até aqueles que propõem tratamento clínico para todos os casos. Na literatura japonesa, observamos grandes casuísticas de pacientes tratados cirurgicamente, pelos vários métodos atualmente disponíveis; na literatura européia e norte-americana, casuísticas pequenas e, na nossa literatura, casuísticas ínfimas com pouquíssimas publicações sobre um tema tão freqüente.

Como a fisiopatologia das hemorragias intracerebrais espontâneas ainda não é completamente compreendida, entende-se, em parte, essas dificuldades. Porém, observa-se claramente que existe um grupo de pacientes que se beneficia com o tratamento cirúrgico, já que, com a drenagem do hematoma ocorre uma descompressão e diminuição da hipertensão intracraniana, como é observado naqueles pacientes em que é realizada a monitorização da pressão intracraniana, além do fato de que a drenagem do hematoma interrompe ou diminui a evolução do edema perilesional.

Casuística e métodos

Foram estudados, retrospectivamente, 24 pacientes portadores de hemorragia cerebral espontânea, ganglionar, mesencefálica ou ganglionar-mesencefálica e lobar tratados através de drenagem estereotáxica e administração local de rt-PA, entre maio de 1999 e junho de 2000. Vinte eram do sexo masculino e quatro do sexo feminino, com idades variando de 37 a 70 anos.

Os critérios de inclusão dos pacientes para o estudo foram: idade igual ou menor a 70 anos, apresentar algum tipo de alteração do estado de consciência, pontuados na escala de Glasgow entre 7 e 14, sem sinais de herniação cerebral, apresentando hematoma com mais de 6 horas e menos de 72 horas de evolução, diâmetro maior que 3 cm, volume entre 30 ml e 100 ml, ausência de aneurisma ou má-formação arteriovenosa, ausência de distúrbios da coagulação, hepatopatias, diabete descompensada. Foi utilizada a escala de classificação tomográfica do Comitê Japonês para Hemorragias Cerebrais Hipertensivas (Quadro 1).

Quadro 1
Classificação tomográfica do Comitê Japonês para Hemorragias Cerebrais Hipertensivas

Classe	Localização do hematoma
I	Localizada fora da cápsula interna
II	Estendendo-se ao braço anterior da cápsula interna
III	Estendendo-se ao braço posterior da cápsula interna
IV	Estendendo-se ao braço anterior e posterior da cápsula interna
V	Estendendo-se ao tálamo ou subtálamo

Após a realização da tomografia computadorizada de crânio, todos os pacientes com hemorragia sugestiva de ruptura de aneurisma ou má-formação arteriovenosa foram submetidos à angiografia, ou à angiotomografia, ou à angiorressonância, para estudo dos vasos cerebrais, assim como o foram os pacientes normotensos com idade inferior a 40 anos.

Todos os pacientes foram submetidos à tomografia computadorizada de crânio com o arco estereotáxico posicionado para a localização do ponto central do hematoma como alvo estereotáxico a ser atingido, utilizando-se do sistema Micromar T M - 03 B. Pacientes com agitação psicomotora foram sedados ou submetidos à anestesia geral se necessário.

O paciente é levado ao centro cirúrgico e submetido à incisão de 2 cm no ponto de Kocher, seguida de trepanação e abertura cruciforme da dura-máter. Com cânula de 3 mm de diâmetro, o centro do hematoma é puncionado e o sangue liquefeito é lentamente aspirado, sob a menor pressão de aspiração possível, evitando-se descompressão súbita e aspiração de volumes excessivos, pois acreditamos que estes sejam fatores de recidiva do hematoma. No primeiro momento, limitamo-nos a aspirar entre 10 ml e 25 ml do hematoma; o restante é drenado gradativamente para que o parênquima cerebral retorne também gradativamente à sua posição original, tamponando, por compressão, o vaso que sangrou.

A cânula de punção é retirada e substituída por cânula de silicone de derivação ventricular externa, que é tunelizada e conectada ao sistema fechado da derivação ventricular externa; através desse cateter será feita a administração do rt-PA. Nova tomografia é realizada para certificar-se que o cateter encontra-se no centro do hematoma, que é a posição ideal (se estiver em contato com o parênquima cerebral pode ocorrer a formação de novo hematoma no local da injeção do rt-PA).

É injetado 1 mg de rt-PA para cada centímetro do maior diâmetro do hematoma restante; após a injeção fecha-se a cânula por duas horas, após as quais a drenagem é aberta para bolsa coletora que é mantida abaixo do nível da cabeça do paciente. Após 24 horas é repetida a tomografia computadorizada para se avaliar o tamanho atual do hematoma e, se necessário, injetamos novamente rt-PA utilizando-se metade da dose inicial. Nesta casuística não

necessitamos injetar rt-PA mais do que três vezes e não utilizamos doses maiores de 5 mg em cada injeção, independentemente do tamanho do hematoma.

Resultados

Nesta casuística não houve complicações relacionadas ao procedimento. Houve somente um caso de ressangramento e este paciente foi reoperado pela técnica convencional.

Dez pacientes evoluíram para óbito (41%) observando-se que em seis destes foi conseqüente a complicações pulmonares (quatro com pneumonias e dois com embolia pulmonar). Os outros óbitos ocorreram em pacientes que, apesar de pontuados em 13 na escala de Glasgow, eram pacientes idosos em condições clínicas precárias, além de apresentarem hematomas volumosos, por vezes com extensão talâmica (Tabela1).

Tabela 1
Número de óbitos em função da pontuação na escala de coma de Glasgow

Glasgow	Número de pacientes	Número de óbitos
6	2	2
7	2	0
8	6	4
10	4	0
13	10	4

Em cerca de 40% dos casos houve melhora do nível de consciência após a drenagem do hematoma. Não houve nenhum caso de infecção operatória.

Analisando retrospectivamente todos os casos, pudemos observar que o índice de mortalidade está diretamente relacionado com a pontuação do paciente na escala de Glasgow, com o grau de comprometimento tomográfico na escala japonesa, com a idade do paciente, com as condições clínicas gerais do paciente, com o tempo de permanência de hospitalização do paciente, estando este último item diretamente relacionado ao número de complicações secundárias como pneumonia e embolia pulmonar. Observamos que nem sempre a invasão ventricular está relacionada a mau prognóstico, principalmente quando a hemorragia ventricular é drenada.

Discussão

Em 1978, Backlund e Holst[1] propuseram o princípio estereotáxico para drenagem dos hematomas intracerebrais espontâneos e relataram o procedimento em 32 pacientes; os resultados foram insatisfatórios provavelmente por várias razões: os pacientes não tiveram seleção adequada, 18 deles encontravam-se graves em coma, foram operados sem protocolo, já com evolução de três a nove dias; além disso, esses autores utilizaram cânula com dispositivo de Arquimedes com aspiração do máximo possível do hematoma sem uso de trombolíticos.

Em 1983, Hondo[3] e, em 1984, Matsumoto e Hondo[4] propuseram a drenagem estereotáxica e injeção de 6.000 unidades de uroquinase a cada 6 ou 12 horas, não relatando por que escolheram essas dosagens e descreveram com poucos detalhes os estudos realizados.

Em 1989, Nizuma[5] propôs a utilização da Escala de Coma Japonesa das Hemorragias Cerebrais Hipertensivas nos protocolos de tratamento das hemorragias cerebrais.

Em 1993, Hokama e cols.[2] relataram a drenagem estereotáxica aspirativa associada à administração de uroquinase para lise e drenagens do hematoma restante, concluindo que o método é satisfatório.

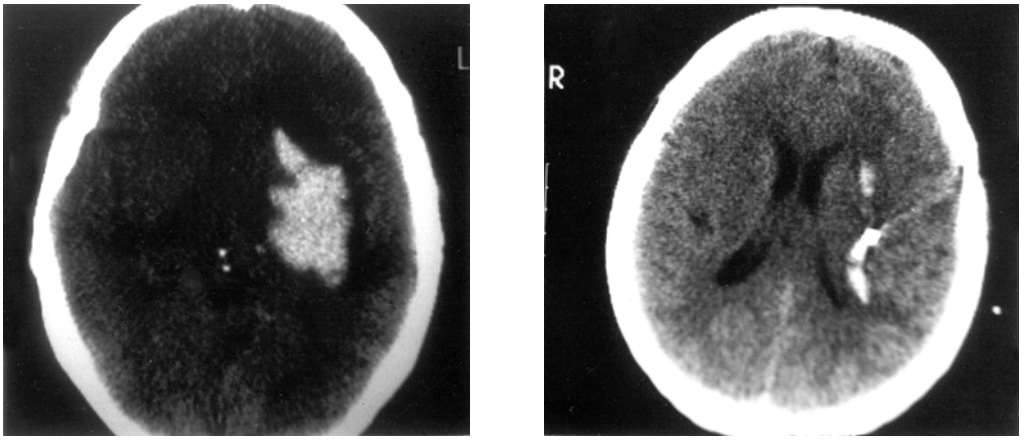

Figura 1 – À esquerda, tomografia pré-operatória; à direita, controle após drenagem e injeção de rt-PA.

Em 1995, Schaller e cols.[6] testaram um protocolo para o tratamento das hemorragias cerebrais utilizando o agente fibrinolítico rt-PA, mostrando que o método é satisfatório.

A análise dos dados nos permite concluir que existe um grupo de pacientes que se beneficia com o tratamento pelo método proposto. Os aspectos mais importantes a serem considerados na indicação do tratamento cirúrgico são: o quadro clínico do paciente (pacientes sem alterações no estado de consciência ou muito graves pouco se beneficiam com o tratamento); a localização do hematoma (pacientes com hemorragias talâmicas ou com extensão para o tálamo e tronco cerebral pouco se beneficiam com o tratamento); assim como a idade e as condições gerais do paciente (pacientes muito idosos e debilitados cronicamente por doenças associadas não se beneficiam com o tratamento).

Este método de tratamento é simples e seguro após o domínio da técnica. Na nossa experiência, em 40% dos pacientes houve melhora do estado de consciência após a drenagem do hematoma, apesar de não se observar melhora correspondente no déficit motor. Não houve piora após o procedimento em nenhum caso. Houve somente um caso de ressangramento que poderia ser evitado se tivesse sido realizada com menor pressão de aspiração e drenagem mais lenta. Contudo, são necessários estudos cooperativos prospectivos com grandes casuísticas para estabelecer-se um protoco definitivo.

Conclusão

Atualmente objetiva-se a utilização de métodos minimamente invasivos que proporcionem menor índice de mortalidade e morbidade com melhora do prognóstico do paciente. O método de tratamento dos hematomas cerebrais espontâneos apresentado neste relato preenche esses requisitos.

Referências

1. BACKLUND EO, HOLST H: Controlled subtotal evacuation of intracerebral haematoma by stereotactic technique. Surg Neurol 9:99-101, 1978.
2. HOKAMA M, TANIZAKI Y, MASTUO K, HONGO K, KOBAYASHI SH: Indications and limitations for CT-guided stereotaxic surgery of hypertensive intracerebral haemorrhage, based on the analysis of postoperative complications and poor abilityof daily living in 158 cases. Acta Neurocirurgica (Wien) 125: 27-33, 1993.
3. HONDO H: CT-Guided stereotactic evacuation of the hypertensive intracerebral hematomas. Tokushima J Exp Med 30:25-39, 1983.
4. MATSUMOTO K, HONDO H: CT-guided stereotaxic evacuation of hypertensive intracerebral hematomas. J Neurosurg 61:440-8, 1984.
5. NIIZUMA H, SHIMIZU Y, YONEMITSU T, NAKASATO N, SUZUKI J: Results of 7 stereotactic aspiration in 175 cases of putaminal hemorrhage. Neurosurgery 24:814-9, 1989.
6. SCHALLER C, ROHDE V, MEYER B, HASSLER W: Stereotactic puncture and lysis of sapontaneous intracerebral hemorrhage using recombinant tissue-plasminogen activator. Neurosurgery 36:328-35, 1995.

Original recebido em março de 2002
Aceito para publicação em outubro de 2002

Endereço para correspondência:
Paulo César S. Francisco
Pça. James Fanstone, 60
CEP 74083-470 – Anápolis, GO
E-mail: parg@genetic.com.br