

Astrocitoma difuso das vias ópticas

Relato de caso

Raul Starling Barros*, Virgílio de Freitas Bueno Júnior**,
Mércia Jeanne Duarte Bezerra**

Serviço de Neurocirurgia do Hospital São Francisco de Assis. Belo Horizonte, MG

RESUMO

Os autores relatam o caso de uma paciente de 31 anos, portadora de neurofibromatose tipo I e astrocitoma pilocítico (confirmado por biópsia) que se estendia dos nervos ópticos à radiação geniculocalcarina bilateralmente.

PALAVRAS-CHAVE

Astrocitoma difuso. Astrocitoma pilocítico. Astrocitoma das vias ópticas. Neurofibromatose.

ABSTRACT

Diffuse bilateral optic pathway pilocytic astrocytoma and neurofibromatosis type I. Case report

The authors report a case of a 31-year-old patient with neurofibromatosis type I and pilocytic astrocytoma – confirmed by biopsy –, that infiltrated the optic pathways from optic nerve to geniculocalcarine radiation bilaterally.

KEYWORDS

Diffuse astrocytoma. Neurofibromatosis. Optic pathway astrocytoma. Pilocytic astrocytoma.

Introdução

Astrocitomas histologicamente benignos podem evoluir de forma crônica, infiltrando grandes áreas do encéfalo. Revendo a literatura, os autores mostram que essas lesões são denominadas e classificadas de forma confusa.

Relato do caso

Paciente do sexo feminino, 31 anos de idade, teve as primeiras crises convulsivas aos 3 anos de idade. Aos 9 anos iniciaram-se cefaléias freqüentes, às vezes com vômitos. Nessa ocasião, notou-se estrabismo e perda progressiva da visão. Estava cega há vários anos e os familiares vinham notando, mais recentemente, progressiva deterioração mental. Estava medicada com carbamazepina 400 mg/dia.

Ao exame físico apresentava estigma cutâneo característico de neurofibromatose tipo I; mostrava-se

confusa, agitada, amaurótica, pupilas não reativas, com paresia do nervo oculomotor direito e hemiparesia esquerda.

A ressonância magnética mostrou alterações em ambos os nervos ópticos, na face medial dos lobos temporais, além de lesão bem individualizada na junção pontomesencefálica direita (Figuras 1, 2 e 3).

A paciente foi submetida à biópsia do nervo óptico direito, por orbitotomia lateral, que revelou astrocitoma pilocítico. Foi encaminhada para quimioterapia ainda não tendo retornado para controle.

Discussão

Gliomas ópticos são achados freqüentes em pacientes portadores de neurofibromatose^{7,30}. Entre esses gliomas, o astrocitoma tem sido muito encontrado^{8,18,24,25}. Em alguns casos de neurofibromatose, os astrocitomas se apresentam em focos múltiplos^{15,30}.

*Chefe do Serviço de Neurocirurgia do Hospital São Francisco de Assis e Neurocirurgião do Hospital João XXIII – Fundação Hospitalar do Estado de Minas Gerais.

**Residentes de Neurocirurgia.

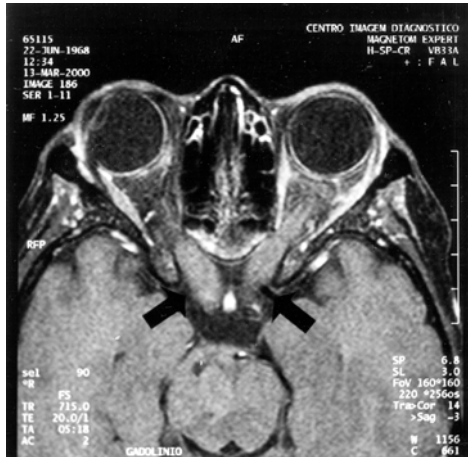

Figura 1 – Ressonância magnética mostrando infiltração de ambos os nervos ópticos (setas).

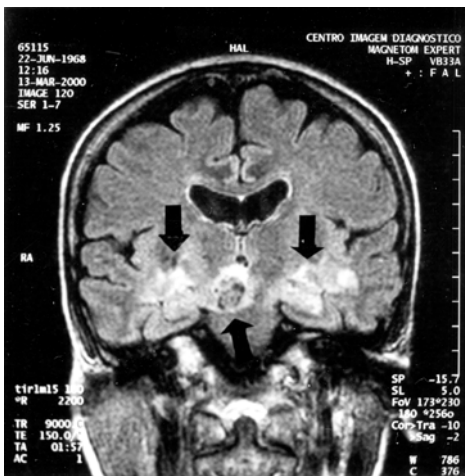


Figura 2 – Ressonância magnética mostrando lesão na face medial dos lobos temporais bilateralmente e lesão na parte alta do tronco encefálico à direita (seta).

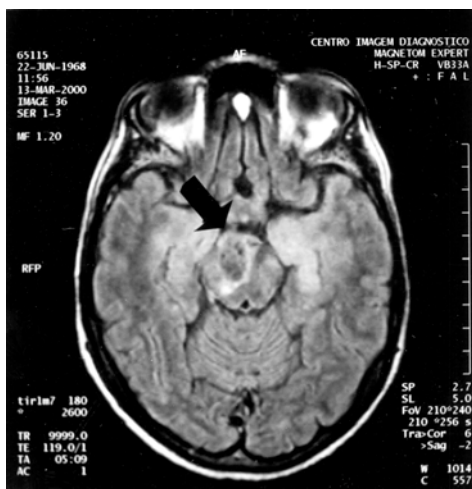

Figura 3 – Ressonância magnética mostrando as mesmas lesões em corte coronal.

Os gliomas múltiplos podem se localizar no andar supra e infratentorial^{4,19} ou envolver tanto o encéfalo como a medula espinhal^{4,13,21}. Bilaniuki¹ descreveu casos de neurofibromatose com gliomas múltiplos nas vias ópticas e tronco encefálico. Essas lesões múltiplas podem sugerir metástases nos exames de neuroimagem¹⁰. Infiltrações difusas do encéfalo também são descritas^{1,3}. A classificação e denominação dessas lesões é confusa na literatura. Têm sido denominadas de gliomas multicêntricos casos em que a histologia tumoral é diferente nos vários focos^{6,17}. Outros autores chamam de glioma multicêntrico as lesões de mesma histologia reservando denominação de gliomas múltiplos para os de diferente citologia^{9,12,27,28,29}.

Nahser¹⁶ considera que lesões múltiplas sejam as porções identificáveis à neuroimagem de gliomas difusos. Por outro lado, Mukai¹⁵ sugere que lesões inicialmente múltiplas coalesçam para formar um glioma difuso. Djalilkan⁵ propõe ainda que as lesões sejam denominadas de síncronas ou metácrônicas conforme apareçam como múltiplas desde o diagnóstico ou só em exames posteriores.

Acreditamos que a paciente em questão apresentava inicialmente um astrocitoma pilocítico de um dos nervos ópticos e que ao longo da evolução de mais de 20 anos infiltrou as vias ópticas difusamente.

Referências

1. BILANIUK LT, MOLLOY PT, ZIMMERMAN RA, PHILLIPS PC, VAUGHAN SN, LIU GT, SUTTON LN, NEDDLE M: Neurofibromatosis type 1: brain stem tumors. *Neuroradiology* 39:642-53, 1997.
2. BLUMBERGS PC, CHIN DK, HALLPIKE JF: Diffuse infiltrating astrocitoma (gliomatosis cerebri) with twenty-two year history. *Clin Exp Neurol* 19:94-101, 1983.
3. CARTER DJ, WIEDMEYER DA, ANTUONO PG, HO KC: Correlation of computed tomography and postmortem findings of a diffuse astrocytoma: a case report. *Comput Med Imaging Graph* 13:491-4, 1989.
4. CERISOLI M, AMBROSETTO P, GUILIONI M, BERNARDI B: Cerebral and spinal cord glioma in the same individual multiple or multicentric? *Riv Neurol* 50:327-37, 1980.
5. DJALILKAN HR, SHAH MV, HALL WA: Radiographic incidence of multicentric malignant gliomas. *Surg Neurol* 51:554-7, 1999.
6. HASHIMOTO H, YONEZAWA T, SAKAKI T, TSUNODA S: A multicentric glioma exhibiting three supratentorial lesions. *No Shinkei Geka* 22:81-4, 1994.
7. HAYASAKA S, MIYAGAWA M, UGOMORI S, NODA S, SETOGAWA T, KAGAWA T, YAMASAKI T, MICURA H: Optic nerve glioma in Japanese patients with neurofibromatosis I: case report and literature review. *Jpn J Ophthalmol* 36:315-22, 1992.
8. HIYAMA H, KUBO O, NAKAJIMA H, HAYASHI M, KAGAWA M: A case report of cystic optic glioma

- involving chiasma and bilateral posterior optic pathway. No Shinkei Geka 20:1199-204, 1992.
9. JASKOLSKI D, ZAWIRSKI M, WISNIEWSKA G, PAPIERZ W: A case of multicentric glioma of cerebellum and brain. Zentralbl Neurochir 49:124-7, 1988.
 10. KYRITSIS AP, LEVIN VA, YUNG WK, LEEDS NE: Imaging patterns of multifocal gliomas. Eur J Radiol 16:163-70, 1993.
 11. KITAHARA M, WADA T, SATO T: 02 cases of multicentric glioma. No Shinkei Geka 10:1313-7, 1982.
 12. LOSEKE N, DAJEZ P, RETIF J: Multicentric gliomas: report of a case. Acta Neurol Belg 79:338-46, 1979.
 13. MATSUMOTO T, UEKUSA T, ABE H, FUKUDA Y, MIZUTANI Y, OIKAWA S, DOI K, IMAI H, SATO T: Multicentric astrocytomas of the optic chiasm, brain stem and spinal cord. Acta Patholol Jpn 39:664-9, 1989.
 14. MISHRA HB, HARAN RP, SINGH JP, JOSEPH T: Multicentric gliomas: two cases reports and review of the literature. Br J Neurosurg 4:535-9, 1990.
 15. MUKAI K, KITAMURA K, ASANO N, OSHIMA T, HONDO H, MATSUMOTO K: Multifocal gliomas in cerebral hemisphere associated with Von Reckling-Hausen's disease: case report. No Shinkei Geka 17:197-202, 1989.
 16. NASHER HC, GERHARD L, REINHARDT V, NAU HE, BOMBERG M: Diffuse and multicentric brain tumors-correlation of histological, clinical and CT appearance. Acta Neuropathol Suppl (Berl) 7:101-4, 1981.
 17. NAKASE H, HISANAGA M, IWANAGA H: An autopsy case of multicentric glioma of multiple histopathology. No Shinkei Geka 15:1073-7, 1987.
 18. NOMURA S, SUZUKI R, SUGIYAMA S, NOGAMI K, ITO H: Optic glioma with characteristic bilateral optic atrophy in a 3-year-old girl. Pediatr Neurosurg 31:213-8, 1999.
 19. PELL MF, REVESZ T, THOMAS DG: Multicentric malignant gliomas. Br J Neurosurg 5:631-4, 1991.
 20. PEREZ MJ, LORENZO G, MUNOZ A, OTHEO de TEJADA E, MALDONADO MS, APARICIO JM: Low grade disseminated astrocytoma in childhood. Rev Neurol 25:877-81, 1997.
 21. PERILONGO G, CAROLLO C, SALVIATI L, MURGIA A, PILLON M, BASSO G, GARDIMAN M, LAVERDA A: Diencephalic syndrome and disseminated juvenile pilocytic astrocytoma of the hypothalamic-optic chiasm region. Cancer 80:142-6, 1997.
 22. POLLACKI IF, HURTT M, PANG D, ALBRIGHT AL: Dissemination of low grade intracranial astrocytomas in children. Cancer 73:2869-78, 1994.
 23. POLLACK IF, SHULTZ B, MULVIHILL JJ: The management of brainstem gliomas in patients with neurofibromatosis 1. Neurology 46:1652-60, 1996.
 24. POU-SERRADEL A, UGARTE-ELOLA AC, LLORENS-TEROL J: Optic pathway gliomas in neurofibromatosis. Neurofibromatosis 2:227-32, 1989.
 25. ROH S, MAWN L, HEDGES TR III: Juvenile pilocytic astrocytoma masquerading as amblyopia. Am J Ophthalmol 123:692-4, 1997.
 26. ROGERS LR, WEINSTEIN MA, ESTES ML, CAIRNCROSO JG, STRACHAN T: Diffuse bilateral cerebral astrocytomas with atypical neuroimaging studies. J Neurosurg 81:817-21, 1994.
 27. SALVATI M, FERRARI M, FIORENZA F, RAMUNDO EO, ARTICO M, COSENTINO F Jr, COSENTINO F: Differential diagnosis of multiple gliomas, multicentric gliomas and the main endocranial multifocal lesions. Presentation of a case. G Ital Oncol 9:135-40, 1989.
 28. SALVATI M, FERRARI M, MALECI A, ZAMPONI C, GAGLIARDI FM: Multicentric glioma: presentation of a case. Riv Neurol 58:189-92, 1988.
 29. SALVATI M, OPPIDO PA, ARTIZZU S, FIORENZA F, PUZZILLI F, ORLANDO ER: Multicentric gliomas. Report of seven cases. Tumori 77:518-22, 1991.
 30. STERN J, DIGIACINTO GV, HOUSEPIAN EM: Neurofibromatosis and optic glioma: Clinical and morphological correlations. Neurosurgery 4:524-8, 1979.

Original recebido em abril de 2001

Aceito para publicação em agosto de 2001

Endereço para correspondência:

Raul Starling Barros

Rua Itamaracá, 535

CEP 31110-580 – Belo Horizonte, MG