

# Forma benigna de hematoma cerebelar traumático

## Relato de caso

Carlos Umberto Pereira\*

Serviço de Neurocirurgia do Hospital João Alves Filho. Aracaju, SE

### RESUMO

*O hematoma intracerebelar traumático tem sido considerado raro. Geralmente associa-se à fratura do osso occipital e contusão cortical. Seu prognóstico tem sido péssimo. Tomografia computadorizada tem sido útil no diagnóstico e na conduta.*

*O autor apresenta um caso de hematoma intracerebelar traumático de evolução subaguda, tratado clinicamente e com resultado bom.*

### PALAVRAS-CHAVE

*Hematoma intracerebelar traumático. Hematoma da fossa posterior.*

### ABSTRACT

**Post-traumatic cerebellar hematoma with benign evolution. Case report**

*Traumatic intracerebellar hematoma has been considered rare. Usually it is associated with occipital bone fracture and cortical contusion. The prognosis is very poor. TC is useful for the diagnosis and management.*

*The author presents a case of traumatic intracerebellar hematoma with subacute evolution, treated clinically with good result.*

### KEYWORDS

*Traumatic intracerebellar hematoma. Posterior fossa hematoma.*

## Introdução

Hematoma intracerebelar traumático é raro, sendo antes do advento da tomografia computadorizada (TC), relatado apenas em casos de autópsia<sup>2,4-6,10,12,13</sup>. Resulta geralmente de trauma direto na região occipital.

Entre os hematomas traumáticos da fossa posterior, os mais frequentes são o epidural e o intracerebelar, sendo raro o subdural<sup>1,4</sup>. O hematoma intracerebelar traumático encontra-se geralmente associado à contusão cortical<sup>4</sup>. Este hematoma, quando não é diagnosticado precocemente e tratado adequadamente, tem péssima evolução. A literatura nacional e internacional é escassa nos relatos desse tipo de hematoma.

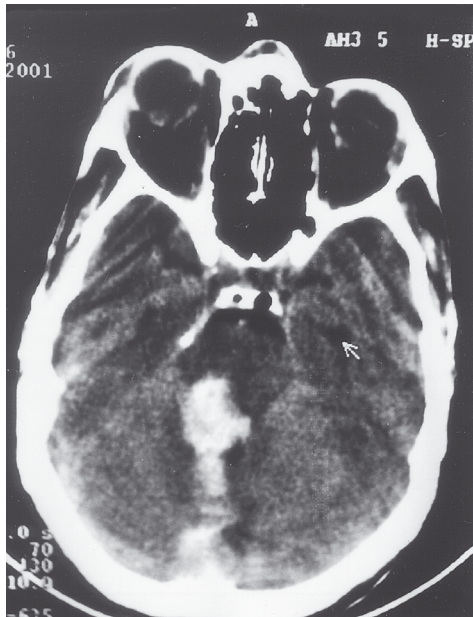O autor apresenta um caso de hematoma intracerebelar traumático, de evolução subaguda, tratado conservadoramente e com bom resultado.

## Relato do caso

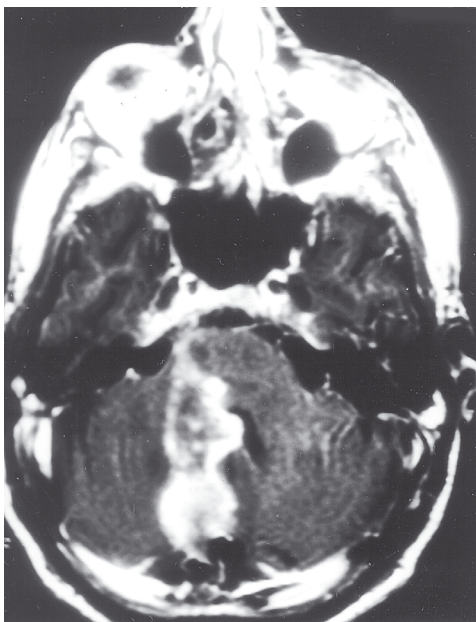
J.A.F.S., 37 anos de idade, sexo masculino, pedreiro. Referiu que, durante estado de alcoolismo agudo, sofreu queda da própria altura, batendo com a parte posterior da cabeça no chão, seguida de perda da consciência. Foi internado em um hospital da zona rural e recebeu tratamento clínico pelo período de 6 dias, com analgésicos e antieméticos, sem melhora. Foi então enviado para o Serviço de Neurocirurgia do Hospital João Alves Filho (Aracaju, SE). Encontrava-se desperto, orientado, eunéico e queixava-se de cefaléia occipital, náuseas e dificuldade para caminhar. O exame neurológico mostrou que estava desperto, orientado, com disartria, nistagmo horizontal, ataxia da marcha e dismetria de predomínio no dimídio direito. Apresenta fundo de olho normal. Na tomografia computadorizada (TC) craniana obser-

\* Professor Adjunto Doutor do Departamento de Medicina da UFS.  
Neurocirurgião do Serviço de Neurocirurgia do Hospital João Alves Filho de Aracaju.

varam-se fratura occipital direita e hematoma intraparenquimatoso no hemisfério cerebelar direito com compressão do tronco cerebral; ventrículos de tamanhos normais e simétricos (Figura 1). A ressonância magnética (RM) revelou lesão hiperdensa no hemisfério cerebelar direito com compressão do tronco cerebral (Figura 2).

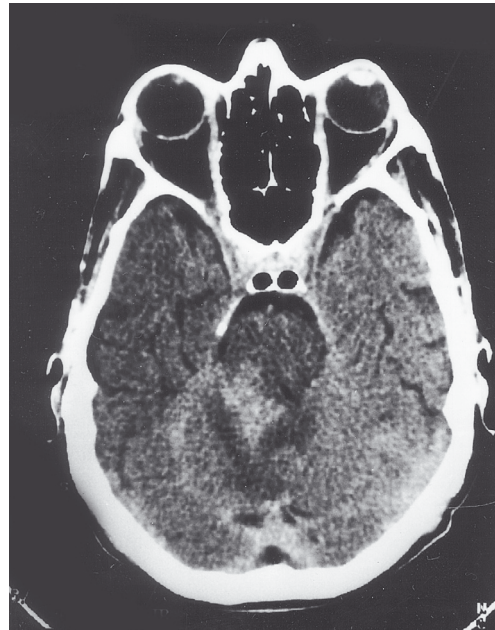

*Figura 1 – TC apresentando extenso hematoma no hemisfério cerebelar direito.*



*Figura 2 – Ressonância magnética apresentando lesão hiperdensa no hemisfério cerebelar direito com compressão do tronco cerebral.*

Foi submetido a tratamento com analgésicos, antieméticos, diurético osmótico e repouso no leito. Após 5 dias, foi submetido à nova TC de crânio que demonstrou redução do hematoma. Após 12 dias de internação, nova TC apresentou resolução parcial do hematoma (Figura 3). Recebeu alta médica hospitalar após 21 dias de observação e tratamento clínico, com disartria e leve ataxia da marcha. Foi encaminhado para ambulatório de fonoaudiologia e fisioterapia para tratamento complementar. Foi submetido a exame de angiografia cerebral dos quatro vasos que afastou a possibilidade de hemorragia por aneurisma ou má-formação arteriovenosa.



*Figura 3 – TC demonstrando redução significativa do hematoma no hemisfério cerebelar direito.*

## Discussão

Hematoma intracerebelar traumático é uma condição rara que corresponde de 0,5% a 0,7% de todos os hematomas intracranianos traumáticos<sup>2,4,5</sup>. Os hematomas traumáticos da fossa posterior mais comuns são o epidural e o intracerebelar, sendo raro o subdural<sup>1</sup>. Geralmente, resulta de trauma direto na região occipital ou, menos freqüentemente, por lesão de contragolpe, em virtude de queda acidental ou acidente automobilístico<sup>1</sup>. No local do impacto, comumente há contusão ou laceração das partes moles. Lesão óssea pode ocasionar um desgarro da dura-máter e separação do seio transversal e de pequenas veias superficiais provocando hematoma subdural ou epidural. Nos casos de hematoma intracerebelar há concomitante contusão cortical<sup>4</sup>. Ocasionalmente, pode-se observar diástase das suturas lambdóide ou occipitomastóide<sup>4</sup>. Apre-

senta evoluções aguda, subaguda e crônica<sup>2</sup>. No caso de evolução aguda, quando não é diagnosticado precocemente e tratado adequadamente, o óbito acontece rapidamente. Em caso de evolução subaguda, há sinais de comprometimento cerebelar, fato observado em nosso paciente.

Um volume de 20 ml a 40 ml de sangue na fossa posterior pode ocasionar distúrbios funcionais graves em decorrência da proximidade com o tronco cerebral. Pode ocorrer compressão do quarto ventrículo e, com isto, hidrocefalia obstrutiva<sup>3,4</sup>. Entre os sinais e os sintomas, observam-se cefaléia, náuseas, vômitos, rigidez de nuca e sinais cerebelares como ataxia da marcha, nistagmo, disdiadococinesia e disartria<sup>7</sup>. Presença de hematoma na fossa craniana posterior encontra-se associada com mais de 60% de fratura do osso occipital<sup>4</sup>. A TC é o exame de grande valor no diagnóstico e na conduta de hematomas da fossa posterior<sup>2,4,7,8</sup>.

Uma vez diagnosticado o hematoma intracerebelar, a conduta inicial é craniectomia suboccipital uni ou bilateral, seguida de incisão na dura-máter, drenagem do hematoma, identificação do vaso danificado e hemostasia<sup>2</sup>. Em determinadas ocasiões, a derivação ventricular externa é realizada antes do procedimento cirúrgico. Excepcionalmente, um tratamento conservador para esse tipo de hematoma pode ser adotado. O tratamento cirúrgico dos hematomas traumáticos da fossa posterior é realizado quando existe hidrocefalia obstrutiva, quando a lesão possui mais de 5 cm no seu maior diâmetro ou quando o paciente obtém pontuação menor que 13 na escala de coma de Glasgow<sup>1</sup>. Vários autores<sup>3,11</sup> recomendam, nesses casos, drenagem do hematoma associado à drenagem ventricular externa. A drenagem do hematoma intracerebelar alivia a oclusão ventricular e melhora a compressão do tronco cerebral. Mas, a hidrocefalia, freqüentemente, não melhora apenas com a drenagem do hematoma, em virtude de o quarto ventrículo e o aqueduto cerebral estarem ocluídos pelo inchaço cerebelar e sangue intraventricular<sup>3</sup>.

Nosso caso em particular, em decorrência do nível de consciência, evolução do hematoma e dos achados de TC, optamos pelo tratamento conservador. Segundo Pozzati e cols.<sup>9</sup>, casos de hematomas intracerebelares traumáticos localizados no vermis cerebelar têm evolução pior do que os com hematomas localizados no hemisfério cerebelar, pois os primeiros cursam com hidrocefalia obstrutiva e compressão do tronco cerebral. Segundo

Karasawa e cols.<sup>3</sup>, as taxas de mortalidade em casos de hematoma intracerebelar traumático com hidrocefalia e sem hidrocefalia foram de 100% e 15,4% respectivamente.

## Referências

1. CANNONI LF, VEIGA JCE, PERES CMA, CARVALHO RRD: Hematomas traumáticos da fossa posterior (ferimentos não penetrantes). J Bras Neurocirurg 8: 67-72, 1997.
2. CARVALHO FS, FALEIRO LCM: Hematomas intracerebelares traumáticos. Arq Bras Neurocir 11:9-25, 1992.
3. KARASAWA H, FURUYA H, NAITO H, SUGIYAMA K, UENO J, KIN H. Acute hydrocephalus in posterior fossa injury. J Neurosurg 86:629-32, 1997.
4. KWIATKOWSKI S: Traumatic acute intracranial haematoma. In Palmer JD (ed): Manual of Neurosurgery. New York, Churchill Livingstone, 1996, pp 540-4.
5. LUI T, LEE S, CHANG C, CHENG W: Epidural hermatomas in the posterior cranial fossa. J Trauma 34:211-5, 1993.
6. PAPADAKIS N, SAFRAN A, RAMIREZ L, SUJANOMON MVH: Traumatic cerebellar hematoma without subdural hematoma. JAMA 235:530-1, 1976.
7. PEREIRA CU, MELO HA: Hemorragia cerebelar. In Pereira CU, Andrade Filho AS (eds): Neurogeriatria. Rio de Janeiro, Revinter, 2000, pp 215-8.
8. PEREIRA CU, SILVA, AD, LEÃO JDB: Hematoma extradural da fossa posterior na infância. In Pereira CU, Aguiar PHP, Ramina R (eds): Tópicos em Neurocirurgia. Rio de Janeiro, Revinter, 2001, pp 167-9.
9. POZZATI E, GROSSI C, PADOVANI R: Traumatic intracerebellar hematomas. J Neurosurg 56:691-4, 1982.
10. SATOH T, YAMAMOTO Y, ASARI S: Traumatic acute intracerebellar hematoma. Surg Neurol 11:101-6, 1983.
11. SOKOL JH, ROWED DW: Traumatic intracerebellar hematoma. Surg Neurol 10:340-1, 1978.
12. TIBBS PA, GOLDSTEIN SJ, SMITHSON Jr JR: Delayed traumatic intracerebellar hematoma. Surg Neurol 16:309-11, 1981.
13. WRIGHT RL: Traumatic hematomas of the posterior cranial fossa. J Neurosurg 25:402-9, 1966.

Original recebido em fevereiro de 2002

Aceito para publicação em junho de 2002

### Endereço para correspondência:

Prof. Dr. Carlos Umberto Pereira

Av. Augusto Maynard, 245/404

CEP 49015-380 – Aracaju, SE

E-mail: umberto@infonet.com.br