

# Vertebroplastia percutânea com polimetilmetacrilato

## Análise e resultados em 39 pacientes tratados

Pascoal Passarelli Neto\*, Eduardo Noda Kihara\*\*,  
Emilio Afonso França Fontoura\*, Mario Sergio Andrioli\*\*

Serviço de Radiologia e Neurorradiologia Intervencionista do Hospital Albert Einstein, São Paulo

### RESUMO

Vertebroplastia percutânea é um procedimento seguro e eficiente no tratamento da dor e da imobilidade associada à fratura vertebral. A sintomatologia algica melhora alguns minutos após a injeção do cimento acrílico, reforçando a estrutura e dando uma estabilização no corpo vertebral, recuperando sua função. O grande uso desta técnica está voltado para doenças como a osteoporose, tumores benignos e malignos primários e secundários da coluna vertebral.

É apresentada nossa casuística constituída de 39 pacientes tratados entre janeiro de 2001 e agosto de 2003. Houve melhora imediata da dor em 36 pacientes. Constatamos um único caso de insuficiência respiratória leve e transitória, provavelmente conseqüente à microembolia. Não houve outras complicações.

### PALAVRAS-CHAVE

Osteoporose. Vertebroplastia. Fratura vertebral.

### ABSTRACT

**Percutaneous vertebroplasty. Presentation of our experience based on 39 patients**

Percutaneous vertebroplasty is a secure and efficient procedure for the treatment of the pain and the immobility associated to vertebral compression-fractures. The pain is alleviated few minutes after the injection of acrylic cement, strengthening the structure and stabilizing the vertebral body.

From January 2001 to August 2003, thirty-nine patients were submitted to this procedure. Pain was alleviated immediately in thirty-six patients. One patient presented transient respiratory insufficiency, probably due to micro embolism. No other morbidity was observed.

This procedure is effective for treating diseases such as osteoporosis and primary and secondary, benign and malignant vertebral body tumors.

### KEYWORDS

Osteoporosis. Vertebroplasty. Vertebral fracture.

## Introdução

Vertebroplastia percutânea consiste na injeção, por agulha, de cimento acrílico – o polimetilmetacrilato (PMMA) – no interior de corpo vertebral fraturado, tratando a dor e reforçando a estrutura óssea.

Dor intensa relacionada à fratura por compressão do corpo vertebral acomete cerca de 700 mil a 1 milhão de pessoas ao ano nos Estados Unidos, tendo como

principal causa a osteoporose. Osteoporose primária causada por desmineralização, levando à perda na estrutura óssea relacionada à idade, é a responsável por cerca de 85% das fraturas por compressão do corpo vertebral e acomete cerca de 200 milhões de mulheres com idade acima de 50 anos. A osteoporose secundária – verificada nos pacientes em uso de corticosteróides, anticonvulsivantes, quimioterápicos e heparina – e os tumores vertebrais são responsáveis

\* Neurocirurgião.

\*\* Neurorradiologista.

por 15% das fraturas por compressão do corpo vertebral<sup>2,3,10</sup>.

Cerca de 20% a 30% dos pacientes com fratura por compressão vertebral, observada na radiografia simples, apresentam dor intensa, com restrição de suas atividades diárias. Essa dor é localizada no local da fratura e acentua-se à palpação digital, piorando a movimentação.

O tratamento tradicional para a fratura por compressão do corpo vertebral é feito com o uso de analgésicos, repouso e coletes. O tratamento cirúrgico é realizado quando há um déficit neurológico relacionado à compressão de raiz nervosa ou da medula<sup>1</sup>.

Aproximadamente um terço dos pacientes com fratura por compressão vertebral não responde aos tratamentos convencionais conservadores, levando-os a períodos prolongados de inatividade, o que aumenta a perda de sua massa óssea, induzindo ao risco de novas fraturas<sup>2</sup>.

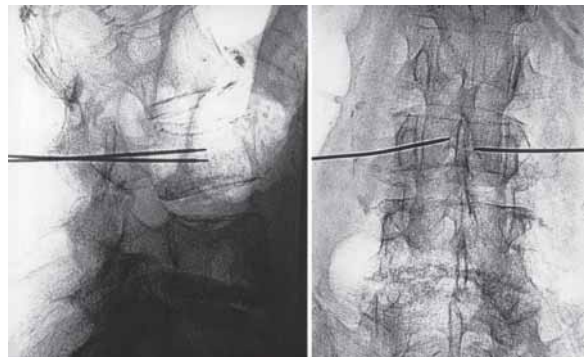
Em 1984, Deramond e cols.<sup>6</sup> foram os pioneiros na utilização de cimento acrílico no interior do corpo vertebral de C2, acometido por hemangioma, em uma paciente de 50 anos que apresentava dor cervical.

Este estudo teve o objetivo de avaliar os resultados do tratamento de fraturas por compressão do corpo vertebral em pacientes com osteoporose, por meio de injeção percutânea de polimetilmetacrilato.

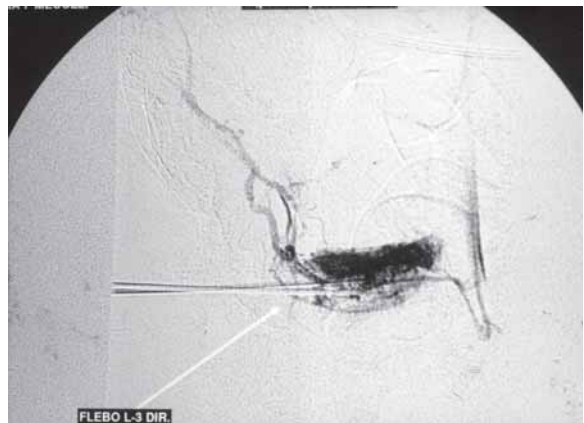## Casuística e método

No período de janeiro de 2001 a agosto de 2003, foram tratados 39 pacientes com idades entre 60 e 82 anos, sendo 9 do sexo masculino e 30 do sexo feminino. Nesses pacientes, foram tratados no total 87 corpos vertebrais fraturados – 45 vértebras lombares e 42 torácicas, a maioria perto da transição toracolombar.

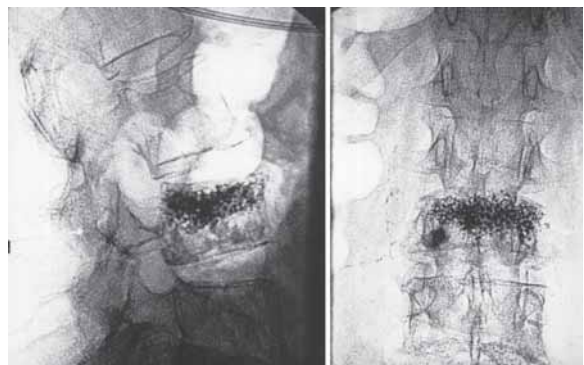
Após avaliação clínica e por ressonância magnética (RM), os pacientes foram submetidos à vertebroplastia, sob condições de máxima assepsia e sob fluoroscopia de alta resolução; as vertebroplastias torácicas foram realizadas com o paciente em decúbito ventral horizontal e, ao nível lombar, com o paciente em decúbito lateral. Utilizaram-se agulhas variando de 13G a 18G para a punção transpedicular, uni ou bilateral, do corpo vertebral. O volume médio de PMMA, adicionado a sulfato de bário, injetado nos diversos níveis, foi de 2 ml por corpo vertebral, evitando-se que o PMMA ultrapasse o limite no muro posterior. Flebografia intracorpórea prévia à injeção do cimento acrílico é realizada para determinar a localização e a drenagem venosa (Figuras 1, 2 e 3). Os pacientes foram tratados sob sedação leve, anestesia local e antibioticoterapia profilática. Ao término da injeção, estiveram mantidos no decúbito por 20 minutos para maior segurança do procedimento.



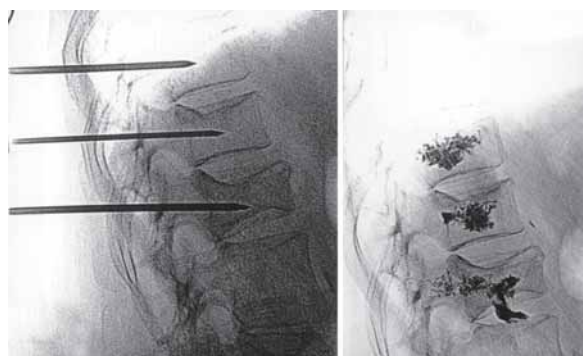
**Figura 1 – Punção transpedicular bilateral de L3 para vertebroplastia percutânea.**



**Figura 2 – Flebografia do mesmo caso.**



**Figura 3 – Aspecto radiológico após a vertebroplastia.**



**Figura 4 – Exemplo de vertebroplastia realizada em três corpos vertebrais torácicos.**

## Resultados

Em nossa casuística, nenhum paciente desenvolveu déficit neurológico concomitante e/ou após injeção do PMMA.

Um paciente apresentou nova fratura do corpo vertebral, seis meses após a vertebroplastia realizada por meio de acesso transpedicular unilateral, com agulha 13G. Este paciente foi submetido a novo procedimento, com resolução do quadro algico.

Observou-se melhora clínica imediata na sintomatologia dolorosa em 36 pacientes (83 vértebras), e 3 pacientes retornaram para nova vertebroplastia em corpos vertebrais próximos.

Ocorreu insuficiência respiratória transitória leve em um paciente, por provável migração do material (microembolia?), porém, com ausência total de seqüelas.

No seguimento de 36 desses pacientes, observou-se resolução total da sintomatologia dolorosa.

## Discussão

Em cerca de 90% dos pacientes ocorreu melhora significativa da dor, reforço na estrutura do corpo vertebral, e a recuperação da movimentação pelo alívio da dor ocorreu em todos os pacientes. Não houve complicações maiores. A ocorrência de complicações na literatura é de apenas 1%, os mais frequentes sendo a dor radicular por compressão de raiz nervosa, discite, osteomielite, infecção peridural, compressão medular e embolia pulmonar<sup>1-15</sup>.

Vários estudos retrospectivos e prospectivos têm sido relatados para explicar a melhora do quadro doloroso<sup>5,6</sup>. Os possíveis mecanismos envolvidos na melhora da dor incluem reações térmicas, químicas e fatores mecânicos como estabilização após a injeção do cimento acrílico<sup>7,8</sup>. Reação de polimerização exotérmica liberando calor ocorre durante a passagem do estado pastoso para o sólido, na solidificação do PMMA. Esta liberação de calor pode ser a causa da melhora do quadro doloroso<sup>7</sup>, porém estudos recentes não comprovam essa teoria pela pequena quantidade de PMMA utilizada<sup>9</sup>.

Reação química pela presença do metilmetacrilato não pode ser comprovada até que as medidas da concentração deste material sejam realizadas *in vivo*<sup>7</sup>.

A estabilidade mecânica após injeção de PMMA reduz a movimentação e o estímulo nervoso dos nociceptores localizados no perioste, devendo ser a principal causa na melhora da dor.

Atualmente, temos padronizado o procedimento diferentemente, de acordo com o nível acometido. Para as vértebras torácicas, realizamos de maneira sistemática punção transpedicular bilateral. Para as fraturas lombares, usamos preferencialmente a punção por via póstero-lateral, com injeção intracorpórea. Em alguns casos, observa-se que há maior chance de falha por refraturas perto da área com o cimento acrílico. Tal fato, ao nosso ver, ocorre por injeção insuficiente do material (0,5 ml a 1,0 ml) e, em tais situações, julgamos haver necessidade de se realizar novo procedimento com injeção do PMMA nas áreas adjacentes àquela já estabilizada (de 2,0 ml a 4,0 ml).

No mesmo procedimento é possível efetuar injeção do PMMA em vários corpos vertebrais ao mesmo tempo.

Atualmente, a vertebroplastia também pode ser usada para lesões ósseas da coluna vertebral, secundárias a tumores primários ou metastáticos. A literatura mostra que a vertebroplastia também está indicada como forma de tratamento para vértebras acometidas por hemangiomas de corpo vertebral<sup>6</sup>.

## Conclusão

Pacientes com osteoporose e dor intensa, condicionando restrição de sua movimentação pela fratura com compressão do corpo vertebral, podem ser tratados por meio de vertebroplastia percutânea, com injeção de cimento acrílico, sob fluoroscopia de alta resolução, em condições de máxima assepsia e sedação.

Vertebroplastia percutânea é um procedimento seguro e eficiente no tratamento da dor incapacitante, secundária a fraturas por osteoporose.

A melhora na sintomatologia dolorosa inicia-se após a injeção do cimento acrílico por reforço na estrutura e na estabilização do corpo vertebral, recuperando sua funcionalidade.

## Referências

1. BARR JD, BARR MS, LEMLEY TJ: Percutaneous vertebroplasty for pain relief and spinal stabilization. *Spine* 25:923-28, 2000.
2. BOSTROM MP, LANE JM: Future directions. Augmentation of osteoporotic vertebral bodies. *Spine* 22:38S-42S, 1997.
3. COHEN LD: Fractures of osteoporotic spine. *Orthop Clin North Am* 21:143-540, 1990.
4. CYTEVAL C, SANY J, SARRABERE MP, ROUX JO: Acute osteoporotic vertebral collapse: open study on percutaneous injection of acrylic surgical cement in 20 patients. *AJR* 173:1685-90, 1999.

5. DERAMOND H, DEPRIESTER C GALIBERT P, Le GARS D: Percutaneous vertebroplasty with PMMA. Technique, indications and results. Radiol Clin North Am 36:533-46, 1998.
6. DERAMOND H, GALIBERT P, ROSAT P: Note preliminaire sur le traitement des angiomes vertebraux par vertebroplastie acrylique percutanee. Neurochirurgie 233:166-8, 1987.
7. DERAMOND H, WRIGHT NT, BELKOFF SM: Temperature elevation caused by bone cement polymerization during vertebroplasty. Bone 25:17S-21S, 1999.
8. GARFIN SR, YUAN HA, REILEY MA: New Technologies in spine: kyphoplasty and vertebroplasty for the treatment of painful osteoporotic compression fractures. Spine 26:1511-5, 2001.
9. HARDOUIN P, GRADOS F, COTTON A: Should percutaneous vertebroplasty be used to treat osteoporotic fractures? An update. Joint Bone Spine 68:216-21, 2001.
10. HEANEY RP: The natural history of vertebral osteoporosis. Is low bone mass an epiphenomenon? Bone 13:S23-S26, 1992.
11. HEINI PF, WALCHLIB, BERLEMANN U: Percutaneous transpedicular vertebroplasty with PMMA: operative technique and early result. A prospective study for the treatment of osteoporotic compression fractures. Eur Spine 9:445-50, 2000.
12. JENSEN ME, EVANS AJ, MATHIS JM, DION JE: Percutaneous PMMA vertebroplasty in the treatment of osteoporotic vertebral body compression fractures: technical aspects. AJNR 18:1897-904, 1997.
13. MATHIS JM, BARR JD, BELKOFF SM: Percutaneous vertebroplasty: a developing standard of care for vertebral compression fractures. AJNR 22:373-81, 2001.
14. PADOVANI B, KASRIEL O, BRUNNER P: Pulmonary embolism caused by acrylic cement: a rare complication of percutaneous vertebroplasty. AJNR 20:375-7, 1999.
15. RATLIFF J, NGUYEN T, HEISS J: Root spinal cord compression from methylmethacrylate vertebroplasty. Spine 26:300-2, 2001.

Original recebido em setembro de 2003  
Aceito para publicação em janeiro de 2004

**Endereço para correspondência:**

Pascoal Passarelli Neto  
Hospital Albert Einstein  
Av. Albert Einstein, 627, sala 1013  
CEP 05651-901 – São Paulo, SP  
E-mail: [passarelli@einstein.br](mailto:passarelli@einstein.br)