

Cefaloematoma calcificado

Considerações sobre cinco casos

Carlos Umberto Pereira*, Denis Cabral Duarte**, Ana Carla Teles Melo Andrade**

Serviço de Neurocirurgia do Hospital João Alves Filho. Aracaju, SE

RESUMO

O cefaloematoma é o acúmulo de sangue entre o perióstio e o crânio. É uma condição comum em neonatos. Tem evolução benigna na maioria dos casos, podendo complicar-se ocasionalmente. Entre as complicações, temos o cefaloematoma calcificado, cujo tratamento é cirúrgico e com resultado excelente.

Os autores apresentam cinco casos de cefaloematoma calcificado, quatro do sexo masculino e um feminino. Quatro haviam nascido de parto fórceps e o outro de parto normal. Radiografia simples de crânio demonstrou traço de fratura em dois e a tomografia computadorizada craniana apresentou cefaloematoma e presença de lesões associadas como fraturas e comprometimento de partes moles adjacentes. O tratamento cirúrgico foi instituído em todos os casos e com resultados cosméticos excelentes.

PALAVRAS-CHAVE

Cefaloematoma calcificado.

ABSTRACT

Calcified cephalohematoma. Considerations about five cases

Cephalohematoma is the collection of blood between the periosteum and the skull. It is a common condition in the newborn. Though it generally has a benign course, it might occasionally present complications. Among the complications there is calcified cephalohematoma, which when surgically treated provides an excellent cosmetic result.

The authors present five cases of calcified cephalohematoma, four male and one female. Four patients were delivered by forceps and one was born by normal delivery. Skull x-rays demonstrated linear fracture in two of them and the computed tomography revealed cephalohematoma and concomitant injuries like fractures and the involvement of the adjacent soft tissue. The surgical treatment was instituted in all the cases with excellent cosmetic results.

KEYWORDS

Calcified cephalohematoma.

Introdução

Cefaloematoma (CH) é uma coleção sanguínea localizada entre o perióstio e o crânio^{1,3,11,12,14-18} e acomete mais a região parietal¹⁷. Sua incidência é de cerca de 1,5% em recém-nascidos¹⁹, sendo maior naqueles submetidos a parto com fórceps^{2,4,7,10,19}. O CH calcificado ocorre em um número apreciável de casos, causando deformidade craniana⁴; nesses casos seu tratamento é cirúrgico e apresenta bom prognóstico^{10,14}.

Os autores apresentam sua experiência em cinco casos de CH calcificado, discutem suas causas, diagnóstico, tratamento e prognóstico.

Casuística

Durante o período compreendido entre janeiro de 1999 e julho de 2003, cinco pacientes com cefalo-

*Professor Adjunto Doutor do Departamento de Medicina da Universidade Federal de Sergipe. Serviço de Neurocirurgia do Hospital João Alves Filho. Aracaju, SE.

**Acadêmicos de Medicina da Universidade Federal de Sergipe.

hematoma calcificado foram internados e tratados no Serviço de Neurocirurgia do Hospital João Alves Filho (Aracaju, SE). As idades variaram entre 38 e 122 dias, com média de 63 dias. Quatro pacientes eram do sexo masculino e um do sexo feminino. Quatro pacientes tiveram parto fórceps e um teve normal. Radiografia simples de crânio apresentou traço de fratura craniana em dois. A tomografia computadorizada craniana foi realizada em todos os casos e demonstrou fratura em dois e cefaloematoma em todos (Figuras 1 e 2). Tratamento cirúrgico foi realizado em todos e com resultado cosmético excelente.

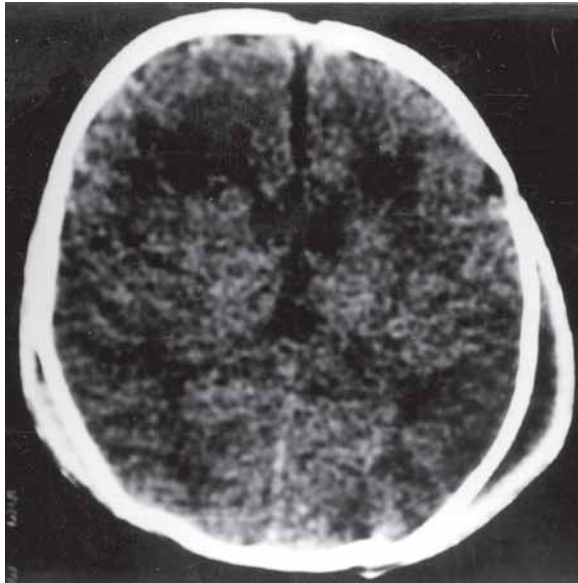


Figura 1 - Tomografia computadorizada mostrando cefaloematoma calcificado na região parietal esquerda e outro, menor, na região contralateral.

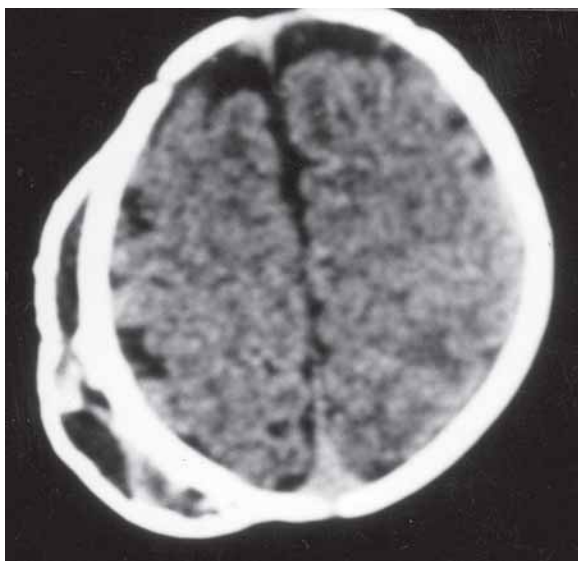


Figura 2 - Tomografia computadorizada demonstrando extenso cefaloematoma calcificado na região parietal direita.

Discussão

O CH é uma coleção sanguínea localizada entre o perióstio e o osso do crânio^{2,5,6,7,10,14,16,17,18}, sendo mais frequente no osso parietal direito^{2,4,8}. Ao contrário do hematoma subgaleal do recém-nascido, que tende a se expandir rapidamente, o CH se mantém localizado, limitado pelas suturas cranianas⁵. O CH pode ser uni ou bilateral^{8,11}.

A incidência de CH varia de 0,2% a 2,5%^{2,16,17,18,19}, sendo maior em neonatos nascidos a fórceps, neonatos com alto peso ao nascer, do sexo masculino, filhos de primigesta, naqueles submetidos à monitorização intra-uterina ou portadores de discrasias sanguíneas^{2,4,8,11,15-19}.

Acredita-se que o CH seja secundário à ruptura de vasos sanguíneos que vão do crânio ao perióstio, em decorrência das forças tangenciais ou radiais, ou da pressão local exercida sobre os vasos pelas mãos do obstetra ou pelo fórceps^{11,16,17,18}.

O CH aparece como uma protuberância na cabeça da criança entre 24 e 72 horas após o parto^{14,16,17}. O diagnóstico diferencial deve ser feito com *caput succedaneum*, afundamento craniano com hematoma subgaleal e com encefalocele occipital^{6,7,8,16,17,18}. Nos exames radiográficos do CH, verifica-se uma tumoração formada por tecidos moles, podendo haver focos de calcificação, principalmente na base; não há defeito ósseo e observa-se limitação da massa tumoral pelas suturas cranianas^{2,4,5,7,10,13,19}. A tomografia computadorizada craniana mostra uma coleção sanguínea entre a tábua óssea externa e o perióstio, fratura craniana e lesões associadas, como edema cerebral adjacente e hemorragia intracraniana^{10,16}.

Em geral, o CH não é grave e tende a ser reabsorvido dentro de um mês, sem que seja necessário tratamento^{4,5,6,9,13,14}. Entretanto, em alguns casos nos quais não há essa absorção, inicia-se um processo de calcificação que começa pelas margens do perióstio presas ao osso craniano. Essa calcificação pode causar uma deformidade na cabeça da criança^{5,6,7,9,10,14,16,17,18}. Além da calcificação, outras complicações do CH são: anemia^{4,12,13,16,17,18}, hiperbilirrubinemia^{4,12,13}, fraturas cranianas^{4,19} e infecção bacteriana^{4,5,8,9,13}.

O tratamento do CH, inicialmente, é conservador. Deve-se corrigir a discrasia sanguínea, sempre que estiver presente^{10,12,16,17,18}. Quando há suspeita de infecção do CH, a maioria dos autores concorda que a lesão deve ser aspirada, diminuindo o risco de sepse^{5,6,9,10,13,16,17,18}. Alguns autores sugerem a aspiração também como profilaxia da calcificação do hematoma^{5,10,13,14}.

Quando o CH torna-se calcificado, indica-se tratamento cirúrgico, com finalidade estética, e que tem apresentado excelentes resultados^{5,10,16,17,18}. Em nossos

pacientes, a indicação de cirurgia foi por causa do defeito anatômico e da ansiedade dos familiares com a presença da lesão. O CH, na maioria dos casos, tem evolução benigna, de prognóstico bom, e as intercorrências são raras^{13,16,17,18}.

Referências

- BLOCH P: Sur la persistance du cephalohematoma. Bull Assoc Gynecol Obstet 2:384-5, 1950.
- CHURCHILL JA, STEVENSON L, HABHAB G: Cephalohematoma and natal brain injury. Obstet Gynecol 27:580-4, 1966.
- COHEN DL: Neonatal subgaleal hemorrhage in hemophilia. J Pediatr 93:1022-3, 1978.
- FERNANDEZ JHU, BALDERRAMA IR, CASTAÑEDA G, MIRELES R, TORRES R: Morbilidad real del cefalohematoma neonatal. Rev Mex Pediatr 56:279-83, 1989.
- FIRLIK KS, ADELSON PD: Large chronic cephalohematoma without calcification. Pediatr Neurosurg 30:39-42, 1999.
- GOODWIN MD, PERSING JA, DUNCAN CC, SHIN JH: Spontaneously infected cephalohematoma: Case report and review of the literature. J Craniofacial Surg 11:371-4, 2000.
- INGRAM M, HAMILTON WM: Cephalohematoma in the newborn. Radiology 55:503-7, 1950.
- JACOBSON M, LANDER HB, SPIEGEL IJ: Spontaneous infection of cephalohematoma with recovery. J Pediatr 56:513-5, 1960.
- KAO HC, HUANG YC, LINTY: Infected cephalohematoma associated with sepsis and skull osteomyelitis: report of one case. Am J Perinatology 16:459-62, 1999.
- KAUFMAN H, HOCHBERG J, ANDERSON R, SCHOCHET S, SIMMONS G: Treatment calcified cephalohematoma. Neurosurgery 32:1037-9, 1993.
- KENDALL N, WOLOSHINT: Cephalohematoma associated with fracture of the skull. J Pediatrics 41:125, 1952.
- LEONARD S, ANTHONY B: Giant cephalohematoma of newborn. Am J Dis Child 101:170-3, 1961.
- LEVY HL, O'CONNOR JF, INGALL D: Bacteremia, infected cephalohematoma, and osteomyelitis of the skull in a newborn. Am J Dis Child 114:649-51, 1967.
- MORGAN JE: Calcification in cephalohematoma of the newborn infant. Am J Obstet Gynecol 48:702-5, 1944.
- NEGISHI H, LEE Y, ITOH K, SUZUKI J, NISHINOMI, TAKADA S, YAMASAK S: Nonsurgical management of epidural hematomas in neonates. Pediatr Neurol 5:253-6, 1989.
- PEREIRA CU, SANTOS SP, FONTES DCS, NETO JGA: Cefalo-hematoma. Considerações sobre 34 casos. Arq Bras Neurocir 17:31-4, 1998.
- PEREIRA CU, SANTOS SP, FONTES DCS, NETO JGA: Cefalohematoma. RBM-GO IX: 76-7, 1998.
- PEREIRA CU: Cefaloematoma. In Pereira CU (ed): Neurotraumatologia. Rio de Janeiro: Revinter, 2000, pp 111-3.
- ZELSON C, LEE S, PEARL M: The incidence of skull fracture underlying cephalohematoma in newborn infants. J Pediatr 85:371-3, 1974.

Original recebido em novembro de 2003
Aceito para publicação em abril de 2004

Endereço para correspondência:

Carlos Umberto Pereira
Av. Augusto Maynard, 245/404
CEP 49015-380 – Aracaju, SE
E-mail umberto@infonet.com.br