

Hematoma subdural inter-hemisférico traumático agudo

Carlos Umberto Pereira*, João Domingos Barbosa Carneiro Leão**, Alvino Dutra da Silva**, Dênio José de Souza Bispo***, Egmond Alves Silva Santos***

Serviço de Neurocirurgia do Hospital Governador João Alves Filho. Aracaju, SE

RESUMO

O hematoma subdural inter-hemisférico (HSDI), descrito por Aring e Evans em 1940, era considerado raro antes dos estudos de imagem. Até 2002, somente 113 casos tinham sido publicados na literatura. A frequência do HSDI é de 6% entre todos os hematomas subdurais traumáticos. Este trabalho é um estudo retrospectivo com 12 pacientes admitidos no Hospital João Alves Filho entre janeiro de 1998 e setembro de 2003. Dez pacientes eram do sexo masculino e dois do sexo feminino. O fator etiológico mais comum foi traumatismo cranioencefálico, sendo o acidente de trânsito a principal causa seguida de queda da própria altura. A estratégia de tratamento dependeu das condições neurológicas do paciente na admissão. A conduta conservadora foi realizada em sete pacientes. Cinco pacientes foram submetidos à drenagem de hematomas intracranianos associados. Óbito ocorreu em dois pacientes. Concluímos que o tratamento conservador é a melhor opção quando o quadro neurológico do paciente é favorável.

PALAVRAS-CHAVE

Hematoma subdural inter-hemisférico. Traumatismo cranioencefálico.

ABSTRACT

Acute traumatic interhemispheric subdural hematoma

Interhemispheric subdural hematomas (ISH), described by Aring and Evans in 1940, had been considered rare until modern neuroimaging made their identification easy. Until 2002, only 113 cases had been published in the literature. The frequency of ISH is reported as 6% of all traumatic subdural hematomas. We present a retrospective study of twelve patients with diagnosis of traumatic ISH admitted at João Alves Filho Hospital, from January 1998 to September 2003. The male/female ratio was 10:2. The etiologic factor was the trauma in all patients and the car accident and falling down were the most common causes. The diagnosis was readily made by computer tomography. Treatment strategy depended on neurological condition of the patient on admission. The conservative management was instituted in seven cases. Five patients were submitted to craniotomy for drainage of associated intracranial hematomas. Two patients died. We conclude that the conservative treatment is the best option when the neurological conditions of patient are favorable.

KEYWORDS

Interhemispheric subdural hematoma. Cranioencephalic trauma.

Introdução

Os autores apresentam 12 casos de HSDI agudo traumático. Discutem sua fisiopatologia, diagnóstico e tratamento.

O HSDI é definido como a presença de coleção sangüínea localizada no espaço subdural e na fissura inter-hemisférica^{2,44}. Antes do advento da tomografia computadorizada (TC) no arsenal propedêutico à mão

armada em serviços de emergência, o diagnóstico de hematoma subdural inter-hemisférico (HSDI) era raro, tendo sido relatado apenas em casos de autópsia^{1,5,10,13,14,17,19,23,24,34,41}. Nas últimas décadas, o uso disseminado da TC nos serviços de emergência permitiu melhor reconhecimento dessa entidade^{7-9,13,17,19,24-26,31-34,36,37,43-46,49}.

Foi descrita pela primeira vez, em 1940, por Aring e Evans¹. Sua incidência exata é difícil de demonstrar e, desde a descrição inicial, até o ano de 2002, apenas 113

* Professor Doutor do Departamento de Medicina da Universidade Federal de Sergipe. Neurocirurgião do Hospital João Alves Filho. Aracaju, SE

** Neurocirurgião do Hospital João Alves Filho.

*** Médico Residente. Universidade Federal de Sergipe.

casos foram relatados na literatura médica^{28,40}. Após a descrição inicial de HSDI agudo por Aring e Evans¹, Sibayan e cols.⁴¹, em 1970, documentaram o primeiro caso de HSDI crônico e, posteriormente, outros trabalhos foram publicados^{30,38,41}. Sua incidência é calculada como correspondendo a 6% dos hematomas subdurais traumáticos⁴².

Até o ano de 1984, tinham sido relatados apenas 13 casos, 89 novos casos foram publicados até 1998 e 11 novos casos até 2002, totalizando 113 casos descritos na literatura mundial^{28,40}. De aproximadamente 100 casos relatados até 2000, apenas 11 evoluíram para HSDI crônico^{13,20,21,30,33,38,41}. A baixa incidência de HSDI crônico pode ser explicada pela tendência de o HSDI agudo migrar sobre a convexidade cerebral assim que se liquefaz¹³.

O HSDI ocorre freqüentemente em idosos, entre a sexta e a oitava décadas de vida, acomete mais o sexo masculino e pacientes portadores de distúrbios de hemostasia^{2,5,13}. Na série relatada por Bartels e cols.², 45,3% dos casos apresentavam-se na faixa etária abaixo dos 60 anos de idade e 54,7%, acima dos 60 anos.

O HSDI tem etiologia múltipla: traumatismo craniano (82,5%), ruptura de aneurisma (12,5%), complicações pós-neurocirúrgicas (1,25%) e outras causas (3,75%)³⁵. Entre outras causas, são relatados maus-tratos na infância, parto por fórceps ou história de tocotraumatismo, hemodiálise e uso de anticoagulantes^{2,19,35,37,38,47}. A maioria dos casos de HSDI é decorrente de traumatismo cranioencefálico por impacto direto e, na sua maioria, são classificados como trauma leve¹¹.

Os aneurismas saculares que causam HSDI estão, na maioria dos relatos, localizados nos diversos segmentos da artéria cerebral anterior; excepcionalmente, na artéria comunicante posterior^{10,12}. A artéria cerebral anterior divide-se em artérias pericalosa e caloso-marginal na altura do joelho do corpo caloso e, nessa bifurcação, encontra-se o principal sítio de origem de aneurismas associados ao HSDI¹⁰.

Os principais fatores facilitadores do desenvolvimento do HSDI são: etilismo, diáteses hemorrágicas (doença de Von Willebrand, hemofilia B e trombocitopenia), uso de anticoagulantes orais e antiagregantes plaquetários, hipertensão arterial crônica, insuficiência renal crônica e hidrocefalia^{11,19,20}.

Diferentes fatores etiológicos estão relacionados a grupos etários específicos. Assim, no grupo pediátrico, maus-tratos é a principal causa, em virtude do fenômeno do *shaken-baby*^{48,49}; no adulto jovem, acidentes de trânsito e, no idoso, traumas leves de baixo impacto⁴⁰.

O HSDI resulta de contusão cortical causada pela laceração traumática das veias-ponte entre o córtex parietoccipital e o seio sagital superior^{1,2,5,13,14,17,28,34,40,41}. Essas veias se dirigem anteromedialmente antes de penetrar no seio sagital, o que explica as localizações

peculiares desse hematoma^{13,18}. Acredita-se que a posição e a direção do trauma são os mais importantes fatores no desenvolvimento do HSDI. Forças atuando ao longo do plano sagital na região occipital causarão um movimento posterior do hemisfério cerebral em relação ao seio sagital e promoverão máxima distensão das veias, deixando-as vulneráveis à ruptura⁴⁰.

Tem sido descrita a formação do hematoma provocado pela laceração da artéria calosomarginal¹⁵. Outras teorias advogam a lesão em rotação da cabeça, além de forças tangenciais às veias corticais decorrentes de impacto frontal ou occipital^{2,17}. Na maior parte dos casos, o sítio de lesão é o frontal e o occipital, um dado que ressalta a importância dos mecanismos de aceleração e desaceleração com ruptura de vasos sanguíneos na patogênese do HSDI¹¹. Em duas séries, o trauma occipital foi encontrado em 60% e 75%, enquanto trauma frontal foi encontrado em 24% e 12,5%, respectivamente, nos casos de HSDI traumáticos, e os dois locais juntos responderam por 84% e 87,5% dos casos^{2,13}.

Na maioria dos casos, o HSDI é confinado a um lado da foice do cérebro, pois as firmes aderências das trabeculações subaracnóideas entre o cérebro e a duramáter parassagital impedem a disseminação do hematoma para convexidade cerebral^{2,11,17}. No entanto, se houver liquefação do coágulo, pode haver migração para a convexidade cerebral, resultando em aspecto semelhante a um hematoma subdural crônico^{11,13,20,22,33}.

A distância entre o seio sagital e a superfície cortical é maior na infância (em virtude da imaturidade cerebral) e na senilidade (por causa da atrofia cerebral) do que no adulto jovem. Isso resulta numa relativa maior facilidade de ruptura das veias corticais com um trauma menor pelo seu trajeto mais desprotegido. O crânio infantil é particularmente vulnerável a lesão em chicote por causa da desproporção entre a largura do crânio e a fragilidade da musculatura do pescoço⁴⁹. Em contrapartida, a presença do hematoma é bem tolerada no espaço fisiológico pericortical da infância e senilidade, contribuindo para a sintomatologia tardia nos casos de evolução subaguda e crônica⁴⁰.

A apresentação clínica clássica dessa afecção é uma monoparesia contralateral da perna ou hemiparesia em que a perna está mais acometida do que o braço, e é denominada de síndrome da foice cerebral ou síndrome do lóbulo paracentral^{12,4,10,13,17,23,28,33,37,38,41,47}. Sinais e sintomas de hipertensão intracraniana ou alterações do nível de consciência podem ser aspectos proeminentes em alguns pacientes^{5,10,14,19,24,34,37}. Outros sintomas como cefaléia, vômitos, crises convulsivas, ataxia frontal de Bruns, afasia e sinal de Babinski podem estar presentes. Não há relatos de pacientes com HSDI assintomáticos²⁸. Em 1995, Bartels e cols.² revisaram, na literatura médica, 67 casos de HSDI e

relataram hemiparesia em 55% e monoparesia crural em 11%; a síndrome da foice cerebral, com hemiparesia, foi encontrada em 62% dos pacientes, distúrbios da consciência em 39%, convulsão generalizada em 12%, convulsão focal em 3%, demência em 6%, disfasia em 5%, ataxia da marcha em 3% e disfunção do nervo oculomotor em 3% dos pacientes.

No passado, a importância da angiografia cerebral foi enfatizada nos casos de HSDI, pois demonstrava a ausência de suprimento vascular entre a foice cerebral e a superfície medial do cérebro, na incidência ântero-posterior¹¹, ou entre a artéria pericalosa e a calosomarginal⁴⁷ e o deslocamento lateral da artéria pericalosa e seus ramos em relação à linha média^{11,47}. Um hematoma que permanece isolado entre a foice e a superfície medial do cérebro, superior ao sulco do corpo caloso, geralmente não desloca a artéria cerebral anterior ou a artéria pericalosa e não afetará a posição da veia cerebral interna¹⁰. Atualmente, a angiografia cerebral é reservada em casos de suspeita de HSDI por ruptura de aneurisma cerebral.

Em 1955, Jacobson²³ relatou pela primeira vez os achados de tomografia computadorizada em HSDI. Atualmente, esse é o exame de eleição para o diagnóstico^{50,51}. O achado de uma massa hiperdensa, de formato crescente, semilunar, ao longo da fissura inter-hemisférica com margem medial plana e borda lateral convexa contra o parênquima cerebral é altamente sugestivo de HSDI^{33,39}. Pode ainda ser visualizado desvio das estruturas da linha média³³. Entretanto, a melhor confirmação no diagnóstico diferencial é com ressonância magnética (RM), pois é mais sensível que a TC⁴⁰.

O HSDI apresenta diagnóstico diferencial com hemorragia subaracnóideia; esta produz hiperdensidade somente na região inter-hemisférica anterior, com um contorno tortuoso e se estendendo do calvário ao rostro do corpo caloso. O HSDI produz uma hiperdensidade crescente unilateral que é mais espessa na parte pósterosuperior da fissura, por trás e abaixo do esplênio do corpo caloso⁵¹.

O tratamento adequado persiste ainda hoje uma controvérsia²⁸. O tratamento conservador torna-se benéfico em pacientes estáveis clinicamente ou com fatores sistêmicos associados que possam aumentar o risco cirúrgico e em casos de hematomas pequenos, que tendem à reabsorção espontânea²⁹. Intervenção cirúrgica seria indicada em casos de piora do quadro neurológico, rápida deterioração do nível de consciência ou na presença de hematoma volumoso^{2,11,13,16,22,27,28,35}.

A possibilidade de o HSDI mover-se após liquefação pode justificar uma intervenção cirúrgica precoce. Apesar de a remoção de um coágulo sólido da fissura inter-hemisférica ter provado ser bem-sucedida, este

pode ser um procedimento perigoso em decorrência da proximidade do seio sagital e de suas veias de ligação¹⁴.

As taxas de mortalidade dos HSDI agudos são controversas⁴⁰. Alguns autores sugerem que o HSDI deve ser considerado uma variante benigna dos hematomas subdurais agudos^{2,35}. A presença de lesões intracranianas associadas como contusão e edema cerebral está freqüentemente associada à deterioração mental e também é determinante para uma elevada mortalidade⁴⁰. O prognóstico está relacionado à condição neurológica do paciente na admissão e à presença de lesão intracraniana associada^{28,40}.

Pacientes e métodos

Foram estudados retrospectivamente 12 pacientes portadores de hematoma subdural inter-hemisférico agudo, de origem traumática, internados no Serviço de Neurocirurgia do Hospital Governador João Alves Filho (Aracaju, SE), durante o período entre janeiro de 1998 e setembro de 2003.

Os dados para preenchimento do protocolo da pesquisa foram obtidos por meio de prontuários do Serviço de Imagem e de Arquivo Médico do referido hospital. Foram analisados quanto a sexo, idade, causas, quadro clínico, achados de tomografia computadorizada, tratamento e seqüelas. Os resultados têm caráter descritivo e foram feitas comparações com a literatura mundial.

Resultados

No presente estudo, o sexo masculino foi o mais acometido, na proporção de 10:2. A idade dos pacientes variou entre 18 e 78 anos, com média de 42,4 anos. As principais causas foram acidente de trânsito (6 casos), queda acidental (3 casos) e lesão por arma de fogo (2 casos). Em um caso, a causa não foi identificada. O escore na escala de coma de Glasgow (ECGI) variou entre 4 e 15, com média de 12. No quadro clínico predominaram cefaléia, hemiparesia e vômitos. A síndrome da foice cerebral esteve presente em seis casos. Tomografia computadorizada craniana foi realizada em todos os casos, demonstrando o hematoma com localização frontal em três, occipital em cinco e em ambas as localizações em quatro casos. Presença de lesões intracranianas associadas foi observada: hematoma subdural de convexidade em dois casos, hematoma intraparenquimatoso em três casos e hemorragia subaracnóideia em quatro casos (Figura 1).

Tratamento conservador foi instituído em sete casos (Figura 2). Cinco pacientes foram submetidos à drenagem cirúrgica de hematoma intracraniano associado: em um caso foi realizada craniectomia para drenagem de hematoma intraparenquimatoso; em dois, drenagem de hematoma subdural de convexidade; em um, tratamento de afundamento craniano e, em outro, craniectomia devida à lesão na base de crânio por ferimento por arma de fogo. Cinco pacientes evoluíram bem, quatro apresentaram paresia de predomínio crural e um outro desenvolveu distúrbio de micção. Dois pacientes evoluíram para óbito, sendo, em um, em virtude de múltiplas lesões intracranianas associadas (ECGI na admissão: 4) e, noutro, pelo ferimento provocado pela arma de fogo, com hematoma intraparenquimatoso associado (ECGI na admissão: 6).

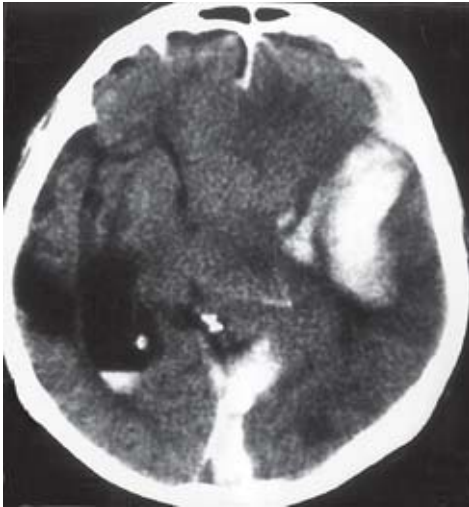

Figura 1 – TC mostrando associação de HSDI occipital, contusão temporal e hemorragia intraventricular.

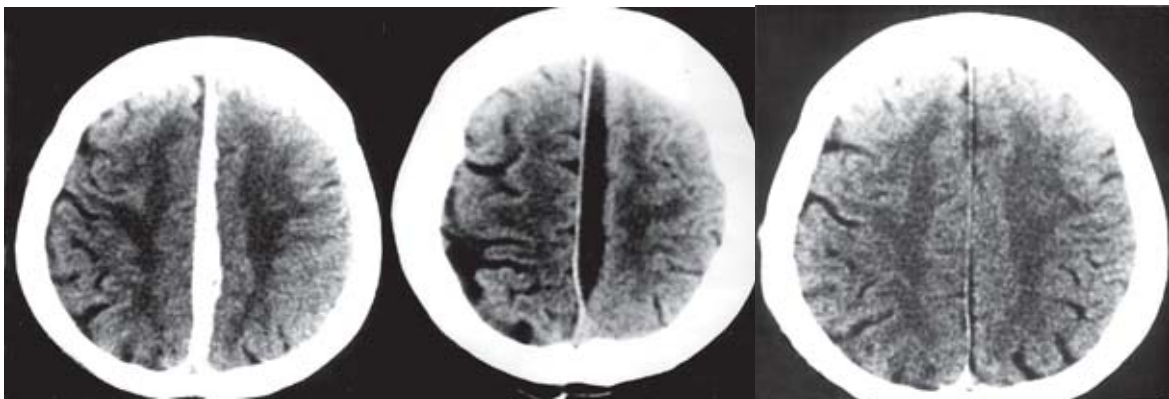


Figura 2 – TC em seqüência (da esquerda para direita: no dia do traumatismo; após 15 dias; e após 45 dias) mostrando a resolução de HSDI tratado clinicamente.

Discussão

O HSDI traumático é considerado raro, correspondendo a 6% dos hematomas subdurais agudos traumáticos⁴². Acomete mais o sexo masculino, em razão das atividades pertinentes ao sexo, e a faixa etária mais acometida são os idosos². Em nossa casuística houve predominância nítida de adultos do sexo masculino, e a média etária foi de 42,4 anos.

A maioria dos casos são decorrentes de traumatismo craniano¹¹. Em nossa casuística predominaram os acidentes de trânsito e as quedas da própria altura.

Na maior parte dos casos, os sítios de lesão são o frontal e o occipital, um dado que ressalta a importância dos mecanismos de aceleração e desaceleração com ruptura de vasos sanguíneos na patogênese do HSDI^{2,13}. A localização occipital é descrita em 60% a 75% dos casos^{2,13}. Em nosso trabalho, houve um predomínio de HSDI occipital, o que está de acordo com a literatura médica.

HSDI pode ser uni ou bilateral e ter evolução aguda, subaguda e crônica. Comumente, o HSDI é unilateral e localizado em torno da região parietoccipital, imediatamente abaixo ou atrás do corpo caloso. Casos bilaterais se associam a traumas severos ou na presença de fatores agravantes⁶.

Clinicamente, manifesta-se por alteração do nível de consciência, ataxia frontal de Bruns, distúrbios cognitivos, cefaléia e sinal de Babinski^{5,10,19,34}. A síndrome da foice cerebral tem sido observada frequentemente e caracteriza-se por hemiparesia de predomínio crural contralateral ao hematoma^{2,3,4,10,13,17,23,37,41,47}. Em nossa casuística, a metade dos pacientes apresentava síndrome da foice cerebral.

O diagnóstico imediato do HSDI é feito por meio da TC. A tomografia demonstra uma lesão em forma crescente e hiperdensa ao longo da fissura inter-hemisférica com plano de margem medial e borda

lateral convexa^{17,33,37,49,50}, conforme observado nos nossos casos.

O tratamento ideal é ainda hoje controverso²⁸. Alguns autores realizam o tratamento conservador na fase aguda de hematomas pequenos em pacientes com boas condições neurológicas e apresentam resultados excelentes^{2,13,33,35}. O tratamento cirúrgico está indicado em pacientes com hematoma volumoso ou que provoque deterioração rápida do nível de consciência do paciente^{11,13,16,21,27,28,35}. Para Bartel e cols.², o tratamento a ser instituído dependerá do estado neurológico do paciente. Por essa razão, se o paciente estiver assintomático, conduta conservadora inicial é a melhor opção, com seguimento da migração do coágulo para a posição acima da convexidade, onde a remoção se mostra menos perigosa³³. Glista e cols.¹⁷ relataram que o tratamento ideal é a craniotomia, porque visualiza o hematoma e realiza sua drenagem total. Vários autores estão de acordo e acreditam que a craniotomia é um método de escolha para a exploração adequada da fissura inter-hemisférica^{24,34,37}. Em nossos casos, o tratamento conservador foi indicado em sete e a conduta cirúrgica foi instituída naqueles com lesões associadas, provocando efeito de massa ou instabilidade neurológica do paciente.

Do presente trabalho os autores concluem que o tratamento conservador é a melhor opção quando a condição neurológica do paciente é favorável.

Referências

1. ARING CD, EVANS JP: Aberrant location of subdural hematoma. *Arch Neurol Psychiatr* 44:1296-306, 1940.
2. BARTELS RHMA, VERHAGEN WIM, PRICK MJJ, DALMAN JE: Interhemispheric subdural hematoma in adults: Case reports and a review of the literature. *Neurosurgery* 36:1210-4, 1995.
3. BORZONE M, RIVANO C, CAPUZZO T, ALTOMONTE M: Interhemispheric subdural hematoma. Case report. *Zentralbl Neurochir* 47:354-61, 1986.
4. BORZONE M, ALTOMONTE M, BALDINE M, RIVANO C: Typical interhemispheric subdural haematomas and falx syndrome: four cases and a review of the literature. *Zentralbl Neurochir* 56:51-60, 1995.
5. CLEIN LJ, BOLTON CF: Interhemispheric subdural hematoma: a case report. *J Neurol Neurosurg Psychiatr* 32:389-92, 1969.
6. CRONIN TG, SHIPPEY DU: Bilateral interhemispheric subdural hematomas: A case report. *AJNR Am J Neuroradiol* 8:909-10, 1987.
7. DELFINI R, SANTORO A, INNOCENZI G, SALVATI M, ZAMPONI C: Interhemispheric subdural hematoma (ISH): case report. *J Neurosurg Sci* 35:217-20, 1991.
8. ESPOSITO DP, DEVKOTA J, EI GAMMAL T, SULLIVAN HG: Interhemispheric subdural hematoma. *South Med J* 77:379-81, 1984.
9. FEARNSIDE MR, HALL K, SENGUPTA RP: Interhemispheric subdural hematoma following head injury. *Aust NZ J Surg* 49:678-80, 1979.
10. FEIN JM, ROVIT RL: Subdural hematoma secondary to hemorrhage from a callosal-marginal artery aneurysm. *Neuroradiology* 1:183-6, 1970.
11. FIGUEIREDO E, AGUIAR P, AANDRADE A, MANREZA L: Hematoma subdural agudo inter-hemisférico em adultos. *Arq Bras Neurocirurg* 16:195-9, 1997.
12. FRIEDMAN MB, BRANT-ZAWADZKI M: Interhemispheric subdural hematoma from ruptured aneurysm. *Comput Radiol* 7:129-34, 1983.
13. FRUINAH, JUHLGL, TAYLON C: Interhemispheric subdural hematoma. Case report. *J Neurosurg* 60:1300-2, 1984.
14. GANNON WE: Interhemispheric subdural hematoma. Case report. *J Neurosurg* 18:829-30, 1961.
15. GARTMEN JJ, ATSTUPENAS EA, VOLLMER DG, POWERS SK: Traumatic laceration of pericallosal artery resulting in interhemispheric subdural hematoma: a case report. *J Emerg Med* 7:603-10, 1989.
16. GELABERT M, FERNÁNDEZ JM, LÓPEZ E, GARCIA A: Hematoma subdural agudo inter-hemisférico. *Neurocirurgia (Astur)* 12:51-5, 2001.
17. GLISTA GG, REICHMAN H, BRUMLIK J, FINE M: Interhemispheric subdural hematoma. *Surg Neurol* 10:119-22, 1978.
18. GOSS CM: Gray's anatomy of human body. Philadelphia, Lea e Febiger, 1937, pp 687-8.
19. HO SU, SPEHLMAN R, HO HT: CT scan in interhemispheric subdural hematomas: Clinical and pathological correlation. *Neurology* 27:1097-8, 1977.
20. HOUTEVILLE JP, TOUMI K, THERON J, DERLON JM, BENAZZA A, HUBERT P: Interhemispheric subdural hematomas: seven cases and review of the literature. *Br J Neurosurg* 2:357-67, 1988.
21. IPLIKCIOGLU AC, BAYAR MA, KOKES F, DOGANAY S, GOKCEK C: Interhemispheric haematomas. *Br J Neurosurg* 8:627-31, 1994.
22. IZAWA M, TAKAHASHY K, SENTOH S: A case of interhemispheric subdural hematoma associated with thrombocytopenia. *No Shinkei Geka* 10:557-60, 1982.
23. JACOBSON HH: An interhemispherically situated hematoma. *Acta Radiol* 43:235-6, 1955.
24. KASDON DL, MAGRUDER MR, STEVENS EA, PAULLUS WS: Bilateral interhemispheric subdural hematomas. *Neurosurgery* 5:57-9, 1979.
25. KOUMTCHEV Y, PETKOV S, GOZMANOV G: A case of interhemispheric subdural hematoma. *Folia Med* 36:59-61, 1994.
26. KYOMA S, NISHIMURA T: A case of bilateral interhemispheric subdural hematoma. *No Shinkei Geka* 18:289-94, 1990.
27. LANG EW, HOHENSTEIN C, NABAVI A, MEHDORN HM: Interhemispheric subdural hematoma. *Nerve Narzt* 69:342-51, 1998.
28. LLAMAS L, RAMOS R, SANDOVAL L: Acute interhemispheric subdural hematoma: two case reports and analysis of the literature. *Minim Invas Neurosurg* 45:55-8, 2002.
29. LUSINS JO, McCHESNEY JD: Nonsurgical management of an isolated interhemispheric subdural hematoma sequentially followed by CT. *Mt Sinai J Med* 56:68-70, 1989.
30. MINAMI M, HANAKITA J, SUWA H, SUZUI H, FUJITA K, NAKAMURA T: Interhemispheric chronic subdural hematomas: case report. *Neurol Med Chir (Tokyo)* 37:177-80, 1997.
31. MIYATA I, MASAOKA T, NISHIURA T, HARADA Y, ISHIMITSU H, MANO S: Diffuse hemispheric low density on CT scan following acute interhemispheric subdural hematoma in an infant: case report. *Neurol Med Chir Tokyo* 30:832-7, 1990.
32. NAGASAWA S, OHTSUKI H, NAGAYASU S, KIKUCHI H: Acute interhemispheric subdural hematoma: A case

- report with good result by small craniotomy during the chronic stage. No Shinkei Geka 18:643-6, 1990.
33. OGSBURY JS, SCHNECK SA, LEHMAN RAW: Aspects of interhemispheric subdural haematoma, including the falx syndrome. J Neurol Neurosurg Psychiatr 41:72-5, 1978.
 34. POZZATI E, GAIST G, VINCI A, POPPI M: Traumatic interhemispheric subdural hematomas. J Trauma 22:241-3, 1982.
 35. RAPANAA, LAMAIDA E, PIZZA V, LEPORE P, CAPUTI F, GRAZIUSI G: Interhemispheric scissure, a rare location for a traumatic hematoma, case report and a review of the literature. Clin Neurol Neurosurg 99:124-9, 1977.
 36. ROMANO VA, TOFFOL GJ: Confirmation of traumatic interhemispheric subdural hematoma by magnetic resonance imaging. J Emerg Med 12:369-73, 1994.
 37. RUSSELL NA, DEL CARPIO-O'DONOVAN R, MALLYA KB, BENOIT BG, BELANGER G: Interhemispheric subdural hematoma. Can J Neurol Sci 14:172-4, 1987.
 38. SADROLHEFAZIA, BLOOMFIELD SM: Interhemispheric and bilateral chronic subdural hematoma. Neurosurg Clin North Am 11:455-63, 2000.
 39. SATOH T, YAMAMOTO Y, ASARI S, SADAMOTO K: Traumatic interhemispheric subdural hematomas: Report of a case and analysis of 7 cases. No Shinkei Geka 10:667-72, 1982.
 40. SENEL A, COKLUK C, ÖNDER A, İYİĞÜN O, İNCESU L: Acute interhemispheric subdural hematoma. Report of nine cases. J Neurosurg Sci 45:97-102, 2001.
 41. SIBAYAN RQ, GURDJIAN ES, THOMAS LM: Interhemispheric chronic subdural hematomas. Report of a case. Neurology 20:1215-8, 1970.
 42. TAKEDA N, KURIHARA E, MATSUOKA H, KOSE S, TAMAKI N, MATSUMOTO S: Three cases of acute interhemispheric subdural hematoma. No Shinkei Geka 16:87-92, 1988.
 43. TOFFOL GJ, BILLER J, ADAMS Jr HP: Interhemispheric subdural hematomas. J Emerg Med 4:103-7, 1986.
 44. URCULO E, MARTINEZ L, GEREKA L, OLASAGASTI V, OLASCOAGA J, URCOLA J: The spontaneous reabsorption of posttraumatic interhemispheric subdural haematoma. Acta Neurochir (Wien) 138:776-7, 1996.
 45. VAZ R, DUARTE F, OLIVEIRA J, CEREJO A, CRUZ C: Traumatic interhemispheric subdural haematomas. Acta Neurochir (Wien) 111:128-31, 1991.
 46. WOIMANT F, THUREL C, ROUX FX: Interhemispheric subdural hematoma. Rev Neurol (Paris) 139:299-303, 1983.
 47. WOLLSCHLAEGER PB, WOLLSCHLAEGER G: The interhemispheric subdural or falx hematoma. AJR 92:1252-4, 1964.
 48. ZIMMERMAN RA, BILANIUK LT, BRUCE D, SCHUT L, UZZELL B, GOLDBERG HI: Interhemispheric acute subdural hematoma: a computed tomographic manifestation of child abuse by shaking. Neuroradiology 16:39-40, 1978.
 49. ZIMMERMAN RA, BILANIUK LT, BRUCE D, SCHUT L, UZZELL B, GOLDBERG HI: Computed tomography of craniocerebral injury in the abused child. Radiology 130:687-90, 1979.
 50. ZIMMERMAN RD, RUSSELL EJ, YURBERG E, LEEDS NE: Falx and interhemispheric fissure on axial CT: II. Recognition and differentiation of interhemispheric subarachnoid and subdural hemorrhage. AJNR Am J Neuroradiol 3:635-42, 1982.
 51. ZIMMERMAN RD, YURBERG E, RUSSELL EJ, LEEDS NE: Falx and interhemispheric fissure on axial CT: I. Normal anatomy. AJR Am J Roentgenol 138:899-904, 1982.

Endereço para correspondência:

Carlos Umberto Pereira
 Av. Augusto Maynard, 245/404
 CEP 49015-380 – Aracaju, SE
 E-mail: umberto@infonet.com.br