

# Neurocisticercose racemosa em Montes Claros

## Relato de caso e revisão da literatura

Antônio Carlos de Albuquerque Moreira<sup>1</sup>, Marcílio Monteiro Catarino<sup>1</sup>, Geraldo Vítor Cardoso Bicalho<sup>2</sup>, Lucídio Duarte de Souza Filho<sup>2</sup>, Marcelo Jose da Silva<sup>2</sup>

Serviço de Neurocirurgia do Hospital Santa Casa, Montes Claros, MG, Brasil

### RESUMO

Relatamos um caso de neurocisticercose racemosa em uma mulher de 37 anos de idade. A paciente apresentava cefaléia holocraniana intensa com duração de dois meses. Não havia sinais clínicos de déficit neurológico ou irritação meníngea. A tomografia computadorizada e a ressonância magnética do crânio foram sugestivas de neurocisticercose, forma racemosa. A paciente foi inicialmente tratada com albendazol e dexametasona mas, devido à piora do quadro clínico optou-se pelo tratamento neurocirúrgico. É feita revisão da literatura sobre as condutas adotadas na neurocisticercose racemosa.

### PALAVRA-CHAVE

Neurocisticercose racemosa.

### ABSTRACT

**Racemose cysternal neurocysticercosis. Case report and literature review.**

A case of racemose cysternal neurocysticercosis in a 37-year-old woman is reported. The patient presented with intermittent severe headache for two months. There was no neurodeficit or meningeal signs. Contrast-enhanced computed tomography and magnetic resonance imaging demonstrated findings compatible with racemose form of neurocysticercosis. Surgical treatment was indicated because her clinical condition deteriorated and considered not responsive to the medical treatment with albendazole and dexamethasone. She presented a very good evolution following the surgery. A brief review of the literature related to the treatment of racemose form of neurocysticercosis is presented.

### KEY WORDS

Racemose cysticercosis.

## Introdução

A neurocisticercose apresenta-se morfológicamente de duas formas: cística contendo um escólex em seu interior (também conhecida como *Cysticercus cellulosae*) e na forma racemosa, em cachos, com numerosas vesículas (denominada *Cysticercus racemosus*<sup>4,6,11,12,13,15,24,25</sup>). O cisticercos racemoso foi descrito por Virchow em 1860<sup>17</sup>. Essa forma incomum foi descoberta em uma série de casos de neurocisticercose cerebral e é caracterizada por seu tamanho (de 4 a 12 cm), ausência de escólex, não-viabilidade e aparência variável<sup>4</sup>.

## Relato do caso

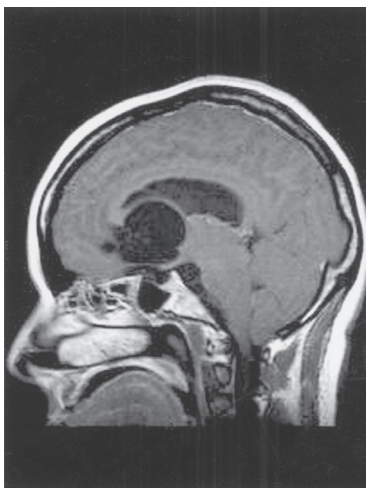
Em maio de 2005, o Serviço de Neurologia da Santa Casa de Montes Claros, MG, recebeu uma mulher de 37 anos de idade, leucoderma. O motivo para a procura de atendimento médico foi uma cefaléia de forte intensidade, holocraniana, de caráter pulsátil e permanente, iniciada 30 dias antes. A paciente relatou que, na noite anterior, o quadro de dor se acentuou e foi acompanhado de vômitos em jato (6 episódios) e síncope (3 episódios). Em sua história pregressa, relatou a excreção de corpo (inúmeros proglotes) de tênia juntamente com as fezes.

1 Neurocirurgião do Hospital Santa Casa de Misericórdia Nossa Senhora das Mercês em Montes Claros, MG.

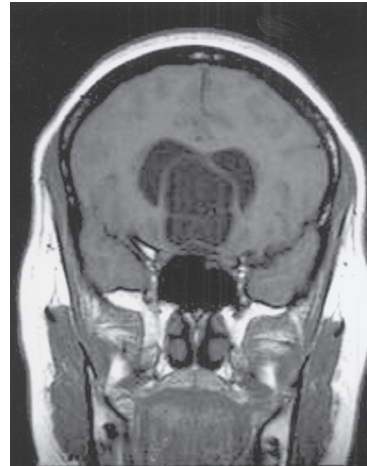
2 Acadêmicos do 10º período do curso de medicina da Faculdade Estadual de Montes Claros (Unimontes), MG.

À admissão, encontrava-se confusa, sudorética e hipotensa. Nenhum déficit motor ou sensitivo foi observado, tampouco irritação meníngea. O hemograma demonstrou leucocitose ( $18.700 \text{ cel/mm}^3$ ), sem eosinofilia, e a glicemia de jejum foi de  $118 \text{ mg/dl}$ . A tomografia computadorizada (TC) com contraste revelou grande cisto, medindo aproximadamente  $4 \times 2,7 \text{ cm}$ , na cisterna supra-selar insinuando-se para o interior do 3º ventrículo e cornos frontais dos ventrículos laterais. Observaram-se, no seu interior, alguns septos com impregnação pelo meio de contraste e moderada dilatação dos ventrículos laterais. A ressonância nuclear magnética (RNM) revelou várias imagens de diâmetro variado, ocupando as cisternas pré-pontina e supra-selar, estendendo-se cranialmente entre os cornos frontais dos ventrículos laterais, apresentando-se hipointensos em T1 e *flair*, e hiperintensos em T2, sem realce pelo agente paramagnético, com comportamento de sinal semelhante ao líquido. A hipófise apresentou-se deslocada e comprimida inferior e posteriormente pela lesão. Os ventrículos laterais estavam moderadamente dilatados e os sulcos entre os giros corticais reduzidos. Nenhum escólex foi visualizado no interior dessas lesões (Figuras 1 a 4).

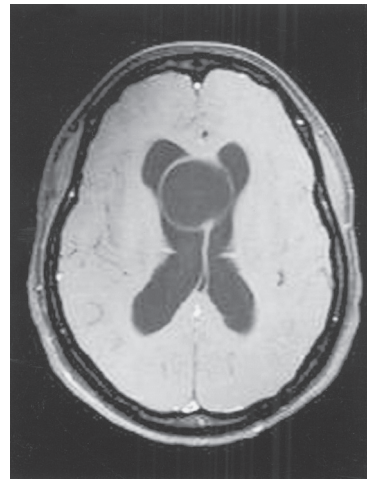
Diante de tal quadro, levantou-se a hipótese de neurocisticercose racemosa. Iniciou-se o tratamento com albendazol e dexametasona. Sete dias após a internação, a paciente evoluiu com quadrantanopsia temporal superior esquerda, associada a cefaléia. Devido à piora do quadro clínico, optou-se pelo tratamento neurocirúrgico, sendo realizada craniotomia pterional direita alargada frontalmente, com utilização de trepanação frontal posicionado mais próximo à linha média do que o usual. Através de técnica microcirúrgica, as cisternas óptico-quiasmática e óptico-carotídea foram



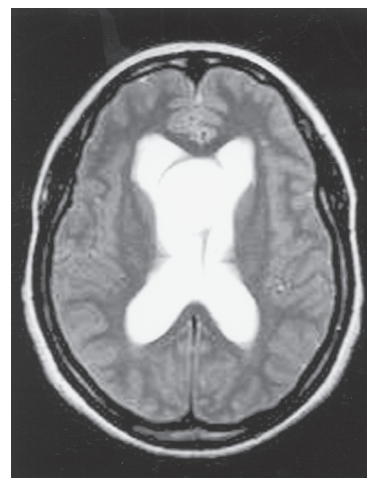
**Figura 1** – RNM, corte sagital em T1, demonstrando cistos na cisterna supra-selar.



**Figura 2** – RNM, corte coronal em T1, demonstrando cistos na cisterna supra-selar com comportamento de sinal semelhante ao líquido.



**Figura 3** – RNM, corte horizontal em T1, demonstrando cistos entre ventrículos laterais.

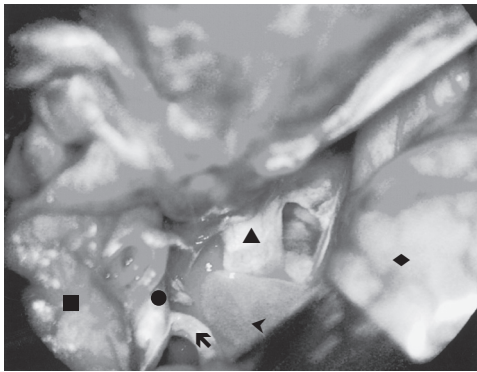


**Figura 4** – RNM, corte horizontal, demonstrando cistos entre ventrículos laterais apresentando-se hiperintensos em T2.

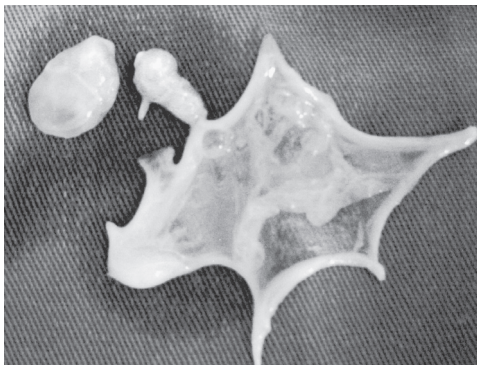
dissecadas e os cisticercos foram removidos facilmente das cisternas (figuras 5 e 6). A lesão possuía consistência cística, de coloração amarelada. Em seguida, fez-se o fechamento por planos. Não foi necessária a colocação de derivação externa.

O exame anatomopatológico confirmou o diagnóstico de neurocisticercose racemosa.

A paciente evoluiu bem, com regressão do quadro de quadrantanopsia, recebendo alta hospitalar. Atualmente está fazendo acompanhamento ambulatorial.



**Figura 5** – Foto de microcirurgia. Observe cisto próximo a estruturas da fossa anterior. Cabeça de seta indica neurocisticercos, quadrado indica lobo temporal, círculo indica carótida interna esquerda, seta indica segmento A1 da artéria cerebral anterior, triângulo indica nervo óptico e losango indica lobo frontal.



**Figura 6** – Foto de peça cirúrgica. Observe cisto que foi esvaziado durante a cirurgia devido a grande dimensão. Cisto acima a esquerda apresenta diâmetro maior de 2,5 cm.

## Discussão

As manifestações clínicas mais frequentes da neurocisticercose são: crises epiléticas (62%), síndrome de hipertensão intracraniana (38%), meningite cisticercótica (35%), distúrbios psíquicos (11%), forma apoplética

ou endarterítica (2,8%) e síndrome medular (0,5%)<sup>4,25</sup>. Na forma parenquimatosa de neurocisticercose, o tipo tumoral é mais freqüente que o tipo cisternal<sup>8,13,18,21</sup>. Entretanto, a neurocisticercose cisternal em sua forma racemosa pode formar massas expansivas nas cisternas basais, produzindo aracnoidite basal, hidrocefalia obstrutiva ou comunicante, neuropatia de nervos cranianos e vasculites<sup>1,8,13,23</sup>. Como a RNM nem sempre pode prover um diagnóstico definitivo de neurocisticercose racemosa, acompanhamento clínico e por propedêutica de imagem podem ser necessários para o diagnóstico adequado (quadro 1)<sup>17</sup>. A confirmação histológica por meio de cirurgia também pode ser necessária em alguns casos<sup>8,21</sup>.

Tendo em vista o pleomorfismo clínico e patológico da neurocisticercose, não devemos esperar que uma terapêutica simples e efetiva tenha êxito em todos pacientes. De maneira geral, a precisa caracterização da doença em termos de viabilidade, tamanho e localização dos parasitas e gravidade da resposta imune do hospedeiro permite iniciar uma intervenção racional, com o emprego de drogas sintomáticas (corticóides) associadas ou não a agentes cisticidas e/ou cirurgia<sup>3,7,14,18,20,22</sup>. O fármaco de eleição para o tratamento da neurocisticercose racemosa é o albendazol, por alcançar concentrações maiores no líquido quando comparada ao praziquantel e por apresentar melhores resultados<sup>5</sup>. A posologia de albendazol preconizada é de 15 mg/kg/dia durante 7 a 14 dias, apesar de o acréscimo de 7 para 14 dias no tratamento não ter revelado benefícios<sup>18,20</sup>. O albendazol na dose de 15 mg/kg/dia durante 7 a 14 dias é utilizado tanto para a forma racemosa quanto parenquimatosa, embora não exista um consenso para o seu uso na primeira forma<sup>3,20</sup>. Há necessidade de estudos comparativos entre doses habituais e elevadas de albendazol para tratamento da neurocisticercose, já que a dose de 15 mg/kg/dia foi baseada no tratamento da hidatidose<sup>18</sup>.

Nos pacientes com cistos localizados nas cisternas, independentemente do seu tamanho, necessitam que os cistos sejam removidos, por abordagem direta ou endos-

---

### Quadro 1. Critérios para diferenciar *Cysticercus cellulosae* de *Cysticercus racemosus*

---

- Cistos *cellulosae* são freqüentemente localizados intra-axialmente, no interior do parênquima cerebral, enquanto os cistos *racemosus* são mais comuns nas cisternas basais, sobretudo na área supra-selar e ângulo cerebello-pontino.
  - Cistos *racemosus* são usualmente grandes, aparecem como cistos multiloculados, assemelha-se a cachos de uva e promovem uma reação inflamatória mais intensa.
  - Na variedade racemosa, nenhum escólex é encontrado.
- 

Fonte: Adaptado de Dubey et col., 1999.

cópica, apenas quando há sintomatologia de compressão local (principalmente a de nervos cranianos)<sup>13</sup>.

O caso descrito evidenciou a dificuldade em se diagnosticar a neurocisticercose racemosa, já que esta doença mimetiza um grande tumor de região supraselar, quando a se baseia apenas na TC<sup>7</sup>. Apesar disso, as manifestações clínicas relatadas pela paciente eram compatíveis com as observados numa série de artigos: cefaléia por hipertensão intracraniana, acompanhada de vômito em jato<sup>1,4,8,23,25</sup>. A análise dos casos de neurocisticercose racemosa, publicados na literatura, demonstra que não existe um sinal ou sintoma patognomônico da doença. Pode-se também dizer que o quadro clínico é dependente da localização do cisto no sistema nervoso central e da resposta imune do hospedeiro<sup>1,8,15,18,23</sup>.

A escassez de publicações sobre neurocisticercose racemosa na literatura não permite traçar o perfil epidemiológico para essa doença (quadro 2)<sup>2,4,7,9,10,17,19</sup>.

Em relação ao tratamento instituído no presente caso, notou-se que mesmo utilizando as drogas indicadas pelo consenso para a forma racemosa (dexametasona e albendazol) houve intenso processo inflamatório, manifestado por piora dos sintomas, acentuação da cefaléia e aparecimento de alterações oculares<sup>22</sup>. Nessa situação, a opção pelo tratamento cirúrgico fez-se necessária, sendo bem-sucedido<sup>10</sup>. Existem relatos na literatura em que a cirurgia foi realizada como primeira opção, cursando com êxito<sup>3,5,7,9</sup>.

Na revisão realizada, existem poucos estudos realizados com neurocisticercose racemosa, por isso as características epidemiológicas da doença não são bem definidas. Pouco se sabe sobre a real prevalência,

a faixa etária que é mais acometida e a distribuição da doença por gênero. Nota-se que o tratamento da forma racemosa diverge nos estudos publicados. Entretanto, já se conhece a morfologia, as complicações mais frequentes e a localização predominante no sistema nervoso central. Existe a necessidade de estudos para se quantificar a dose ideal de albendazol no tratamento da neurocisticercose racemosa.

## Referências

1. ABRAMS G, CLARK C, LATOVITSKI N: Cerebral cysticercus. *Neurology* 28:838-42,1978.
2. ALCANTARA TM, COSTA-CRUZ JM, MORAES AT, ROCHA A, SALOMÃO EC SILVA AM: Occurrence of cysticercosis in autopsies performed in Uberlândia, Minas Gerais, Brazil. *Arq Neuropsiquiatr (S Paulo)* 53: 227-32,1995.
3. AMATO MCM, ASSIRATI JAF, COLLI BO, CARLOS G, CARLOTTI F, MACHADO HR, VALENÇAS M: Surgical treatment of cerebral cysticercosis: long-term results and prognostic factors. *Neurosurg Focus* 12: 3-15 2002.
4. ARIA, ARRUDA WO, BLUME C, NARATAAP, PEDROSO, UEMURA S, SUGUIRA, YUKITA S: Neurocisticercose, diagnóstico e tratamento em pacientes neurológicos. *Arq Neuropsiquiatr (S Paulo)* 56:245,1998.
5. ARREDONDO EJH, MARFIL A, MARTINEZ HR, ONOFRE J, RANGEL GR: Medical and surgical treatment in neurocysticercosis a magnetic resonance studies of 161 cases. *J Neurol Sci* 130:25-34,1995
- 6-ARSENI C, SAMITCA DC: Cysticercosis of the brain. *Br Med J* 2:494-7,1957.
7. BEAVER PC, JUNG RC, LEVY RW RODRIGUEZ MA, SCHENTHAL JE: Racemose cysticercus in human brain, a case report. *Am J Trop Med Hyg* 30:620-4, 1981.

**Quadro 2. Algumas citações literárias sobre a neurocisticercose racemosa**

Autores	Número de casos	Sintomas e localização	Tratamento	Ano de publicação
Biagi f e col. <sup>9</sup>	3	Hidrocefalia	(2 pacientes) cirurgia + DVP (1 paciente) praziquatel (evolui para óbito)	1986, México
DubeyTM e col. <sup>17</sup>	1	Crises tônico-clônicas, amnésia, cefaléia, tinido, alterações de comportamento/ parênquima próximo fissura Silviana	Conservador e avaliação posterior	1998, Índia
Aria e col. <sup>4</sup>	1 (0,4 %) entre 236 de neurocisticercose	-	-	1998, Brasil
Calado SL e col. <sup>10</sup>	1	Síndrome da cauda eqüina/medula	Albendazol + prednisona + cirurgia posterior	2005, Cabo Verde
Beaver PC e col. <sup>7</sup>	1	Mimetizou tumor SNC	Cirurgia	1981, Estados Unidos
Herencia EG e col. <sup>20</sup>	3 (5,6%) casos entre 54 de neurocisticercose	-	-	2001, Peru
Arredondo EJH e col. <sup>5</sup>	6 (3,7%) casos entre 161 de neurocisticercose	-	(2 pacientes) albendazol (6 pacientes) cirurgia	1995, México



8. BANNUR U, RAJSHEKHAR V: Cisternal cysticercosis: a diagnostic problem a short report. *Neurol India* 49:206-8, 2001.
9. BIAGI F, BRICEÑO CE, MARTINEZ B: Cisticercosis: observaciones sobre 97 casos de autopsia. *Prensa Med Mex* 26:193-7, 1961.
10. CALADO SL, CANASA, VALE A: Tratamiento de la neurocisticercosis racemosa medular. *Rev Neurol* 40:544-7, 2005.
11. CANELAS HM: Neurocisticercose: incidência, diagnóstico e formas clínicas. *Arq Neuropsiquiatr* 20:1-16, 1962.
12. CARDOSO W, PUPO PP, REIS JB, SILVA CO: Sobre a cisticercose encefálica: estudo clínico, anátomo-patológico, radiológico e do líquido cefalorraqueano. *Arq Ass Psicopatol (S Paulo)* 10-11: 3-123, 1945.
13. CARLOTTI CGJ, COLLI BO: Temas atuais de neurocirurgia. Cisticercose do sistema nervoso central. Sociedade de Neurocirurgia do Estado de São Paulo, Maio 2003.
14. CENTERS FOR DISEASES CONTROL: Recommendations of the International Task Force for Disease Eradication (ITFDE), Mortality and Morbidity Weekly Report. 42:1-25, 1993.
15. CRUZ ME, SCHANTZ PM: Epilepsy and neurocysticercosis in an Andean community. *Int J Epidemiol* 28:799-803, 1999.
16. DEL BRUTO OH, RAJSHEKHAR V: Proposed diagnostic criteria for neurocysticercosis. *Neurology* 57:177-83, 2001.
17. DUBEY TN, GHOSH D, PRABHAKAR S: Brain parenchymal, subarachnoid racemose, and intraventricular cysticercosis in an Indian man. *Postgrad Med J* 75:164-7, 1999.
18. ECKELIAL, TREVISOL BPC, TOURNIER MB: Medical and surgical treatment in neurocysticercosis a magnetic resonance study of 161 cases. *J Neurol Sci* 130:25-34, 1995.
19. FARMER JP, KNOWLES KF, LEBLANCR, MACLEAN JD, MELANSON D, ROULEAU G: Neurocysticercosis: surgical and medical management with praziquantel. *Neurosurgery* 18:419-27, 1986.
20. HERENCIA EG, MACKL RS, VALENCIA JC, VARGAS CM: Nuevos hallazgos de neurocisticercosis en el Hospital Nacional Cayetano Heredia, 1987-1997. *Boletín de la Sociedad Peruana de Medicina Interna*. Vol 14, 2001.
21. HUNHEVISCZ SC, RAMININAR: Cerebral cysticercosis presenting as a mass lesion. *Surg Neurol* 25:89-93, 1986.
22. GARCIA HH, EVANS C: Current consensus guidelines for treatment of neurocysticercosis. *Clin Microbiol Rev* 15:747-56, 2001.
23. JORDAN MC, SHANLEY JD: Clinical aspects of CNS cysticercosis. *Arch Internal Med* 140: 1309-13, 1980.
24. RAMÍREZ R, ROJAS A, SCHENONE H, VILLARROEL F: Epidemiology of human cysticercosis. In: FISSER A, WILLMS K, LACLETTE JP, LARRADE C: *Cysticercosis. Present state of knowledge and perspectives*. NY, Academic Press, 1982, pp 25-38.
25. TAKANAGUI OM: Neurocysticercosis. I. Clinical and laboratory course of 151 cases. *Arq Neuropsiquiatr (S Paulo)* 48: 1-10 1990.

*Original recebido em julho de 2005*

*Aceito para publicação em março de 2006*

**Endereço para correspondência**

*Lucídio Duarte de Souza Filho*

*Rua Aracaju, 61*

*39402-267 – Montes Claros, MG, Brasil*

*E-mail: trabalhoglm@yahoo.com.br*