

# Lesão penetrante do crânio pela via transnasal

## Relato de caso

José Weber Vieira de Faria<sup>1</sup>, Carlos Uderson de Alarcão Cariso<sup>2</sup>, Daniel Andrade Diniz<sup>3</sup>, Erick Menezes Xavier<sup>3</sup>, Júlio César da Fonseca Marra<sup>3</sup>, Natássia de Oliveira Lawa<sup>3</sup>

Departamento de Cirurgia e Serviço de Neurocirurgia da Universidade Federal de Uberlândia, MG, Brasil.

### RESUMO

Lesões penetrantes no crânio são incomuns pela via transnasal e geralmente ocorrem como resultado de violência, acidentes de trabalho, de trânsito, ou por um evento casual. Este relato trata de introdução acidental de barra de metal, por uma das narinas, atravessando os planos da base do crânio e se alojando no cérebro de uma criança do sexo masculino de 4 anos de idade. Esta apresentava cefaléia, epistaxe e alteração visual. A radiografia e a tomografia computadorizada demonstraram o corpo estranho atingindo a região da sela túrcica à esquerda. Na arteriografia digital cerebral observou-se que a barra atingia a artéria carótida, em sua bifurcação e região de artéria cerebral média. Foi feita craniotomia pterional esquerda para retirada da barra com visualização direta. Encontrou-se lesão superficial da artéria carótida e da artéria oftálmica. Realizou-se contenção do sangramento. O paciente evoluiu no pós-operatório imediato com edema cerebral frontal unilateral, hipertensão intracraniana e fistula líquórica. Com um ano de evolução apresentava-se apenas com déficit visual. Esse caso chama a atenção por sua raridade por demonstrar a importância da craniotomia e da microcirurgia no controle da hemorragia.

### PALAVRAS-CHAVE

Trauma craniocerebral penetrante.

### ABSTRACT

#### **Transnasal penetrating brain injury. Case report**

A penetrating head lesion through the nose is uncommon and usually occurs as a result of violence, labor accident, traffic accident, or a casual event. We report the case of a four year-old boy that had a metal bar accidentally penetrated through the nostril, crossed across the cranial base and lodged into the brain. The child presented headaches, nasal bleeding and visual alteration. The cranial X-ray showed the metal body extremity on the left parassellar region. The brain CT scan showed it in the topography of the optical nerve and carotid artery. By digital angiography we could be sure that the bar reached the bifurcation of the carotid artery. It was performed a left pterional craniotomy, to remove the metal bar by direct visualization. It was found a superficial lesion in carotid and ophthalmic artery. The bleeding was contained. The patient developed in immediate postoperative period unilateral frontal brain swelling, intracranial hypertension and cerebrospinal fluid fistula. Within a year from surgery the boy presented only visual deficit. This case catches our attention by its rarity and to demonstrate the importance of craniotomy and microsurgery in bleeding control.

### KEY WORDS

Penetrating craniocerebral injury.

## Introdução

Lesões penetrantes no crânio não são comuns pela via transnasal<sup>7</sup>. Estas geralmente ocorrem como resultado de violência, acidentes de trabalho, de trânsito, ou por um evento casual<sup>10</sup>. Os objetos introduzidos mais comuns são facas, fragmentos de

madeira, pregos e fios<sup>9</sup>. Esse relato trata de introdução acidental de uma barra de metal, por uma das narinas, atravessando os planos da base do crânio e se alojando no cérebro. Enfatizamos os exames diagnósticos, a necessidade da visualização direta dos vasos para controle da hemorragia e as complicações inerentes à lesão.

1 Médico-assistente do Departamento de Cirurgia e chefe do Serviço de Neurocirurgia da Universidade Federal de Uberlândia. Uberlândia, MG.

2 Médico-assistente do Serviço de Cirurgia da Universidade Federal de Uberlândia. Uberlândia, MG.

3 Acadêmico da Faculdade de Medicina da Universidade Federal de Uberlândia. Uberlândia, MG.

## Relato do caso

Uma criança do sexo masculino, com 4 anos de idade, brincava com uma barra de metal quando, acidentalmente, caiu sobre esta, que se introduziu na cavidade nasal esquerda. Na admissão, o paciente queixava-se de cefaléia. Ao exame, encontrava-se vígil, orientado, escore 15 na Escala de Coma de Glasgow, sem déficit motor; havia diminuição da acuidade visual à esquerda e epistaxe. A barra de metal apresentava cerca de 0,8 cm de diâmetro. A radiografia de crânio evidenciou corpo estranho penetrando pela narina e atingindo a região parasselar esquerda (Figura 1). A tomografia computadorizada mostrou a extremidade da barra na região do nervo óptico e da artéria carótida supraclinóidea. Na arteriografia digital cerebral, observou-se que a barra atingia a artéria carótida interna, na bifurcação junto à origem da artéria cerebral média (Figura 2). Não foi comprovado, previamente, se havia comprometimento da artéria oftálmica, uma vez que não foi possível sua visualização ao exame.

A cirurgia foi realizada sob anestesia geral, após o esclarecimento e consentimento dos familiares. Foi feita craniotomia pterional esquerda, acesso transylviano, com técnica microcirúrgica. Foi observada lesão da artéria carótida, artéria oftálmica e nervo óptico. Realizou-se a contenção da hemorragia e descompressão do nervo óptico. Comprimiu-se a artéria carótida cervical por 6 minutos e colocou-se reforço muscular para tamponamento da região do sangramento. O paciente apresentou edema cerebral, não tendo sido, portanto, recolocado o retalho ósseo e colocado enxerto dural. O paciente evoluiu com hipertensão intracraniana além de fistula liquórica, esta última com remissão espontânea. Posteriormente, desenvolveu cisto porencefálico frontal. Com um ano de evolução, apresentava-se com exame neurológico completo normal, com exceção da alteração visual unilateral, sem comprometimento mental. As Figuras 3, 4 e 5 mostram os controles tomográficos pós-operatórios.

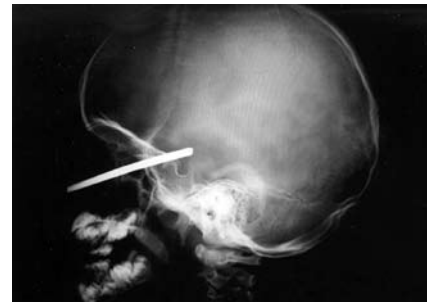
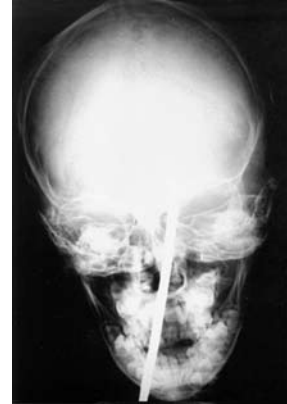
Figura 1 – Radiografias pré-operatórias de crânio.

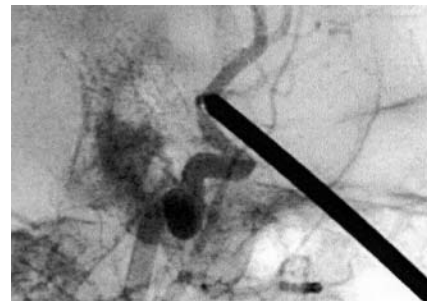


Figura 2 – Arteriografia digital pré-operatória.

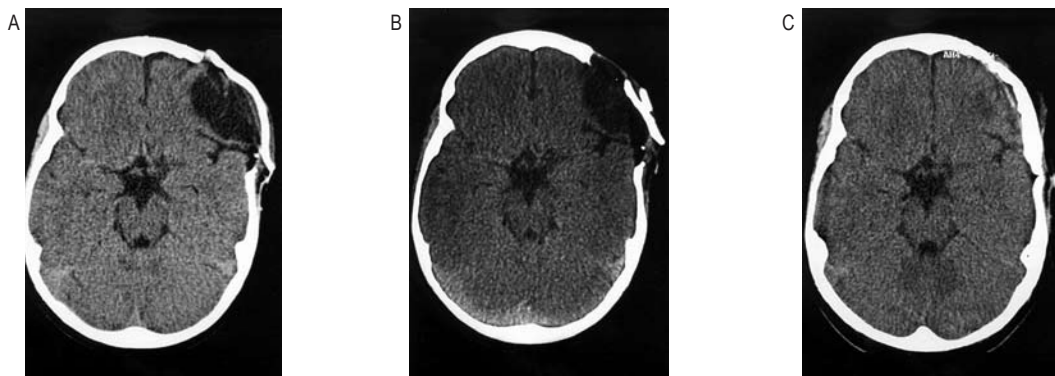


Figura 3 – TC de controle pós-operatório: (A) 10 dias; (B) 1 ano; (C) 3 anos.

## Discussão

A penetração de um objeto no crânio pode causar lesão de nervos cranianos e de vasos importantes, hemorragia intracraniana, infecção ou lesão de parênquima<sup>8,10,12</sup>.

Em pacientes com ferimentos penetrantes no crânio, é importante a solicitação de exames complementares de imagem, como a radiografia simples, a tomografia computadorizada e a arteriografia digital cerebral<sup>3,11</sup>. A ressonância magnética é recomendada apenas quando não há material magnetizável no objeto penetrante, caso de fragmento de madeira, por exemplo<sup>3</sup>.

A radiografia permite visualizar corpos estranhos de grandes dimensões e de ar intracraniano, porém esse exame chega a ser até dispensável, quando se tem disponível a tomografia computadorizada, pois esta permite a identificação da trajetória do objeto, melhor avaliação da extensão da lesão cerebral e a detecção de hematomas intracranianos<sup>12</sup>.

A arteriografia digital cerebral pré-operatória é muito importante para avaliar distúrbios vasculares e escolha do método terapêutico<sup>3,6,10</sup>.

Nos ferimentos penetrantes, o choque mecânico ou o contato do objeto penetrante com os vasos cerebrais podem causar secção parcial ou completa da parede de uma artéria. Esse dano pode resultar em hemorragia subaracnóidea e/ou cerebral, hematoma intraventricular, aneurisma intracraniano traumático e fístula arteriovenosa<sup>6</sup>. As distúrbios vasculares ocorrem em 30% dos casos de penetração transcraniana, sendo 15% correspondentes a aneurismas, 7% a fístulas carótido-cavernosas, 4% a outras fístulas arteriovenosas, 4% a oclusões, 3% a secções e 3% a vasoespasmos graves<sup>10</sup>.

O trauma do nervo óptico pode ser direto, pela penetração do objeto, ou indireto, o qual pode ocorrer apesar da ausência do contato direto do objeto com o nervo. O tratamento é controverso; a corticoterapia vem sendo usada, bem como a descompressão cirúrgica do nervo. Existe possibilidade relativamente alta de recuperação visual espontânea e nenhuma evidência de que a descompressão cirúrgica do nervo óptico forneça algum benefício adicional<sup>8,12</sup>.

O risco de infecção intracraniana em pacientes com ferimento penetrante no crânio é alto em razão da presença de objetos estranhos, pele, cabelo e fragmentos de osso contaminados levados para o interior do cérebro. Por esse motivo, o uso de antibióticos profiláticos torna-se indispensável, pois podem reduzir infecção pós-operatória<sup>1</sup>.

A retirada do objeto penetrante deve ser feita com total visualização da área pelo cirurgião, pois o procedimento às cegas pode romper o objeto. Além disso, o material deve ser retirado com a menor movimentação possível. A hemorragia deve ser prevenida com o tamponamento da lesão do vaso cerebral comprometido<sup>10</sup>. É importante, ainda, o desbridamento do tecido neural necrosado e a remoção de hematomas intracranianos<sup>5</sup>. Esse caso cha-

ma a atenção quanto à importância da microcirurgia no controle da hemorragia, bem como da craniotomia, que possibilitaram visualização direta, controle da hemorragia e prevenção das lesões secundárias.

Após a cirurgia, citam-se a importância do uso de antibióticos, o acompanhamento das lesões vasculares por meio de angiografias<sup>10</sup>, o controle da pressão intracraniana e o uso de anticonvulsivantes profiláticos<sup>2</sup>.

O prognóstico é determinado pela idade do paciente, causa do ferimento, diâmetro e profundidade atingida pelo do objeto, pelos fatores sistêmicos (tais como pressão arterial, coagulopatias, distúrbios respiratórios) e condições neurológicas (nível de consciência, reflexo pupilar e pressão intracraniana)<sup>4</sup>.

## Referências

1. AMERICAN ASSOCIATION OF NEUROLOGICAL SURGEONS: Antibiotic prophylaxis of penetrating brain injury. *J Trauma: Injury, Infection and Critical Care* 51:S34-S40, 2001.
2. AMERICAN ASSOCIATION OF NEUROLOGICAL SURGEONS: Antiseizure prophylaxis of penetrating brain injury. *J Trauma: Injury, Infection and Critical Care* 51:S41-S43, 2001.
3. AMERICAN ASSOCIATION OF NEUROLOGICAL SURGEONS: Neuroimaging in the management of penetrating brain injury. *J Trauma: Injury, Infection and Critical Care* 51:S7-S11, 2001.
4. AMERICAN ASSOCIATION OF NEUROLOGICAL SURGEONS: Prognosis in penetrating brain injury. *J Trauma: Injury, Infection and Critical Care* 51: S44-S86, 2001.
5. AMERICAN ASSOCIATION OF NEUROLOGICAL SURGEONS: Surgical management of penetrating brain injury. *J Trauma: Injury, Infection and Critical Care* 51:S16-S25, 2001.
6. AMERICAN ASSOCIATION OF NEUROLOGICAL SURGEONS: Vascular complications of penetrating brain injury. *J Trauma* 51:S26-S28, 2001.
7. BHATJIWALE MG, GOELA, MUZUMDAR DP: Transnasal intracranial entry of a flying wire fragment. *Br J Neurosurg* 15:256-78, 2001.
8. DULL MW: Optic nerve trauma. *Optom Clin* 3:91-101, 1993.
9. IZCI Y, KAYALI H, DANAYEMEZ M, KOKSEL T, CERRAHOGLU K: The clinical, radiological and surgical characteristics of supratentorial penetrating craniocerebral injuries: a retrospective clinical study. *Tohoku J Exp Med* 201:39-46, 2003.
10. IWAKURAM: Knife blade penetrating stab wound to the brain: case report. *Neurol Med Chir (Tokyo)* 45:172-5, 2005.
11. KARABATSOU K, KANDASAMI J, RAINOV NG: Self-inflicted penetrating head injury in a patient with manic-depressive disorder. *Am J Forens Med Pathol* 26:174-6, 2005.
12. YU WAI MAN P, GRIFFITHS PG: Surgery for traumatic optic neuropathy. *Cochrane Database Syst Rev* 4:CD005024, 2005.

*Original recebido em julho de 2007*

*Aceito para publicação em março de 2008*

### Endereço para correspondência

Natássia de Oliveira Lawal

Rua Ozório José da Cunha, 700/ap. 201

38400-684 – Uberlândia, MG

E-mail: natassialawal@yahoo.com.br