

Cavernoma gigante de ínsula esquerda operado por via subfrontal

Relato de caso

Marcos Stávale¹

Instituto de Neurociências, São Paulo, SP, Brasil

RESUMO

O autor relata o caso de uma paciente com volumoso cavernoma na região da ínsula esquerda, removido com sucesso por via subfrontal. A anatomia e a escolha do acesso cirúrgico são discutidas.

PALAVRA-CHAVE

Angioma cavernoso.

ABSTRACT

Giant left insular cavernoma removed by sub-frontal approach. Case report

The author reports a case of giant left insular cavernoma removed by subfrontal approach. Anatomic relations and the choice of the access are discussed.

KEY WORD

Cavernous angioma.

Introdução

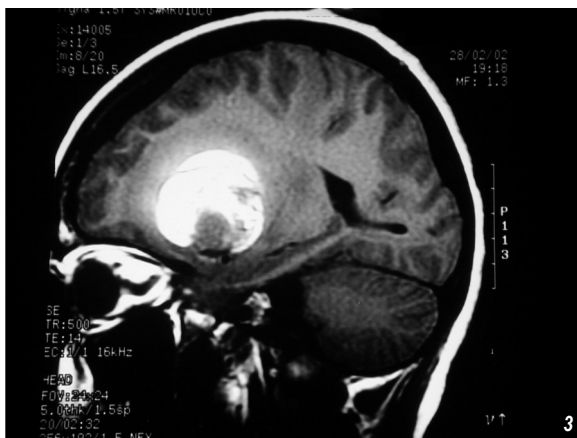
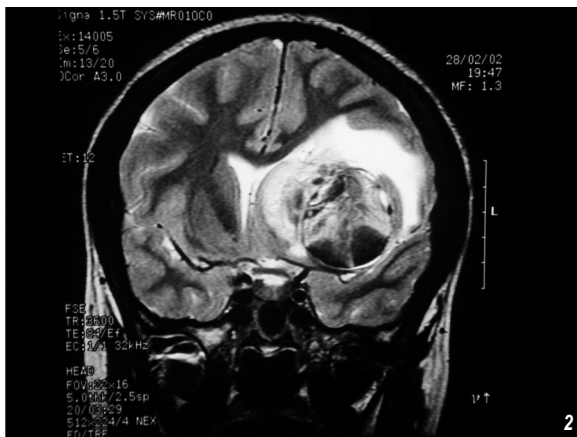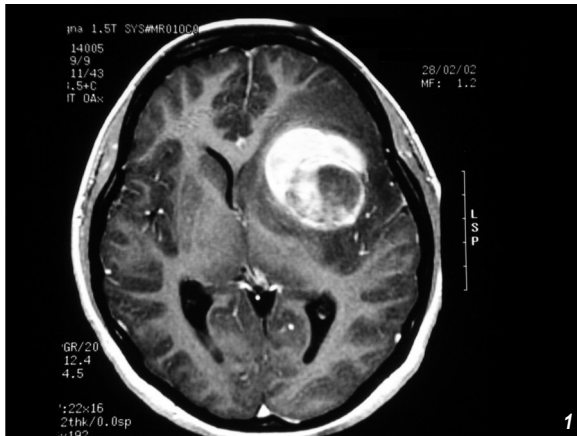
Cavernomas dos núcleos profundos e suas conexões constituem 7% a 20% dos cavernomas encefálicos^{1,3,22}. Parece haver preponderância no sexo feminino e o diagnóstico é feito em todas as idades^{1,3,22}, mas a maioria na terceira e quarta décadas de vida^{3,10}.

Pela sua localização, provocam sintomas mesmo com pequenos sangramentos, o que pode conferir uma idéia estatística de que eles apresentam sangramentos mais freqüentes do que as lesões corticais e subcorticais^{3,18}. O risco de hemorragia dessas lesões varia entre 0,7% e 5% por ano e, se houver história prévia de hemorragia, relatam-se taxas de sangramento atual entre 4,55% e 30%²³. Podem aumentar de tamanho e ser múltiplas em 2,5% dos pacientes^{3,4,7,18,19,20}.

Relato do caso

PRG, sexo feminino, 26 anos, odontologista. Apresentou cefaléia persistente e mínimas alterações motoras subjetivas na mão direita. O exame por ressonância magnética (RM) revelou volumoso cavernoma ocupando o compartimento anterior da ínsula esquerda, acima da substância perfurada anterior (Figuras 1, 2 e 3). A angiografia cerebral por cateterismo revelou que as artérias perfurantes estavam deslocadas posteroinferiormente em relação à massa. Uma craniotomia frontotemporal com maior expansão frontal foi realizada e a cisterna silviana foi aberta, expondo-se completamente a superfície inferior do lobo frontal. Uma corticotomia nos giros orbitários, lateral ao triângulo olfatório e anterior à substância perfurada anterior, permitiu a remoção da lesão sem seqüelas. A craniotomia permitiu ângulos visuais anteriores e laterais da cavidade cirúrgica, facilitando a ressecção.

¹ Doutor em Medicina pela Universidade de São Paulo (USP). Neurocirurgião dos Hospitais Albert Einstein e Sírio-Libanês, São Paulo, SP. Coordenador do curso de Pós-graduação em Neurointensivismo do Instituto de Ensino e Pesquisa do Hospital Sírio-Libanês, São Paulo, SP.



Figuras 1, 2 e 3 – RM revelam volumoso cavernoma insular esquerdo deslocando medialmente os braços da cápsula interna e o corno anterior do ventrículo lateral. Está depositado sobre a bifurcação da artéria carótida e o segmento M1 da artéria cerebral média. Lateralmente está próximo ao subcórtex da área de Broca.

Discussão

A cirurgia dos cavernomas é indicada em pacientes sintomáticos e visa à excisão radical para eliminar risco de novas hemorragias e, eventualmente, retirar o efeito de massa. Atualmente, a evolução da técnica

cirúrgica permite acesso aos cavernomas profundos sem seqüelas após seu diagnóstico, como tratamento preventivo de hemorragias, o que ampliou as indicações de ressecção⁵.

Cavernomas sem hematomas recentes podem ser operados a qualquer tempo, assim como lesões associadas a pequenas hemorragias. Se houver grandes coágulos, pode ser necessária a espera de aquisições de imagem à RM que permitam a visualização topográfica da lesão dentro da cavidade do hematoma.

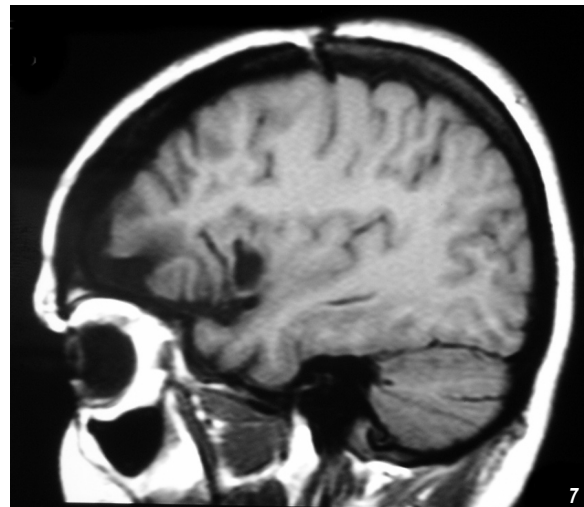
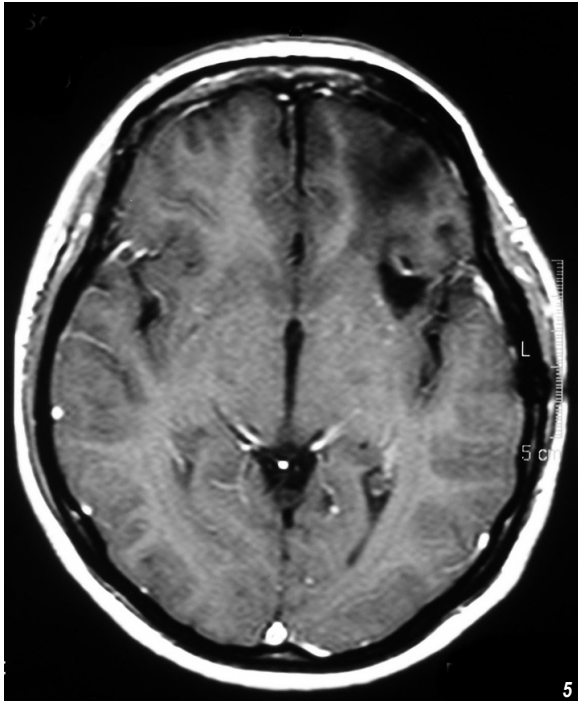
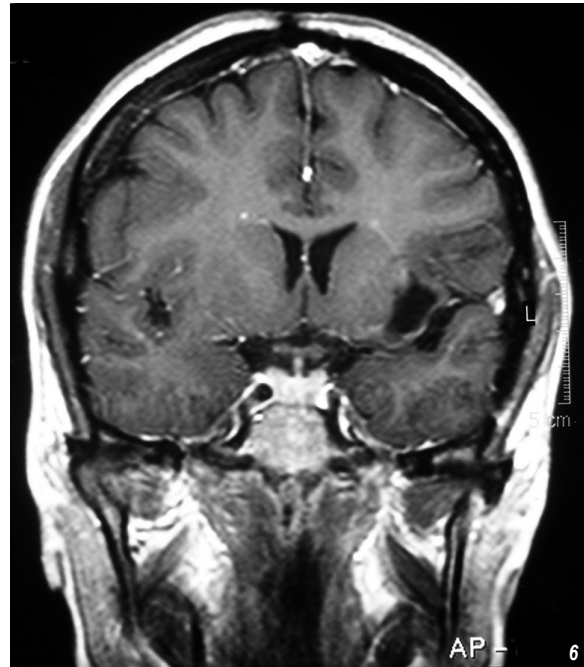
O planejamento cirúrgico requer conhecimento preciso da microanatomia topográfica e funcional para a escolha da via de intrusão no cérebro. As aquisições por ressonância magnética em T1 e T2 complementam-se na localização. Neuronavegação ou estereotaxia são necessárias na maioria das vezes, principalmente em lesões menores²⁶.

Lesões laterais junto aos núcleos basais podem ser operadas por via transilviana^{14,26}. É importante preservar as artérias lenticuloestriadas e conhecer exatamente a relação da lesão com os compartimentos da cápsula interna. Retratores não devem ser usados. Lesões maiores são removidas por partes e, após a decompressão, um plano de clivagem pode permitir dissecação cortante. Nos cavernomas profundos, a ressecção limita-se ao próprio cavernoma. O encéfalo circunjacente infiltrado por hemossiderina deve ser conservado intacto¹⁶. Sangramentos em geral são de baixa pressão e controlados com cotonóides apenas. Cauterização bipolar de baixa potência pode ser usada, sempre poupando o tecido ao redor. Uma inspeção meticulosa da cavidade pode localizar lesão residual, que deve ser removida em virtude de ser causa de novos sangramentos. Disfunções neurológicas transitórias podem ocorrer. Anomalias do desenvolvimento venoso associadas devem ser preservadas, pois podem contribuir para a drenagem venosa dos gânglios da base e fibras de projeção. Deficiências graves ocorrem se houver lesão das artérias lenticuloestriadas, o que pode ocorrer particularmente em acessos transinsulares. A lavagem exaustiva da cavidade é realizada para que eventuais resíduos hemáticos não prejudiquem o estudo por ressonância magnética no pós-operatório. Realiza-se esse estudo no primeiro dia após a cirurgia (Figura 4) e, depois, periodicamente nos primeiros cinco anos de tratamento (Figuras 5, 6 e 7).

A ínsula de Reil é um lobo do cérebro encoberto pelos opérculos, situado na profundidade da fissura silviana. É uma estrutura paralímbica composta de mesocórtex e é anatômica e funcionalmente interposta entre o allocórtex e o neocórtex, e a ela se atribuem diversas funções. Tem relação direta topográfica com os núcleos da base e com fibras de projeção e de associação interlobar de alta competência funcional. Suas relações anatômicas

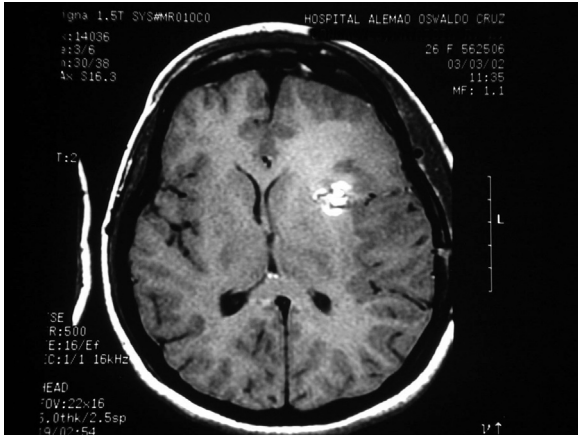

Figura 4 – RM pós-operatória imediata mostrando a ressecção da lesão, sem áreas isquêmicas e com mínimo conteúdo hemático no leito cirúrgico.



Figuras 5, 6 e 7 – RM pós-operatória tardia revela resíduo de cavidade cirúrgica.

topográficas e funcionais devem ser absolutamente conhecidas no planejamento cirúrgico de lesões dessa área. Acessos transinsulares implicam maior risco de seqüelas por manipulações neurais ou vasculares^{9,25}. As relações neurais das lesões podem ser visualizadas no estudo por RM e a tratrografia por difusão à RM é útil. O compartimento anterior subcortical do parênquima subinsular pode ser alcançado por via transfrontal alta ou por via transfrontal basal, dependendo das dimensões e extensões das lesões, sem causar danos neurais ou vasculares com repercussão funcional.

As artérias corticais da ínsula derivam principalmente do segmento M2 e eventualmente M1 da artéria central média, com padrões anômicos já estudados^{15,27,29-31}. As artérias lenticuloestriadas laterais penetram pela substância perforada anterior e irrigam a substância inominada, putâmen, pálido, cabeça e corpo do núcleo caudado, porção lateral da comissura anterior, cápsula interna e coroa radiada adjacente^{24,28,30}. A determinação de sua posição em relação à lesão é o principal fator condicionante da escolha da via de acesso²⁵.

Na situação desta paciente, o trabalho por via subfrontal através dos giros orbitários ofereceu menos riscos neurais e vasculares. Ao trafegar por sobre a substância perfurada anterior, deve-se manter distância do ponto de penetração arterial no tecido cerebral, e o trajeto das artérias perfurantes deve ser memorizado, pois elas não serão visualizadas, diferentemente de cirurgias cisternais supracarotidianas, em que elas podem ser vistas^{11,12,17}. O raciocínio cirúrgico topográfico em muitos aspectos compara-se a cirurgias de tumores dessa região^{9,32}.

Referências

1. AIBA T, TANAKA R, KOIKE T, KAMEYAMA S, TAKEDA N, KOMATA J: Natural history of intracranial cavernous malformations. *J Neurosurg* 83:56-9, 1995.
2. AUGUSTINE JR: Circuitry and functional aspects of the insular lobe in primates including humans. *Brain Res Rev* 22:229-44, 1996.
3. BERTALANFFY H, GILSBACH JM, EGGERT HR, SEEGER W: Microsurgery of deep-seated cavernous angiomas: Report of 26 cases. *Acta Neurochir (Wien)* 108:91-9, 1991.
4. CASAZZAM, BROGGI G, FRANZINI A et al.: Supratentorial cavernous angiomas and epileptic seizures: preoperative course and post-operative outcome. *Neurosurgery* 39:26-34, 1996.
5. CONWAY JE, RIGAMONTI D: Cavernous malformation: a review and current controversies. *Neurosurg Quart* 16:15-23, 2006.
6. DAMASIO H, DAMASIO AR: The anatomical basis of conduction aphasia. *Brain* 103:337-50, 1980.
7. DEL CURLING JR O, KELLY DL, ELSTERAD, CRAVEN TE: An analysis of the natural history of cavernous malformations. *J Neurosurg* 75:702-8, 1991.
8. DUFFAU H, CAPELLE L, LOPES M, FAILLOT T, SICHEZ JP, FOHANO D: The insular lobe: physiopathological and surgical considerations. *Neurosurgery* 47:801-11, 2000.
9. EBERLING U, KOTHBAUER K: Circumscribed low grade astrocytomas in the dominant opercular and insular region: a pilot study. *Acta Neurochir (Wien)* 132:66-74, 1995.
10. ER U, SPETZLER RF, CARDICA, LANZINO G: Deep seated cerebral cavernous malformations In Lanzino G, Spetzler RF (ed) *Cavernous malformations of the brain and spinal cord*. New York, Thieme, 2008, pp 71-7.
11. GIBO H, LENKEY C, RHOTON JR AL: Microsurgical anatomy of the supraclinoid portion of the internal carotid artery. *J Neurosurg* 55:560-74, 1981.
12. GRAND W: Microsurgical anatomy of the proximal middle cerebral artery and the internal carotid artery bifurcation. *Neurosurgery* 7:215-8, 1980.
13. HARKEY HL, AL-MEFTY O, HAINES DE, SMITH RR: Surgical anatomy of the cerebral sulci. *Neurosurgery* 24:651-4, 1989.
14. HEFFEZ DS: Stereotactic transsylvian, transinsular approach for deep-seated lesions. *Surg Neurol* 48:113-24, 1997.
15. KAPLAN HA: The lateral perforating branches of the anterior and middle cerebral arteries. *J Neurosurg* 23:305-10, 1965.
16. KLOPFENSTEIN JD, FEIZ- EITAN I, SPETZLER RF: Brain stem cavernous malformations. In Lanzino G, Spetzler RF (ed): *Cavernous malformations of the brain and spinal cord*. New York, Thieme, 2007, pp.78-87.
17. KOBAYASHI S, SUGITA K, NAKAGAWA F: An approach to basilar artery aneurysm above the bifurcation of the internal carotid artery. *J Neurosurg* 59:1082-4, 1983.
18. MATHIESEN T, EDNER G, KIHLSSTROM L: Deep and brain-stem cavernomas: a consecutive 8-year series. *J Neurosurg* 99:31-7, 2003.
19. MORIARITY JL, CLATTERBUK RE, RIGAMONTI D: The natural history of cavernous malformations. *Neurosurg Clin N Am* 10:411-7, 1999.
20. MORIARITY JL, WETZEL M, CLATTERBUK RE et al: The natural history of cavernous malformations: a prospective study of 68 patients. *Neurosurgery* 44:1166-71, 1999.
21. OJEMANN GA, OJEMANN JG, LETTICH E, BERGER MS: Cortical language localization in left, dominant hemisphere: An electrical stimulation mapping investigation in 117 patients. *J Neurosurg* 71:316-26, 1989.
22. PORTER PJ, WILLINSKI RA, HARPER W, WALLACE C: Cerebral cavernous malformations: natural history and prognosis after clinical deterioration with or without hemorrhage. *J Neurosurg* 87:190-7, 1997.
23. ROBINSON JR, AWAD IA, LITTLE JR: Natural history of the cavernous angioma. *J Neurosurg* 75:709-14, 1991.
24. ROSNER SS, RHOTON JR AL, ONO M, BARRY M: Microsurgical anatomy of the anterior perforating arteries. *J Neurosurg* 61:468-85, 1984.
25. STEINBERG GK, CHANG SD, GEWIRTZ RJ et al.: Microsurgical resection of brainstem, thalamic, and basal ganglia angiographically occult vascular malformations. *Neurosurgery* 46:260-70, 2000.
26. TIRAKOTAI W, SURE U, BENES L, KRISCHER B, BIEN S, BERTALANFFY H: Image guided transsylvian, transinsular approach for insular cavernous angiomas. *Neurosurgery* 53:1299-307, 2003.
27. TURE U, YASARGIL DCH, AL-MEFTY O, YASARGIL ML: Topographic anatomy of the insular region. *J Neurosurg* 90:720-33, 1999.
28. TURE U, YASARGIL MG, AL-MEFTY O et al.: Arteries of the insula. *J Neurosurg* 92:676-87, 2000.
29. VARNAVAS GG, GRAND W: The insular cortex: morphological and vascular anatomic characteristics. *Neurosurgery* 44:127-36, 1999.
30. WESTBERG G: Arteries of the basal ganglia. *Acta Radiol (Diagn)* 5:581-96, 1996.
31. WOLF BS, HUANG YP: The insula and deep middle cerebral venous drainage system: normal anatomy and angiography. *AJR* 90:472, 1963.
32. YASARGIL MG, CRAVENS GF, ROTH P: Surgical approaches to "inaccessible" brain tumors. *Clin Neurosurg* 34:42-110, 1988.

Original recebido em novembro de 2007

Aceito para publicação em junho de 2008

Endereço para correspondência

Marcos Stávale

Alameda Campinas, 1360 – 16º andar

01404-002 – São Paulo, SP

E-mail: marcos.stavale@terra.com.br